



2112090763

大同瑞慈健康体检

报 告 册

体检编号	365450	工号	253
姓名	王运祥		
性别	男	年龄	36岁
单位	大同市卫生学校		
部门	大同市卫生学校		
联系电话	13513669768		
体检日期	2023-12-07		

尊敬的王运祥先生您好！

首先，瑞慈健康体检全体员工欢迎您的光临，并对您的信任表示衷心的感谢！

您于 2023-12-07 （体检编号：365450）完成健康检查，本机构的各科医生已根据您的体检项目及结果，汇总成此份健康体检报告，并经总检医生审核。据此提出对您健康状况的综合分析及建议。

瑞慈健康体检倡导“大健康、大康复”，提出“健康是第一财富（Rich）”的人文理念。希望您仔细阅读并妥善地保管此份健康体检报告，并认真关注报告中的提示与建议，若您对报告内容有任何疑问，可直接与瑞慈健康体检客服部联系，进一步咨询。

健康体检咨询电话：**0352-2824444**

客户服务咨询电话：**0352-2830597**
400-6112995

瑞慈健康体检报告由下列内容组成：

第一部分：主检报告

第二部分：分科分项结果

第三部分：检验报告

第四部分：附表

主检报告

检查综述

- 1、【内科】 (1) 高血压
- 2、【眼科】 (1) 视力下降
- 3、【血常规（五分类）】 淋巴细胞百分比(LY%)偏低(14.1 %) 嗜酸性粒细胞绝对值(E0#)偏高(1.15 $10^9/L$) 嗜酸性粒细胞百分比(E0%)偏高(13.8 %)
- 4、【空腹血糖】 葡萄糖(GLU)偏高(7.16 mmol/L)
- 5、【乙肝五项】 乙型肝炎病毒表面抗体(阳性(+)) 乙型肝炎病毒核心抗体(阳性(+))
- 6、【血脂四项】 动脉硬化指数偏高(3.54) 总胆固醇(CHOL)偏高(5.29 mmol/L) 甘油三脂(TG)偏高(2.05 mmol/L)
- 7、【尿常规】 鳞状上皮细胞偏高(9 /HP)
- 8、【CT检查】 胸部未见明显异常 冠状动脉硬化性改变，进一步检查
- 9、【CT检查二】 腰椎退行性变 L3/4、L4/5、L5/S1 椎间盘膨出
- 10、【心电图】 1. 窦性心律 2. ST-T 改变(II, III, aVF, V2-V6) 3. 逆钟向转位
- 11、【甲状腺彩超】 甲状腺左侧叶多发结节 TI-RADS 3级
- 12、【颈部血管彩超】 双侧颈动脉多发斑块形成
- 13、【全腹彩超】 1. 脂肪肝(中度) 2. 双肾多发囊肿 3. 前列腺增生伴多发钙化
- 14、【骨密度检查】 骨质减少
- 15、【口腔科】 (1) 左上第一双尖牙 左上第二双尖牙 左上第一磨牙 左上第二磨牙 右上第一双尖牙 右上第二双尖牙 右上第一磨牙 右上第二磨牙 右下中切牙 牙齿缺失 右下第三磨牙 残根 (2) 牙龈萎缩 牙龈红肿，探之出血 牙龈质地松软，缺乏弹性 (3) 牙周：牙结石

医生建议

【高血压】：

- (1) 高血压是指收缩期和(或)舒张期动脉血压高于正常，并连续三次不同日测量，血压都高于正常标准，可确定患高血压病。
- (2) 高血压的发病与遗传、精神过度紧张、肥胖、吸烟、酗酒、嗜盐等因素有关。血压持久增高，可导致心、脑、肾等脏器的损害。
- (3) 原发性高血压由于目前原因不明(部分与遗传有关)，须终身服药降压。高血压主要危害心、脑血管和肾脏。一旦确诊“高血压”就要终生服药。
- (4) 平时应低盐(每天5~10g)、低脂饮食(少吃动物脂肪与内脏)；忌烟限酒。遵照医嘱坚持服药，定期测量血压，宜控制在140/90mmHg以下，若合并有糖尿病和肾病，要把血压控制在130/80mmHg以下。
- (5) 血压到正常水平时，说明此时选用的降压药和治疗方案基本合适，但并不意味着高血压已被“治愈”，应坚持治疗。若盲目自行停药或间断服药，常会使血压波动很大，而加重心、脑、肾和血管的损害。
- (6) 建议您密切关注血压，保持心情舒畅，劳逸结合，适量运动，控制体重，避免过度劳累、情绪激动等。改进生活方式，适当低盐、低脂、低胆固醇饮食，戒烟酒。必要时心血管专科诊治。

【视力下降】：

- (1) 视力下降是由角膜白斑或角膜炎、晶状体混浊、眼底疾病、屈光不正等原因引起，建议眼科诊断治疗。

【淋巴细胞百分比(LY%)偏低】：

(1)供内科结合临床参考。

【嗜酸性粒细胞绝对值(E0#)偏高】：

(1)提示体检近期存在过敏性疾病（如支气管哮喘）、寄生虫病（如钩虫病、蛔虫病）、某些皮肤病（如湿疹）、传染病（猩红热）、血液病等。建议内科结合临床参考。

【嗜酸性粒细胞百分比(E0%)偏高】：

(1)供内科结合临床参考。

【葡萄糖(GLU)偏高】：

(1)正常情况下，人体中糖的分解和合成代谢处于动态平衡，保持相对恒定。血清葡萄糖是指血液中的葡萄糖浓度，是诊断糖尿病最重要检查项目之一。

(2)空腹血糖偏高可分为生理性偏高（如餐后、高糖饮食、剧烈运动、情绪激动等均可引起一过性增高，经过休息后血糖值可以恢复正常）和病理性增高（如糖尿病、甲状腺功能亢进、库欣综合征等）。

(3)空腹血糖生理性增高经过调整饮食结构、避免剧烈活动、控制情绪等方式后可自行缓解，血糖值可以恢复正常。

(4)排除生理性增高因素经复查仍然增高者属于病理性增高，应及时到内分泌科复诊，明确血糖偏高的原因及所患疾病的种类。

(5)如果是首次检查发现血糖偏高，应及时到医院内分泌科进行详细的检查及正规的治疗。

(6)已确诊的糖尿病患者，如血糖仍较高则说明血糖控制不佳，应及时到医院内分泌科诊治，修正以往的治疗方案及改变一些不良的生活习惯。

(7)糖尿病的治疗强调早期治疗、长期治疗、综合治疗和措施个体化，综合防治包括糖尿病教育、饮食治疗、体育锻炼、药物治疗和血糖监测五个方面。

【乙型肝炎病毒核心抗体阳性】：

(1)说明曾感染过乙肝病毒或接种过乙肝疫苗，定期复查。

(2)说明曾感染过乙肝病毒，不需要治疗，也见于HBV隐性携带者，定期复查。

【乙型肝炎病毒表面抗体阳性】：

(1)这是一个正常的结果，您的机体已产生对乙肝的保护性抗体。根据乙肝表面抗体P/N值决定是否注射乙肝疫苗，如乙肝表面抗体P/N值 >10 ，说明抗体足够，有抵抗乙肝病毒的能力，可每隔3-5年加种一次乙肝疫苗，并定期复查。

(2)如乙肝表面抗体P/N值 ≤ 10 以下，说明但抗体滴度不足，即抵抗乙肝病毒的能力不足。近期需要注射乙肝疫苗一支20ug，并定期复查。

【总胆固醇(CHOL)偏高】：

(1)总胆固醇是脂质的主要成分之一，其数量受年龄、家族、性别、饮食、遗传等多种因素影响。总胆固醇对人体生长发育以及新陈代谢有重要的作用，正常值是2.59-5.20mmol/L。

(2)总胆固醇升高后，会增加类脂物质的堆积，会产生更多的血管斑块，进而增加心脑血管疾病的风险。大于5.21-5.69mmol/L是胆固醇的临界偏高，即使是一个完全健康的人，只要总胆固醇 >7.2 mmol/L或低密度脂蛋白 >4.9 mmol/L，未来发生心脑血管的风险就明显增高，应该马上治疗。

(3)总胆固醇升高根据病因可分为两大类：一是原发性，是由于遗传因素缺陷所致，另一种是继发性，可引起其升高的疾病主要有糖尿病、高血压、甲减、肝肾疾病等。

(4)降低总胆固醇的治疗中，原发性偏高应积极应用降脂药，曾经选择他汀类药物，胆固醇任不能达标的，可联合用药（如依折麦布等）。

(5)如果总胆固醇偏高，且患者有糖尿病、高血压、甲减、肝肾疾病或者已经发生心脑血管疾病的人更应积极用药，控制降低疾病风险。

(6)戒烟，增强运动，采用低脂、低糖饮食，少食富含脂肪、胆固醇及饱和脂肪酸的食物，多进食蔬菜、水果、豆制品、粗粮、鱼和高纤维食品。

(7)必要时在医师指导下使用降脂药物治疗，并前往内分泌科复诊。

【动脉硬化指数偏高】：

(1)动脉硬化指数偏高，提示动脉硬化的风险性会更高，也就是心脑血管疾病的发病率会相对较高。建议控制血脂、血糖，少吃油腻食物，多吃蔬菜水果，加强锻炼，减轻体重。

【甘油三酯(TG)偏高】：

(1)甘油三酯是甘油和脂肪酸所构成的有机化合物，甘油三酯测定是脂类代谢的重要指标之一。

(2)甘油三酯增高与冠心病的发生有着重要的相关性，随年龄增大而有上升的趋势，其增高最常见于高脂和过量糖类饮食、肥胖等。

(3)甘油三酯主要功能是为机体提供能量，其正常值在 0.7-1.7mmol/L 之间，1.7-2.29mmol/L 为边缘增高，提示应该注意饮食和运动了。

(4)甘油三酯大于 2.3mmol/L，就称为高甘油三酯血症。甘油三酯增高虽然不会直接导致血管斑块的形成，但也会间接引起心脑血管疾病风险增加，同时，当甘油三酯大于 5.6mmol/L 时，还会增加急性胰腺炎的风险，所以降低甘油三酯的基础主要是控制饮食，饮食控制不佳可以选择药物治疗。

(5)生活方式的干预是控制甘油三酯水平升高的基础，包括减重，增加运动量，限制酒精摄入以及避免食用果糖和高碳水化合物食物。多食蔬菜水果，定期复查。

(6)明显增高者在医师的指导下使用降脂药物治疗，首选他汀和贝特类药物。

【鳞状上皮细胞偏高】：

(1)在生理情况下，机体正常的新陈代谢都会引起鳞状上皮细胞的脱离，这是一种正常的机体现象。如果长时间出现鳞状上皮细胞偏高的现象时，则有可能是尿路感染、泌尿系统结石等因素导致，应及时往泌尿外科进一步诊断治疗。

【冠状动脉硬化性改变】：

(1)建议心血管内科诊断治疗。

【椎间盘膨出】：

(1)椎间盘膨出指的是由于退行性变或者外伤导致间盘中央的髓核细胞组织突破内层纤维环，而未突破外层纤维环的状态。属于椎间盘突出症当中较轻的一种，临床症状较轻，可采取保守治疗，并可取得良好的疗效。建议骨科咨询及诊治。

【腰椎退行性变】：

(1)腰椎退行性病变是腰椎因长期不恰当姿势，不适当的运动，外伤或发育不良而随年龄增加发生的改变。建议：避免久坐，应睡硬板床，腰部的适当运动和保护，若出现症状，请到骨科治疗。必要时脊柱外科治疗，康复理疗科协同治疗。

【逆钟向转位】：

(1)建议心内科结合临床

【ST-T 改变】：

(1)ST-T 改变主要是反映心肌缺血现象，具有 ST 段抬高和下移两种表现，多见于慢性冠状动脉供血不足、心绞痛、心肌炎、心肌劳损等，但有时也见于神经植物功能紊乱、精神紧张、电解质紊乱、内分泌疾病等。

(2)临床上把心肌缺血疾病的 ST-T 改变称为特异性 ST-T 改变，把超出正常范围而又不具备特异性 ST-T 改变归结为非特异性 ST-T 改变。建议定期复查、动态观察，并心内科结合临床考虑，必要时心脏彩超、冠脉 CTA 检查。

【甲状腺左侧叶多发结节】：

- (1) 甲状腺结节是一种常见的甲状腺疾病，很多甲状腺疾病可表现为结节，如可由甲状腺退行性变、炎症、自身免疫性及新生物等多种病变所致。甲状腺结节在各个年龄段的男女人群中均可见到，但中年女性中较多。
- (2) 甲状腺结节分良性和恶性两大类，良性的占绝大多数，恶性者不足 1%，判断甲状腺结节的良恶主要依靠病史、体格检查、放射性核素扫描、穿刺细胞学检查。
- (3) 建议往外科就诊，进一步检查，明确诊断，结合临床诊治并定期复查。

【双侧颈动脉多发斑块形成】：

- (1) 颈动脉斑块是动脉硬化后，血管里面的垃圾沉淀在血管壁形成。斑块又分为硬斑和软斑两种。硬斑比较稳定，不容易脱落，软斑不稳定，容易破裂脱落，从而形成血管栓塞。
- (2) 建议：1. 减低胆固醇水平。2. 减低高血糖、高血压等高危险因素，将血压、血糖控制在理想水平。3. 积极进行生活干预，控制饮食，改善饮食结构，适量增加运动，戒烟限酒。4. 必要时药物治疗。

【脂肪肝】：

- (1) 脂肪肝是指肝脏被脂肪浸润，为一种多病因引起的获得性疾病。
- (2) 脂肪肝是以肝细胞脂肪变性和脂肪蓄积为病理特征，最常见易患因素有超重或肥胖、进食油腻食物、高脂血症（尤其甘油三酯升高）、营养失调（营养过量或不足）、饮酒、高脂血症、少运动、糖耐量异常、减肥造成体重急剧下降、营养不良、中毒和药物等。
- (3) 当肝内脂类（主要为甘油三酯）含量超过肝重的 5% 时为脂肪肝。脂肪肝是一个常见的临床现象，不是一个独立性的疾病。
- (4) 值得注意的是，过多的脂肪在肝组织、肝细胞内浸润，引起肝细胞肿大，严重可致肝硬化。脂肪肝是可逆性的，合理饮食、运动及治疗后可恢复。
- (5) 合理控制饮食，控制总摄入量，低盐、低脂和低糖类饮食，少吃动物内脏，多吃蔬菜水果；
- (6) 控制危险因素，如控制体重、改善胰岛素抵抗、调整血脂紊乱，戒酒、戒烟，坚持长期有氧运动，加强体育锻炼；
- (7) 定期复查腹部彩超、血脂、肝功能。

【肾多发囊肿】：

- (1) 肾囊肿是肾脏内出现大小不等的与外界不相通的囊性肿块的总称。肾囊肿属于良性肿瘤，在肾囊性疾病中以单纯性肾囊肿最为常见。其发生原因尚可能与先天性肾小球、肾小管结构异常和后天性损伤感染有关。
- (2) 单纯性肾囊肿大多数无症状，常在体检彩超时被发现。一般直径大于 5cm 或者合并感染、破裂、出血时才引起症状，主要表现为腰腹部或背部胀痛，当出现并发症时疼痛加重。
- (3) 肾囊肿直径小于 4cm，无肾盂肾盏明显受压，无感染、恶变、高血压及症状不明显者，只需密切随访观察，定期彩超检查。
- (4) 肾囊肿多数是先天性的，对人体健康没有多大影响，不会癌变，可以工作，可以运动，生活上没什么要特别注意的地方。其发病率可随便年龄增长而增高，50 岁以上的人有 50% 可以发现这种囊肿，借助彩超、CT 可确诊。
- (5) 首次发现，建议作 MRI 或 CT 检查，以排除肾内其它占位性病变。
- (6) 过大的囊肿，对肾脏本身或周围的器官有压迫症状的，或有炎症的，往外科治疗。定期复查。

【前列腺增生伴多发钙化】：

- (1) 前列腺增生又称前列腺肥大，增生的腺体位于膀胱颈部，会使尿路梗阻，引起尿频和排尿困难，严重影响患者的生活质量，是中老年男性的常见疾病。建议往泌尿科咨询，结合临床诊治。
- (2) 前列腺钙化斑大多数是由于前列腺炎症之后，前列腺内部组织局部出现了纤维化、钙质沉积而引起的。多数患者都是在体检时通过彩超检查时发现的，一般情况没有不适症状不需治疗。部分患者如有不适症状，建议前往泌尿科诊断治疗。

【骨质减少】：

- (1) 骨质减少是指以单位体积内骨组织量减少为特点的代谢性骨病变，表示骨骼密度低于正常水平，因为骨骼密度是测量骨骼强度的指标。骨质减少是一种渐进的形式，但能够反映骨骼状况。骨质减少是骨质疏松的前兆，其发展到严重程度就是骨质疏松。

(2)骨骼随着年龄的增长，细胞活跃程度会逐渐降低，并且年龄增长后，体内性激素水平会逐渐下降，钙、锌、维生素D等微量元素吸收不足，导致骨质减少。此外，如果缺乏运动、过度挑食、偏食等情况，也会影响机体对微量元素的吸收，进而导致骨质减少。

(3)骨质减少在临床上多见于孕妇和中老年人群，孕妇因为胎儿生长发育需要钙质，骨质会出现减少；中老年人群因为年龄增长也会出现钙质的流失。

(4)此外，女性绝经期后雌激素分泌会明显下降导致破骨细胞活跃，引起骨量丢失而出现骨质减少；甲状腺、甲状旁腺功能亢进等继发性疾病也可导致骨质减少。

(5)临床上常用双能X线骨密度测量作为测量骨质流失的一种方法，其测量骨密度主要是在脊柱、髋关节等部位；跟骨的定量超声也可用于普通筛查，其方法费用低、便携且无电离辐射。

(6)定期复查骨密度，每年做一次骨密度的检测。如果骨质继续减少，就需要药物的治疗（如钙尔奇D、骨化三醇等）。

(7)经常晒太阳或补充维生素D。加强体育锻炼，多参加户外运动。补钙，钙含量多的食品主要见于海产品、牛奶、豆腐、豆浆、酸奶、芝麻、绿色蔬菜等，到了五十岁以后最好口服钙片，以促进钙的吸收。

【牙齿缺失】：

(1)牙齿缺失常见于龋齿、牙周炎等原因导致的拔除或意外事故所致缺失。中老年患者居多，影响牙齿健康美观。

(2)牙齿缺失可以导致牙列的完整性遭到破坏，若较长时间不修复，邻近的牙齿由于失去了依靠和约束，会变得倾斜，易造成咬颌功能的紊乱。长时间的缺失还会导致牙槽骨的萎缩、咀嚼功能减退、食物嵌塞等不良后果。

(3)如果牙齿缺失，应该尽早去口腔医院诊治，最常见的修复方法有三种，即活动义齿、固定义齿、种植义齿。

(4)义齿修复完毕，应定期复查与医疗护理，勤漱口、勤刷牙、避免食用过硬的食物，如果种植牙选择钛种植体，还应注意对钛种植体的保护。

【牙结石】：

(1)牙结石又称牙石，是沉积在牙齿或修复体表面上已经钙化或正在钙化的菌斑或软垢。其开始时是软的，会因逐渐的钙化而变硬。它是由75%的磷酸钙，15-25%的水、有机物、磷酸锰、矿酸钙及微量的钾、钠、铁所构成，并呈现出黄色、棕色或者黑色。

(2)牙结石通常存在于唾液腺开口处的牙齿表面（例如：下颚前牙的舌侧表面，上颚后牙的颊侧表面）和牙齿的颈部，以及口腔粘膜运动不到的牙齿表面等处。

(3)牙结石形成后，可伴随牙龈出血、牙龈萎缩、口臭等症状。

(4)牙结石是牙周病的重要病因，它会不断刺激牙周组织，并且压迫牙龈，影响血液循环，造成牙周组织的细菌感染，形成牙周囊袋，此后更易使食物残渣、牙菌斑、牙结石等的堆积，最终牙周支持组织全部破坏，导致牙齿松动，以至于不得不拔除牙齿。

(5)早晚刷牙、饭后漱口是防治牙结石形成的最重要措施。应采取正确的竖刷牙法和巴氏刷牙法，纠正横刷牙法。

(6)多吃富有维生素的粗纤维食物，如肉、蛋、各种蔬菜和水果，充分咀嚼以利于牙面清洁。少吃甜食及黏性很强的食物，不吃零食。

(7)建议每半年进行一次口腔健康检查，每年进行2-3次全口超声波洁牙术，使牙面、牙颈部经常处于洁净状态。

【残根】：

(1)牙齿由于龋坏等原因而致使牙冠的大部分缺损，称为残冠。牙冠基本缺失，仅剩余牙根，称为残根。

(2)残根、残冠一旦形成，牙齿的髓腔、根管就暴露于口腔的有菌环境中，细菌可通过根管到达根尖，形成根尖周围炎，使牙齿成为病灶牙。乳牙的残根、残冠可能会引起恒牙的牙釉质发育不全，遗留的残根还可以引起恒牙萌出过早或过晚，影响恒牙萌出的时间和位置，导致牙列畸形。

(3)乳牙的残根、残冠，引起根尖周炎，或影响恒牙的萌出时，应予拔除。

(4)恒牙的残根、残冠，根尖周病损较大，牙周情况不良或对口腔粘膜有长期慢性刺激时，应予拔除。

(5)牙周情况较好，根尖周病损不大的残冠，可以先进行彻底的根管治疗，然后通过桩冠修复，最后进行全冠修复以恢复牙齿的外型和功能。

(6)牙周情况较好，根尖周病损不大，牙根粗壮的残根，可以先进行彻底的根管治疗后行桩冠修复，或保留进行覆盖义齿修复。

【牙龈萎缩】：

- (1) 牙龈生理性萎缩主要是龈缘部分存在异物又长期得不到清理，细菌滋生刺激长期存在所致；另外随着年龄的增长也会或多或少发生萎缩，致使牙龈暴露，这种生理性萎缩，是无需要治疗的。
- (2) 炎症性的牙龈萎缩，主要表现为牙龈红肿胀痛，刷牙常见出血，对冷热温度变化及酸性食物等异常敏感，妨碍进食，尤其应该注意防治。
- (3) 掌握正确竖刷法的刷牙方法，注意口腔清洁卫生，养成早晚刷牙，饭后漱口的良好习惯。
- (4) 定期到医院检查治疗，每年进行 2-3 次全口超声波洁牙术。
- (5) 补充维生素 C 等微量元素，多食水果蔬菜，戒烟限酒，避免熬夜的不良生活习惯。

【牙龈质地松软，缺乏弹性】：

- (1) 牙龈的这种情况一般是由于牙结石导致的牙龈局部发炎。
- (2) 必须坚持每天认真和合理刷牙（采用竖刷法），彻底清除牙菌斑。要经常检查口腔，保持口腔卫生，防止牙龈出血。
- (3) 正确的刷牙方法是：顺着牙齿长轴方向，上牙向下刷，下牙往上刷，每个牙面都要刷到，这样刷牙不仅能把牙刷干净而且对牙龈起到按摩作用，促进牙龈的血液循环。
- (4) 建议每半年进行一次口腔健康检查，每年进行 2-3 次全口超声波洁牙术，使牙面、牙颈部经常处于洁净状态。
- (5) 注意口腔清洁卫生，养成早晚刷牙，饭后漱口的良好习惯。
- (6) 及时治疗牙龈炎，防止炎症侵犯深部牙周组织，形成牙周炎。
- (7) 养成清晨排便习惯。进餐要规律，细嚼慢咽，多食蔬菜，如胡萝卜、菠菜、木耳。适量进食水果，如山楂、苹果。男性少抽烟少喝酒。

【牙龈红肿，探之出血】：

- (1) 牙龈的这种情况一般是由于牙结石导致的牙龈局部发炎。
- (2) 必须坚持每天认真和合理刷牙（采用竖刷法），彻底清除牙菌斑。要经常检查口腔，保持口腔卫生，防止牙龈出血。
- (3) 正确的刷牙方法是：顺着牙齿长轴方向，上牙向下刷，下牙往上刷，每个牙面都要刷到，这样刷牙不仅能把牙刷干净而且对牙龈起到按摩作用，促进牙龈的血液循环。
- (4) 建议每半年进行一次口腔健康检查，每年进行 2-3 次全口超声波洁牙术，使牙面、牙颈部经常处于洁净状态。
- (5) 注意口腔清洁卫生，养成早晚刷牙，饭后漱口的良好习惯。
- (6) 及时治疗牙龈炎，防止炎症侵犯深部牙周组织，形成牙周炎。
- (7) 养成清晨排便习惯。进餐要规律，细嚼慢咽，多食蔬菜，如胡萝卜、菠菜、木耳。适量进食水果，如山楂、苹果，男性少抽烟少喝酒。

汇总医生： 樊兴国

主检日期： 2023-12-08

主检医生：

分科结果

内科

项目名称	检查结果	项目名称	检查结果
心率	78 次/min	心律	齐
心脏杂音	无	心界	正常
肺部	正常	呼吸音	呼吸音清
啰音	未闻及	叩诊	叩诊呈清音
腹部触诊	腹部平软	发育	正常
肝胆	肋下未触及	脾脏	肋下未触及
双肾	无叩击痛	肠鸣音	正常
营养	良好	神经系统	正常
生理反射	生理反射存在	病理反射	病理反射未引出
颅神经	正常	运动功能	正常
深浅感觉	正常	其它	无异常发现
既往史	高血压		

*小结:

(1) 高血压

操作员：名燕凌

检查日期:2023-12-07

检查医生：名燕凌

外科（男）

项目名称	检查结果	项目名称	检查结果
皮肤	正常	甲状腺	无肿大
脊椎	无畸形	浅表淋巴结	无肿大
肛门	拒检	前列腺	未检
泌尿外生殖器	正常	四肢关节	未见异常
腹股沟	未见异常	足背动脉	正常
紫绀	无	色素沉着	无
脱毛	无	脱色	无

浮肿	无	皮下结节	无
头颅	正常	颈部	正常
乳腺	正常	脊柱	正常
直肠	未检	皮肤黄疸	无
四肢	活动正常	其他	无

***小结:**

未见异常

操作员：谷岱清 检查日期:2023-12-07 检查医生：谷岱清

眼科

项目名称	检查结果	项目名称	检查结果
视力(左)	0.6	视力(右)	0.8
辨色力	正常	眼睑	正常
结膜	正常	泪器	正常
角膜	正常	虹膜	正常
瞳孔	正常	晶状体	正常
玻璃体	正常	眼底	未见异常

***小结:**

(1) 视力下降

操作员：田野青 检查日期:2023-12-07 检查医生：田野青

耳鼻喉科

项目名称	检查结果	项目名称	检查结果
听力(左)	正常	听力(右)	正常
外耳道	正常	鼓膜	正常
鼻窦	正常	鼻中隔	正常
鼻腔	正常	扁桃体	无肿大
嗅觉	正常	咽喉	正常

***小结：**

未见异常

操作员：王存宝 检查日期:2023-12-07 检查医生：王存宝

口腔科			
项目名称	检查结果	项目名称	检查结果
唇颊	正常	齿	左上第一双尖牙&左上第二双尖牙&左上第一磨牙&左上第二磨牙&右上第一双尖牙&右上第二双尖牙&右上第一磨牙&右上第二磨牙&右下中切牙&牙齿缺失&右下第三磨牙&残根
齿龈	牙龈萎缩&牙龈红肿，探之出血&牙龈质地松软，缺乏弹性	牙周	牙结石 II 度
舌腭	正常	腮腺	正常
颌下腺	正常	颞下颌关节	正常

***小结：**

(1) 左上第一双尖牙 左上第二双尖牙 左上第一磨牙 左上第二磨牙 右上第一双尖牙 右上第二双尖牙 右上第一磨牙 右上第二磨牙 右下中切牙 牙齿缺失 右下第三磨牙 残根

(2) 牙龈萎缩 牙龈红肿，探之出血 牙龈质地松软，缺乏弹性

(3) 牙周：牙结石

操作员：麻剑 检查日期:2023-12-07 检查医生：麻剑

检验报告

血流变

项目名称	检查结果	单位	参考值	提示
全血粘度高切 200/s	4.04	mpas	3.53--4.65	
全血粘度中切 100/s	4.31	mpas	3.6--4.9	
全血粘度中切 50/s	4.70	mpas	4.7--5.9	
全血还原粘度高切	6.07	mpas	3.66--8.48	
全血还原粘度低切	35.19	mpas	31.8--50.2	
血浆粘度	1.43	mpas	1.26--1.70	
血沉(ESR)	5.80	mm/h	0--15	
红细胞压积	0.43	L/L	0.40--0.50	
红细胞聚集指数	4.10		3.79--6.05	
红细胞变形指数	0.79		0.51--1.02	
红细胞刚性指数	4.24		2.15--6.73	
血沉方程 K 值	21.17	mm/h	0--77	
全血粘度 1/s	17.80	mpas	17.6--21.3	
全血高切相对指数	2.83		2.08--3.69	
全血低切相对指数	11.58		10.37--16.94	

*小结:

未见异常

操作员：祁佳佳 检查日期:2023-12-07

检查医生:陈建国

尿常规

项目名称	检查结果	单位	参考值	提示
胆红素(BIL)	-		阴性	
隐血(ERY)	-		阴性	
小圆上皮细胞(SRC)	0	个/ul	0--0	

维生素 C	-		阴性	
异常红细胞	0	个/ul	0--3	
红细胞（正常）	0	个/ul	0--6	
鳞状上皮细胞	9	个/ul	0--0	↑
粘液丝	0	个/ul	0--0	
尿葡萄糖(GLU)	-		阴性	
酮体(KET)	-		阴性	
比重(SG)	1.020		1.003--1.030	
酸碱度(PH)	6.0		4.5--8.0	
尿蛋白质(PRO)	-		阴性	
尿胆原(URO)	-		阴性	
亚硝酸盐(NIT)	-		阴性	
尿白细胞(LEU)	-		阴性	

***小结:**

鳞状上皮细胞偏高(9 /HP)

操作员：李佳敏 检查日期:2023-12-07 检查医生:陈建国

血常规（五分类）

项目名称	检查结果	单位	参考值	提示
白细胞(WBC)	8.34	10 ⁹ /L	3.5--9.5	
淋巴细胞绝对值(LY#)	1.18	10 ⁹ /L	1.1--3.2	
淋巴细胞百分比(LY%)	14.1	%	20--50	↓
中性粒细胞绝对值(GR#)	5.56	10 ⁹ /L	1.8--6.3	
中性粒细胞百分比(GR%)	66.7	%	40--75	
嗜碱性粒细胞绝对值(BA#)	0.03	10 ⁹ /L	0--0.06	
嗜碱性粒细胞百分比(BA%)	0.4	%	0--1.0	
嗜酸性粒细胞绝对值(EO#)	1.15	10 ⁹ /L	0.02--0.52	↑

嗜酸性粒细胞百分比 (EO%)	13.8	%	0.4--8.0	↑
血小板(PLT)	198	10 ⁹ /L	125--350	
血小板分布宽度(PDW)	16.1	%	15--17	
平均血小板体积(MPV)	9.7	fl	6.0--14.0	
血小板压积(PCT)	0.192	%	0.11--0.28	
红细胞(RBC)	4.63	10 ¹² /L	4.3--5.8	
血红蛋白	150	g/L	130--175	
红细胞压积(HCT)	43.7	%	40--50	
红细胞平均体积(MCV)	94.4	fl	82--100	
平均血红蛋白含量(MCH)	32.4	pg	27--34	
平均血红蛋白浓度(MCHC)	343	g/L	316--354	
单核细胞绝对值(MO#)	0.42	10 ⁹ /L	0.1--0.60	
单核细胞百分比(MO%)	5.0	%	3--10	
红细胞分布宽度标准差 (RDW-SD)	43.9	fl	35--56	
红细胞分布宽度变异系数 (RDW-CV)	12.2	%	10.6--16.6	
大血小板比率	23.9	%	11--45	
大血小板数目	47	10 ⁹ /L	30--90	
未成熟粒细胞数目	0.02	10 ⁹ /L	0--999	
未成熟粒细胞百分比	0.3	%	0--100	
有核红细胞数目	0.000	10 ⁹ /L	0--9999	
有核红细胞百分比	0.00	/100WBC	0--9999	

***小结:**

淋巴细胞百分比(LY%)偏低(14.1 %) 嗜酸性粒细胞绝对值(EO#)偏高(1.15 10⁹/L) 嗜酸性粒细胞百分比(EO%)偏高(13.8 %)

操作员：梁可欣 检查日期:2023-12-07 检查医生:陈建国

肾功三项

项目名称	检查结果	单位	参考值	提示
肌酐(CREA)	72.00	umol/L	57--97	
尿酸(UA)	318.00	umol/L	200--420	
尿素测定 (Urea)	6.20	mmol/L	3.1--8.0	

***小结:**

未见异常

操作员：王小雪 检查日期:2023-12-07

检查医生:陈建国

空腹血糖

项目名称	检查结果	单位	参考值	提示
葡萄糖(GLU)	7.16	mmol/L	3.89--6.1	↑

***小结:**

葡萄糖(GLU)偏高(7.16 mmol/L)

操作员：王小雪 检查日期:2023-12-07

检查医生:陈建国

尿沉渣

项目名称	检查结果	单位	参考值	提示
白细胞尿	1	个/ul	0--13	
上皮细胞(EC)	9	/HP	0--28	
管型(CAST)	0	个/ul	0--1	
霉菌(尿)	0	/HP	0--0	
结晶	0	/HP	0--10	
透明度(CLA)	清亮			
胆红素(BIL)	-		阴性	
颜色(Colour)	淡黄色			
红细胞(尿)(RBC)	0	个/ul	0--6	

***小结:**

未见异常

操作员：李佳敏 检查日期：2023-12-07 检查医生：陈建国

乙肝五项

项目名称	检查结果	单位	参考值	提示
乙肝表面抗原	阴性 (-)		阴性 (-)	
乙型肝炎病毒表面抗体	阳性 (+)		阴性 (-)	*
乙型肝炎病毒 e 抗体	阴性 (-)		阴性 (-)	
乙型肝炎病毒核心抗体	阳性 (+)		阴性 (-)	*
乙型肝炎病毒 e 抗原	阴性 (-)		阴性 (-)	

***小结：**

乙型肝炎病毒表面抗体(阳性 (+)) 乙型肝炎病毒核心抗体(阳性 (+))

操作员：祁佳佳 检查日期：2023-12-07 检查医生：陈建国

血脂四项

项目名称	检查结果	单位	参考值	提示
动脉硬化指数	3.54		1.31--3.19	↑
总胆固醇(CHOL)	5.29	mmol/L	2.59--5.2	↑
甘油三脂(TG)	2.05	mmol/L	0.7--1.7	↑
低密度脂蛋白(LDL)	3.82	mmol/L	0--4.13	
高密度脂蛋白(HDL)	1.08	mmol/L	0.77--1.55	

***小结：**

动脉硬化指数偏高(3.54) 总胆固醇(CHOL)偏高(5.29 mmol/L) 甘油三脂(TG)偏高(2.05 mmol/L)

操作员：王小雪 检查日期：2023-12-07 检查医生：陈建国

肝功能五项

项目名称	检查结果	单位	参考值	提示
总胆红素(TBIL)	14.30	umol/L	0--26	

直接胆红素(DBIL)	3.3	umol/L	0--8.0	
间接胆红素(IBIL)	11.00	umol/L	0--17.39	
丙氨酸氨基转移酶(ALT)	45.00	U/L	9--50	
门冬氨酸氨基转移酶(AST)	21.00	U/L	15--40	

***小结：**

未见异常

操作员：王小雪 检查日期:2023-12-07 检查医生:陈建国

肿瘤标志物 2 项

项目名称	检查结果	单位	参考值	提示
癌胚抗原(CEA)	2.11	ng/ml	0--5	
甲胎蛋白(AFP)	6.0	ng/ml	0--7	

***小结：**

未见异常

操作员：王小雪 检查日期:2023-12-07 检查医生:陈建国

大同瑞慈康复医院 12导联心电图报告

王运祥 男 36岁 体检号:365450

病床号:

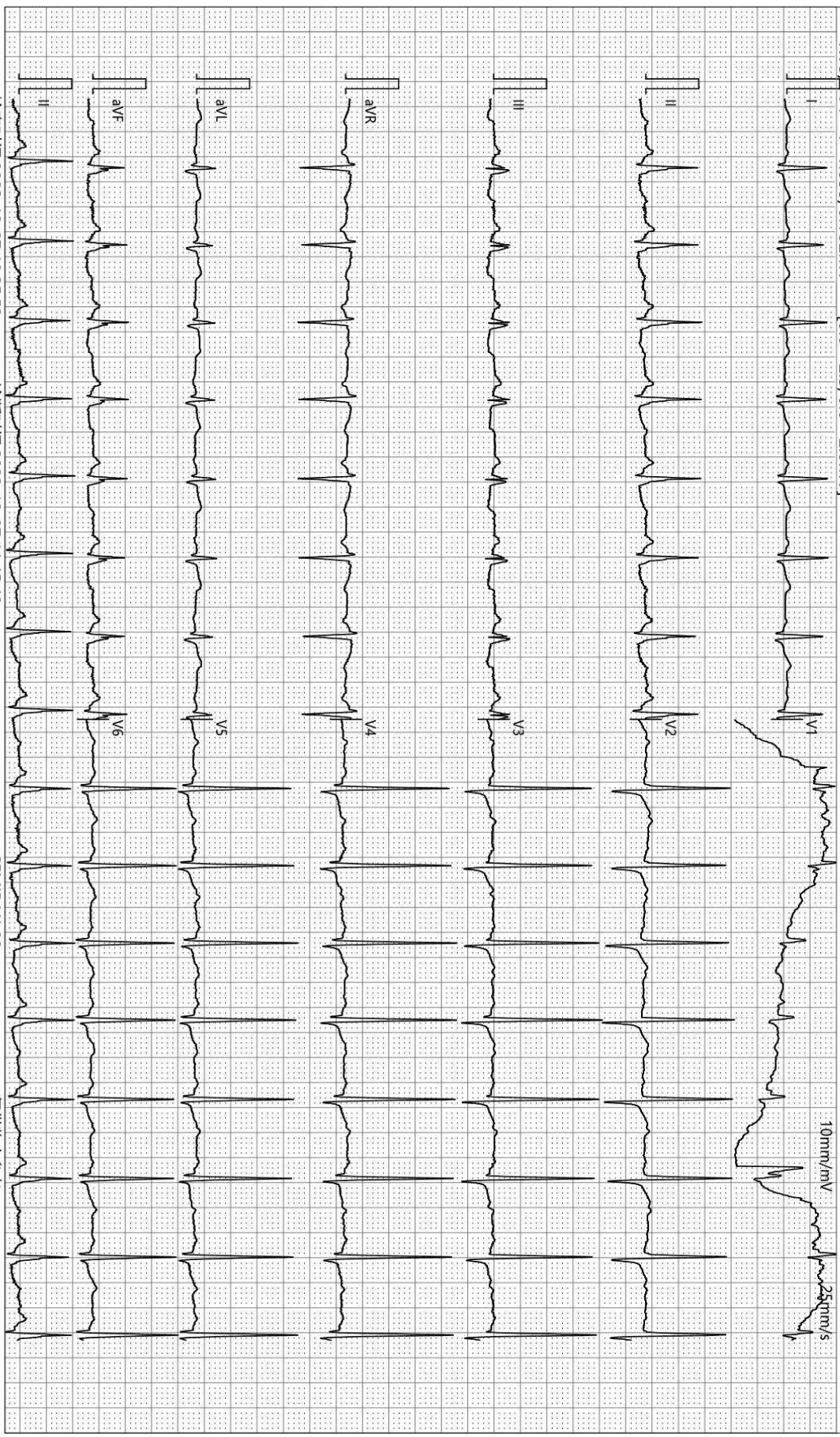
诊断结果:

- 1. 窦性心律
- 2. ST-T改变(II,III,aVF,V2-V6)
- 3. 逆钟向转位

诊断医生:

张生 阎志娟

HR	: 95bpm	[60 ~ 100bpm]
P	: 103ms	[0 ~ 110ms]
PR	: 144ms	[120 ~ 200ms]
QRS	: 110 ↑ ms	[60 ~ 100ms]
QT/QTc	: 341/429ms	[320 ~ 440/0 ~ 450ms]
P/QRS/T	: 68/52/-31 ↓ deg.	[0 ~ 75/-30 ~ 90/0 ~ 75deg]
RV5/SV1	: 1.895/0.182mV	[0.0 ~ 2.5/0.0 ~ 2.0mV]



检查时间:2023-12-07 10:35:53

诊断时间:2023-12-07 11:45:40

SEMIP V1 90

仅供临床参考

大同瑞慈健康体检

骨密度检测报告

受检者信息

受检者ID: 2112090763
姓名: 王运祥
出生年月日: 1987/10/29

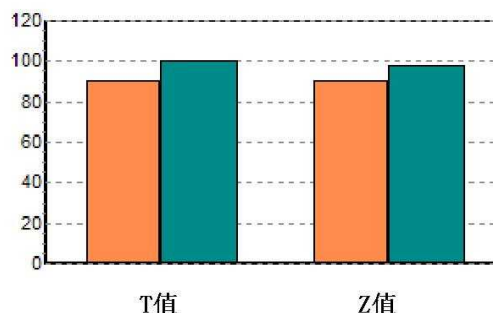
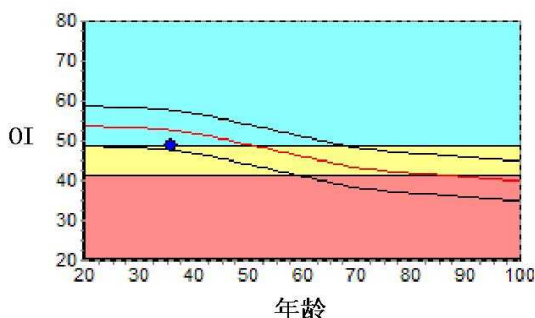
年龄: 36
性别: 男
测定部位(右/左): 右

测定结果

测定日期: 2023/12/7 9:45:18

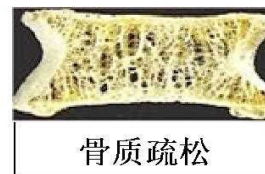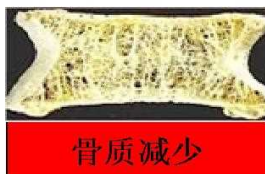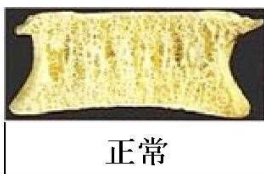
测试编号: 1/1

受测者 平均值



数据库:	Asia	成人比:	90.7	%
OI:	48.9	同龄比:	93.0	%
SOS:	1357.2 m/s	OPR:	N/A	%
T值:	-1.00			
Z值:	-0.73			

结果分析



注解

以上结论仅供参考

科室:

医生签名:

医院地址 大同瑞慈健康体检
地址 大同市平城区魏都大道79号

联系电话 0352-2824444
操作者 名燕凌

双源 CT 诊断图文报告

流水号: 2112090763

影像号: CT20231207112

姓名: 王运祥

年龄: 36 岁

性别: 男

检查设备: 西门子量子双源 CT

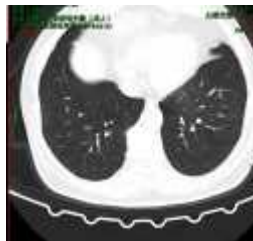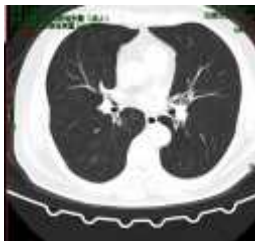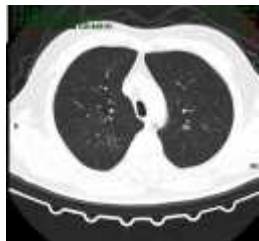体检号: 365450

申请医院: 本院

体检科室: 体检科

检查部位: CT 检查

经典图像:



影像所见:

胸廓对称, 骨性肋骨完整, 胸壁软组织结构良好, 两肺支气管血管纹理走行分布良好, 支气管束结构清晰, 双肺通气良好。肺门结构未见异常。纵隔无偏移, 段以上支气管通畅。心影及大血管形态结构正常, 冠状动脉走行区钙化, 纵隔内未见肿大淋巴结。胸膜未见异常。

影像诊断:

胸部未见明显异常

冠状动脉硬化性改变, 进一步检查

报告医师: 剧艳军

检查日期: 2023-12-07

审核医师: 剧艳军

报告日期: 2023-12-07

双源 CT 诊断图文报告

流水号: 2112090763

影像号: CT20231207113

姓名: 王运祥

年龄: 36 岁

性别: 男

检查设备: 西门子量子双源 CT

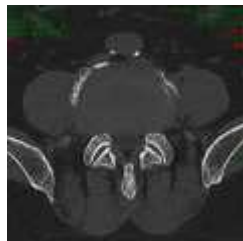
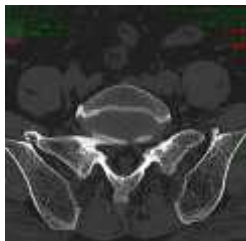
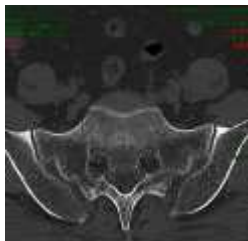
体检号: 365450

申请医院: 本院

体检科室: 体检科

检查部位: CT 检查二

经典图像:



影像所见:

腰椎曲度变直, 序列整齐, 部分椎体边缘唇样骨质增生, 附件骨质结构完整, 形态良好, L3/4、L4/5、L5/S1 椎间盘软组织膨出, 压迫硬膜囊, 侧隐窝狭窄, 椎管内脊髓密度形态未见异常。

影像诊断:

腰椎退行性变

L3/4、L4/5、L5/S1 椎间盘膨出

报告医师: 剧艳军

检查日期: 2023-12-07

审核医师: 剧艳军

报告日期: 2023-12-07

超声诊断图文报告

流水号: 2112090763

影像号: 1476697

姓名: 王运祥

年龄: 36 岁

性别: 男

检查设备: Vivid E95

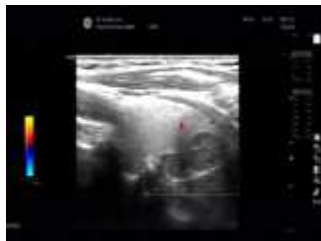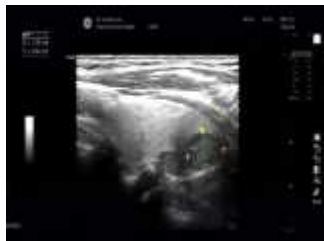体检号: 365450

申请医院: 本院

体检科室: 体检科

检查部位: 甲状腺彩超

经典图像:



影像所见:

甲状腺双侧叶形态正常, 包膜完整, 左侧叶探及数个低回声结节, 较大者约 1.1*0.8cm, 形态规则, 边界清, 余实质回声均匀, CDFI: 未见异常血流信号。

双侧颈部未见明显肿大淋巴结。

影像诊断:

甲状腺左侧叶多发结节 TI-RADS 3 级

报告医师: 陈玉荣

检查日期: 2023-12-07

审核医师: 陈玉荣

报告日期: 2023-12-07



大同市医学影像研究中心

注: 本报告仅供临床医生参考!

地址: 大同市魏都大道 79 号。若有疑问, 请致电: 0352-2830580

超声诊断图文报告

流水号: 2112090763

影像号: 1476701

姓名: 王运祥

年龄: 36 岁

性别: 男

检查设备: Vivid E95

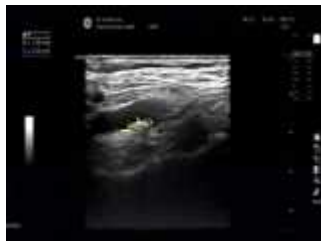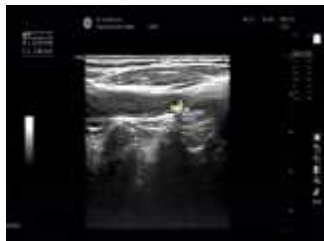体检号: 365450

申请医院: 本院

体检科室: 体检科

检查部位: 颈部血管彩超

经典图像:



影像所见:

双侧颈动脉均可探及数个强回声斑, 左侧较大者约 10.4*2.9mm, 右侧较大者约 7.5*2.6mm, 右锁骨下动脉起始处内中膜不增厚, 内壁欠光滑, 管壁未见明确强回声斑。CDFI: 血流充盈好。PW: 频谱形态正常。

双侧椎动脉走行正常, 椎动脉内径正常, 管壁不厚, 管腔内为无回声, CDFI: 血流充盈好。PW: 频谱正常。

影像诊断:

双侧颈动脉多发斑块形成

报告医师: 陈玉荣

检查日期: 2023-12-07

审核医师: 陈玉荣

报告日期: 2023-12-07

超声诊断图文报告

流水号: 2112090763

影像号: 1476705

姓名: 王运祥

年龄: 36 岁

性别: 男

检查设备: Vivid E95

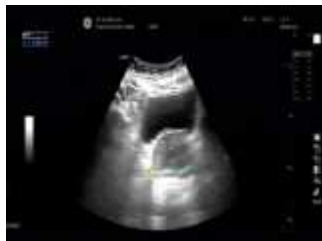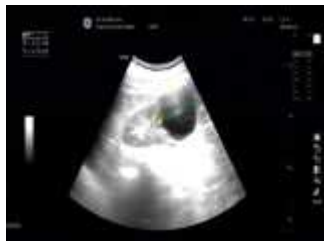体检号: 365450

申请医院: 本院

体检科室: 体检科

检查部位: 全腹彩超

经典图像:



影像所见:

肝脏大小形态正常, 包膜光滑完整, 实质回声细腻、增强, 肝内管道系统走行欠清晰, 门静脉及肝内胆管不扩张。

胆囊大小形态正常, 壁不厚、光滑, 囊内透声好, 肝外胆管不扩张。

胰腺大小形态正常, 实质回声均匀, 主胰管不扩张。

脾脏大小形态正常, 实质回声均匀, 脾门静脉不宽。

双肾大小形态正常, 皮髓质分界清晰, 双肾实质内均可探及数个囊性回声, 右侧较大者约 1.0*0.9cm, 左侧较大者约 5.1*4.8cm, 均形态规则, 边界清, 双肾集合系统未见分离, 双侧输尿管未见扩张。

膀胱充盈欠佳。

前列腺形态饱满, 大小约 5.9*4.6*4.2cm, 内腺厚约 3.4cm, 实质回声欠均匀, 其内探及数个强回声斑, 较大者约 0.4cm。

影像诊断:

1. 脂肪肝 (中度)
2. 双肾多发囊肿
3. 前列腺增生伴多发钙化

报告医师: 陈玉荣

检查日期: 2023-12-07

审核医师: 陈玉荣

报告日期: 2023-12-07