



检 查 结 果

姓 名	马昕
性 别	女 年龄 43 岁
联系电话	15698392123
体检日期	2026-05-14

检验报告

血流变

项目名称	检查结果	单位	参考值	提示
全血粘度高切 200/s	3.58	mpas	3.36--4.32	
全血粘度中切 100/s	3.86	mpas	3.43--4.59	
全血粘度中切 50/s	4.27	mpas	3.85--5.45	
全血还原粘度高切	5.28	mpas	3.69--8.74	
全血还原粘度低切	39.60	mpas	26.87--47.57	
血浆粘度	1.41	mpas	1.26--1.70	
血沉(ESR)	6.10	mm/h	0--20	
红细胞压积	0.41	L/L	0.35--0.45	
红细胞聚集指数	4.94		3.19--5.33	
红细胞变形指数	0.76		0.53--1.11	
红细胞刚性指数	3.75		2.17--6.94	
血沉方程 K 值	20.23	mm/h	0--80.48	
全血粘度 1/s	17.65	mpas	13.79--17.91	
全血高切相对指数	2.54		1.9--3.4	
全血低切相对指数	12.52		8.1--14.2	

***小结:**

未见异常

操作员：祁佳佳 检查日期：2026-05-14 检查医生：

尿常规

项目名称	检查结果	单位	参考值	提示
胆红素(BIL)	-		阴性	
隐血(ERY)	-		阴性	
小圆上皮细胞(SRC)	1	个/u1	0--0	↑

维生素 C	-		阴性	
异常红细胞	0	个/u1	0--3	
红细胞（正常）	0	个/u1	0--6	
鳞状上皮细胞	21	个/u1	0--0	↑
粘液丝	0	个/u1	0--0	
尿葡萄糖(GLU)	-		阴性	
酮体(KET)	-		阴性	
比重(SG)	1.010		1.003--1.030	
酸碱度(PH)	7.0		4.5--8.0	
尿蛋白质(PRO)	-		阴性	
尿胆原(URO)	-		阴性	
亚硝酸盐(NIT)	-		阴性	
尿白细胞(LEU)	2+		阴性	

***小结:**

小圆上皮细胞(SRC)偏高(1 个/u1) 鳞状上皮细胞偏高(21 /HP) 尿白细胞(LEU) 2+

操作人员：祁佳佳 检查日期：2026-05-14 检查医生：

血常规（五分类）

项目名称	检查结果	单位	参考值	提示
白细胞(WBC)	3.86	10 ⁹ /L	3.5--9.5	
淋巴细胞绝对值(LY#)	1.56	10 ⁹ /L	1.1--3.2	
淋巴细胞百分比(LY%)	40.4	%	20--50	
中性粒细胞绝对值(GR#)	1.89	10 ⁹ /L	1.8--6.3	
中性粒细胞百分比(GR%)	49.0	%	40--75	
嗜碱性粒细胞绝对值(BA#)	0.01	10 ⁹ /L	0--0.06	
嗜碱性粒细胞百分比(BA%)	0.1	%	0--1.0	
嗜酸性粒细胞绝对值(E0#)	0.16	10 ⁹ /L	0.02--0.52	
嗜酸性粒细胞百分比(E0%)	4.2	%	0.4--8	
血小板(PLT)	236	10 ⁹ /L	125--350	

血小板分布宽度 (PDW)	10.6	f1	9.0--17	
平均血小板体积 (MPV)	9.8	f1	6.0--14.0	
血小板压积 (PCT)	0.232	%	0.11--0.28	
红细胞 (RBC)	4.72	10 ¹² /L	3.8--5.1	
血红蛋白	131	g/L	115--150	
红细胞压积 (HCT)	41.4	%	35--45	
红细胞平均体积 (MCV)	87.7	f1	82--100	
平均血红蛋白含量 (MCH)	27.7	pg	27--34	
平均血红蛋白浓度 (MCHC)	316	g/L	316--354	
单核细胞绝对值 (MO#)	0.24	10 ⁹ /L	0.1--0.6	
单核细胞百分比 (MO%)	6.3	%	3--10	
红细胞分布宽度标准差 (RDW-SD)	44.3	f1	35--56	
红细胞分布宽度变异系数 (RDW-CV)	14.2	%	10.6--16.6	
大血小板比率	23.4	%	11--45	
大血小板数目	55	10 ⁹ /L	30--90	
未成熟粒细胞数目	0.00	10 ⁹ /L	0--0.6	
未成熟粒细胞百分比	0.0	%	0--10	
有核红细胞数目	0.000	10 ⁹ /L	0--9999	
有核红细胞百分比	0.00	/100WBC	0--9999	

***小结:**

未见异常

操作员：祁佳佳 检查日期：2026-05-14 检查医生：

肾功三项

项目名称	检查结果	单位	参考值	提示
肌酐 (CREA)	68.80	umol/L	41--73	
尿酸 (UA)	286.00	umol/L	140--340	
尿素测定 (Urea)	4.70	mmol/L	2.6--7.5	

***小结：**

未见异常

操作员：刘慧芳 检查日期：2026-05-14 检查医生：

空腹血糖

项目名称	检查结果	单位	参考值	提示
葡萄糖(GLU)	5.68	mmol/L	3.89--6.1	

***小结：**

未见异常

操作员：刘慧芳 检查日期：2026-05-14 检查医生：

尿沉渣

项目名称	检查结果	单位	参考值	提示
白细胞尿	24	个/u1	0--13	↑
上皮细胞(EC)	23	/HP	0--28	
管型(CAST)	0	个/u1	0--1	
霉菌(尿)	0	/HP	0--0	
结晶	4	/HP	0--10	
透明度(CLA)	清亮			
胆红素(BIL)	-		阴性	
颜色(Colour)	淡黄色			
红细胞(尿)(RBC)	0	个/u1	0--6	

***小结：**

白细胞尿偏高(24 个/u1)

操作员：祁佳佳 检查日期：2026-05-14 检查医生：

乙肝五项

项目名称	检查结果	单位	参考值	提示
乙肝表面抗原	0.01		0--0.05	
乙型肝炎病毒表面抗体	0.22		0--10	

乙型肝炎病毒 e 抗体	0.05		0--0.20	
乙型肝炎病毒核心抗体	0.08		0--0.38	
乙型肝炎病毒 e 抗原	0.05		0--0.10	

***小结:**

未见异常

操作员：荆鹏山 检查日期:2026-05-14 检查医生:

血脂四项

项目名称	检查结果	单位	参考值	提示
动脉硬化指数	2.96		1.31--3.19	
总胆固醇(CHOL)	7.46	mmol/L	2.59--5.2	↑
甘油三脂(TG)	2.53	mmol/L	0.7--1.7	↑
低密度脂蛋白(LDL)	4.08	mmol/L	0--4.13	
高密度脂蛋白(HDL)	1.38	mmol/L	0.77--1.55	

***小结:**

总胆固醇(CHOL)偏高(7.46 mmol/L) 甘油三脂(TG)偏高(2.53 mmol/L)

操作员：刘慧芳 检查日期:2026-05-14 检查医生:

肝功能五项

项目名称	检查结果	单位	参考值	提示
总胆红素(TBIL)	9.20	umol/L	0--21	
直接胆红素(DBIL)	2.5	umol/L	0--8.0	
间接胆红素(IBIL)	6.70	umol/L	0--17.39	
丙氨酸氨基转移酶(ALT)	15.00	U/L	7--40	
门冬氨酸氨基转移酶(AST)	23.00	U/L	13--35	

***小结:**

未见异常

操作员：刘慧芳 检查日期:2026-05-14 检查医生:

肿瘤二项(新)

项目名称	检查结果	单位	参考值	提示
甲胎蛋白（AFP）	3.78	ng/ml	0--7	
癌胚抗原（CEA）	3.50	ng/ml	0--5	

***小结:**

未见异常

操作员：荆鹏山 检查日期:2026-05-14 检查医生:

大同现代医学检验实验室

液基薄层细胞学图文报告

ID: 2026129512

病理号: 115591

姓名: 马昕

性别: 女

年龄: 43岁

送检科室:

电话号码: 15698392123

床号:

病历号:

体检号: 2112090677

送检医院: 大同瑞慈康复体检

送检日期: 2026-05-15

末次月经:

送检医生:

采样日期:

报告日期: 2026-05-15

标本满意度: 满意

细胞量: >40%

红细胞:

经期样本:

颈管细胞:

化生细胞:

鳞状细胞:

宫颈柱状细胞:

未见上皮内病变/恶性细胞:

正常范围内:

良性反应性改变:

炎性:

轻度:

中度:

重度:

放疗:

妊娠:

萎缩性:

宫内避孕器:

其他:

病原体: 滴虫感染:

念珠菌感染:

细菌感染:

提示 HPV 感染:

疱疹病毒感染:

鳞状上皮细胞分析:

非典型鳞状细胞:

倾向上皮内瘤变:

上皮内低度病变:

鳞癌:

倾向良性反应性改变:

不能明确意义(ASC-US):

上皮内高度病变:

CIN2:

CIN3:

不排除高度病变(ASC-H):

腺上皮细胞分析:

非典型腺细胞:

宫内膜:

非典型腺细胞(宫颈管):

倾向原位腺癌:

不能明确意义:

倾向良性反应性改变:

来源不明:

腺癌:

宫颈管:

宫内膜:

其它:

炎细胞:

轻度:

中度:

重度:

可疑腺癌:

诊断意见: 未见上皮内病变或恶性细胞 (MILM)。

建议:

报告医师: 张荣生

地址: 大同市魏都大道 79 号, 本报告医师签字后有效
咨询: 0352-2830587 4006-122-995

妇科细胞学是筛查项目, 出于技术原因, 可能会有假阴性结果, 本检测仅对来样负责, 如果对结果有疑义, 请在收到报告 7 天内与我们联系。

体检科 12导联心电图报告

马昕 女 43岁

体检号:365364

病床号:

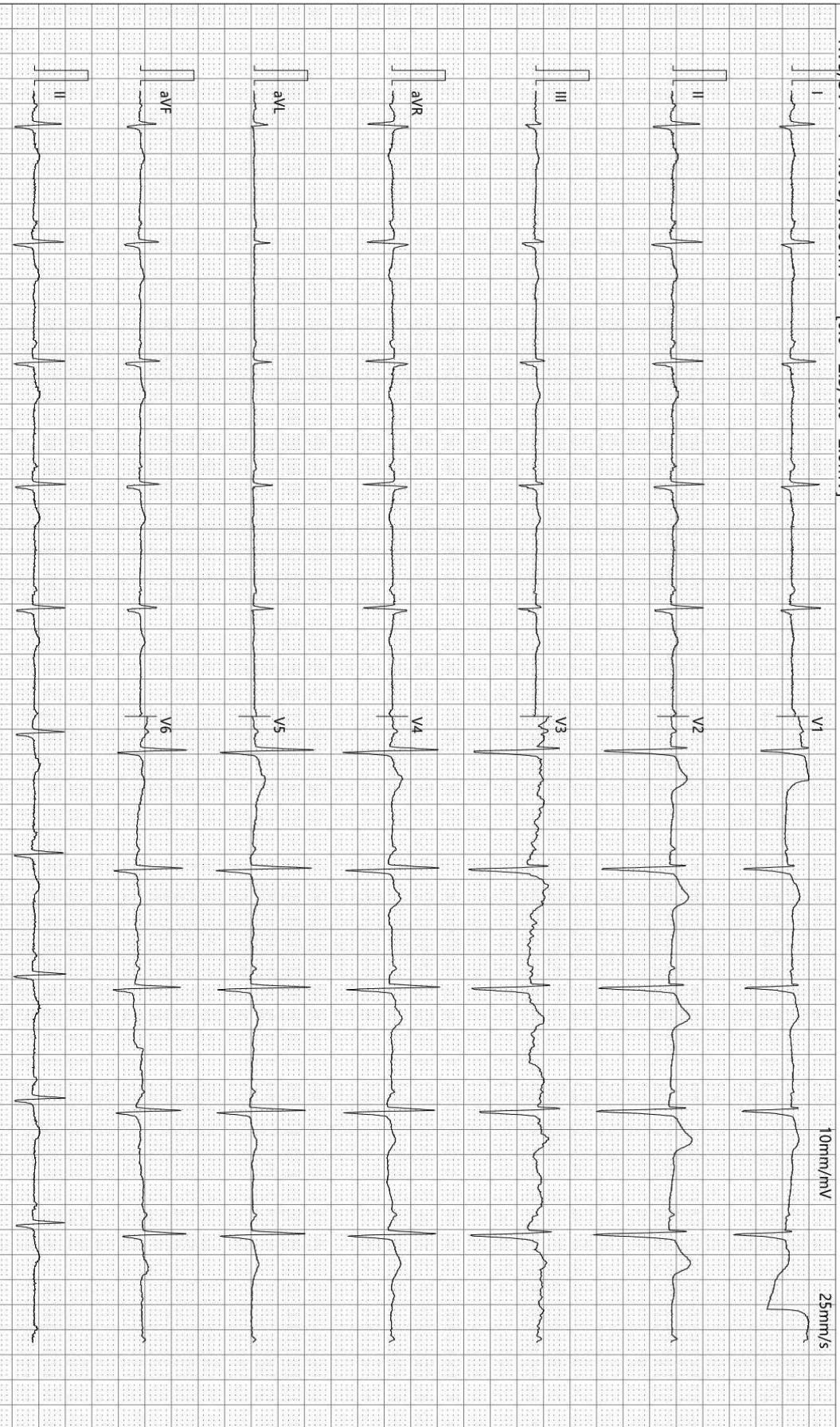
诊断结果:

- 1.窦性心律
- 2.T波改变

诊断医生:

张之生

HR : 61bpm [60 ~ 100bpm]
 P : 90ms [0 ~ 110ms]
 PR : 158ms [120 ~ 200ms]
 QRS : 82ms [60 ~ 100ms]
 QT/QTc : 391/396ms [320 ~ 440/0 ~ 460ms]
 P/QRS/T : -16.1 / 7/63deg. [0 ~ 75/-30 ~ 90/0 ~ 75deg]
 RV5/SV1 : 1.073/0.880mV [0.0 ~ 2.5/0.0 ~ 2.0mV]



检查时间:2026-05-14 08:40:31

诊断时间:2026-05-14 09:03:55

SEMIP V1.90

仅供临床参考

大同瑞慈健康体检

骨密度检测报告

受检者信息

受检者ID: 2112090677
姓名: 马昕
出生年月日: 1978/5/8

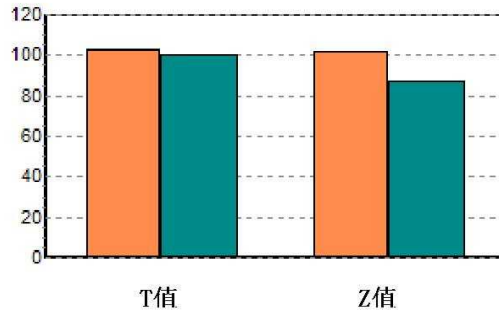
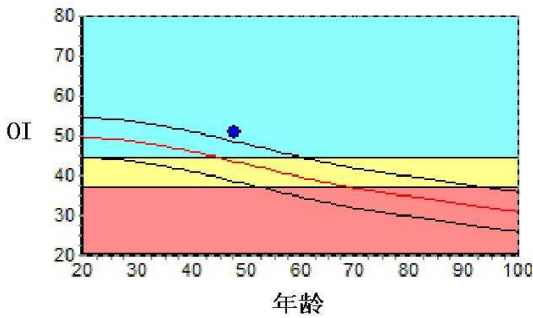
年龄: 48
性别: 女
测定部位(右/左): 右

测定结果

测定日期: 2026/5/14 8:44:29

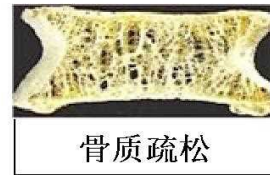
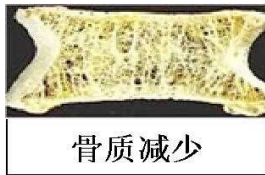测试编号: 1/1

■ 受测者 ■ 平均值



数据库:	Asia	成人比:	102.4	%
OI:	50.9	同龄比:	116.8	%
SOS:	1347.1 m/s	OPR:	N/A	%
T值:	0.24			
Z值:	1.47			

结果分析



注解

以上结论仅供参考

科室:

医生签名:

医院地址 大同瑞慈健康体检
地址 大同市平城区魏都大道79号

联系电话 0352-2824444
操作者 名燕凌

Rich 大同瑞慈康复医院
超声诊断图文报告

流水号: 2112090677

超声号: 2173296

姓名: 马昕

年龄: 43 岁

性别: 女

检查设备: Vivid E95

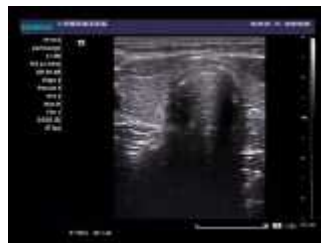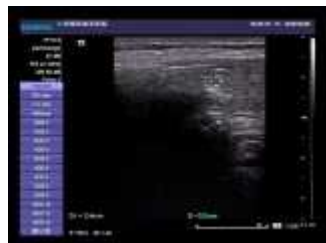体检号: 365364

申请医院: 本院

体检科室: 体检科

检查部位: 甲状腺彩超

经典图像:



影像所见:

甲状腺双侧叶形态正常, 包膜完整, 右侧叶实质内探及大小约 0.2*0.2cm 囊性结节, 形态规则, 边界清, 余实质回声均匀, CDFI: 未见异常血流信号。

双侧颈部未见明显肿大淋巴结。

影像诊断:

甲状腺右侧叶结节 TI-RADSII 级定期复查

报告医师: 李菊蓉

检查日期: 2026-05-14

审核医师:

报告日期: 2026-05-14



注: 本报告仅供临床医生参考!

地址: 大同市魏都大道 79 号。若有疑问, 请致电: 0352---2830580

Rich 大同瑞慈康复医院
超声诊断图文报告

流水号: 2112090677

超声号: 2173299

姓名: 马昕

年龄: 43 岁

性别: 女

检查设备: Vivid E95

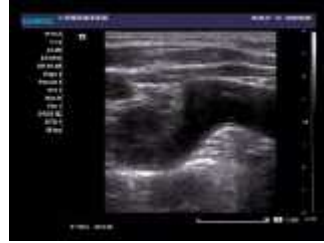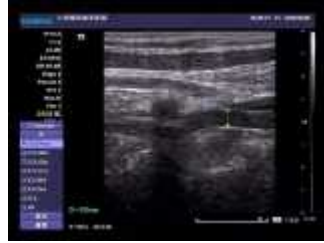体检号: 365364

申请医院: 本院

体检科室: 体检科

检查部位: 颈部血管彩超

经典图像:



影像所见:

右锁骨下动脉起始处、双侧颈总动脉、颈内、颈外动脉起始段内中膜不增厚, 内壁欠光滑, 管壁未见明确强回声斑。CDFI: 血流充盈好。PW: 频谱形态正常。 双侧椎动脉走行正常, 椎动脉内径正常, 管壁不厚, 管腔内为无回声, CDFI: 血流充盈好。PW: 频谱正常。

影像诊断:

双侧颈动脉、椎动脉未见明显异常

报告医师: 李菊蓉

检查日期: 2026-05-14

审核医师:

报告日期: 2026-05-14



注: 本报告仅供临床医生参考!

地址: 大同市魏都大道 79 号。若有疑问, 请致电: 0352---2830580

 **大同瑞慈康复医院**
超声诊断图文报告

流水号: 2112090677

超声号: 2173301

姓名: 马昕

年龄: 43 岁

性别: 女

检查设备: Vivid E95

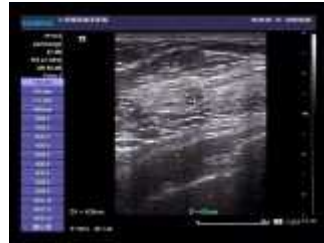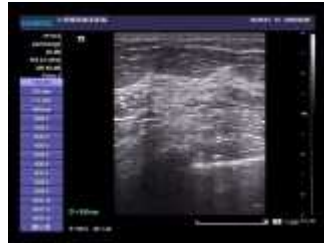体检号: 365364

申请医院: 本院

体检科室: 体检科

检查部位: 乳腺彩超

经典图像:



影像所见:

双侧乳腺腺体层次清晰, 右乳腺体厚 1.0cm, 左乳腺体厚 0.9cm, 右乳 9 点可见大小约 0.4*0.4cm 低回声结节, 形态规则, CDFI: 未见异常血流信号。

双侧腋下未见明显肿大淋巴结。

影像诊断:

右侧乳腺结节 BI-RADS3 级

报告医师: 李菊蓉

检查日期: 2026-05-14

审核医师:

报告日期: 2026-05-14



注: 本报告仅供临床医生参考!

地址: 大同市魏都大道 79 号。若有疑问, 请致电: 0352---2830580

Rich 大同瑞慈康复医院
超声诊断图文报告

流水号: 2112090677

超声号: 2173303

姓名: 马昕

年龄: 43 岁

性别: 女

检查设备: Vivid E95

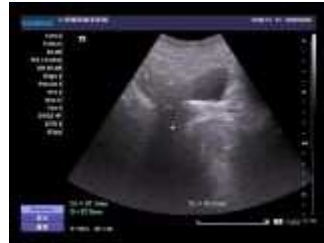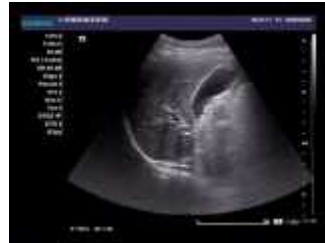体检号: 365364

申请医院: 本院

体检科室: 体检科

检查部位: 全腹彩超

经典图像:



影像所见:

肝脏大小形态正常, 包膜光滑完整, 实质回声细腻、增强, 肝内管道系统走行欠清晰, 门静脉及肝内胆管不扩张。

胆囊大小形态正常, 壁不厚、光滑, 囊内透声好, 肝外胆管不扩张。

胰腺大小形态正常, 实质回声均匀, 主胰管不扩张。

脾脏大小形态正常, 实质回声均匀, 脾门静脉不宽。

双肾大小形态正常, 皮髓质分界清晰, 集合系统未见分离, 双侧输尿管未见扩张。

膀胱充盈佳, 未见明显异常。

绝经后子宫, 大小约 3.7*2.8*3.5cm, 肌壁回声均匀, 内膜线清晰, 厚 0.3cm, 宫颈厚约 2.7cm, 其内可见直径约 0.6cm 囊性回声, 双侧附件区未见异常。

影像诊断:

1. 轻度脂肪肝
2. 宫颈纳囊

报告医师: 李菊蓉

检查日期: 2026-05-14

审核医师:

报告日期: 2026-05-14



注: 本报告仅供临床医生参考!

地址: 大同市魏都大道 79 号。若有疑问, 请致电: 0352---2830580

ID号: 2112090677

影像号: CT20260514028

姓名: 马昕

年龄: 43岁

性别: 女

检查设备: 西门子量子双源 CT

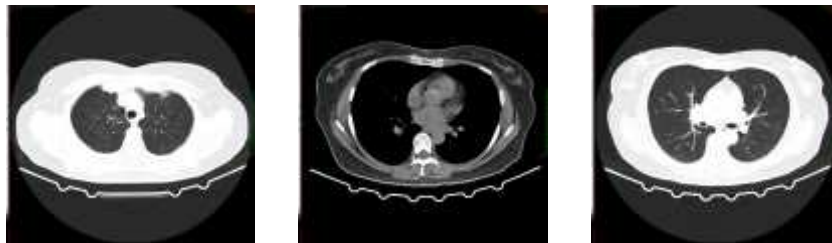体检号: 365364

申请医院: 本院

体检科室: 体检科

检查部位: CT 检查

经典图像:



影像所见:

双侧胸廓对称, 气管居中。气管及支气管未见狭窄及阻塞。右肺上叶尖段可见条索状高密度影; 右肺中叶见多发磨玻璃结节, 较大者位于右肺中叶内侧段 (IM149), 大小约为 0.5cm×0.5cm。右肺中叶外侧段 (IM120) 见实性结节, 大小约为 0.5cm×0.3cm。双肺门不大, 形态自然。心脏及大血管大小、形态未见异常。纵隔内未见肿块及肿大淋巴结。胸膜无增厚, 胸膜腔内无积液。胸壁软组织及骨骼未见病变征象。

影像诊断:

1. 右肺中叶多发磨玻璃结节, 右肺中叶外侧段实性结节, 建议随诊复查 (一年)
2. 右肺上叶尖段局限性纤维化

报告医师: 张剑峰

检查日期: 2026-05-14

审核医师:

报告日期: 2026-05-14

ID 号: 2112090677

影像号: CT20260514029

姓名: 马昕

年龄: 43 岁

性别: 女

检查设备: 西门子量子双源 CT

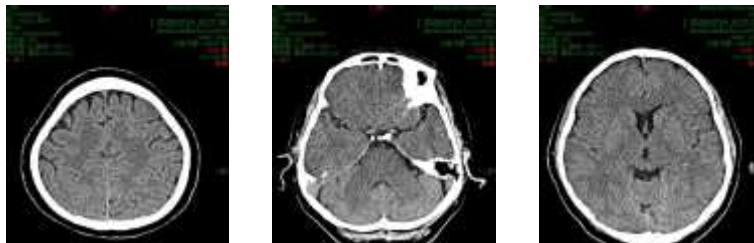体检号: 365364

申请医院: 本院

体检科室: 体检科

检查部位: CT 检查二

经典图像:



影像所见:

双侧大脑半球对称, 脑实质未见异常, 脑室无扩张, 脑沟裂无增宽, 脑中线居中。脑干、小脑未见异常。颅骨未见异常。

影像诊断:

颅脑 CT 平扫未见异常

报告医师:

检查日期: 2026-05-14

审核医师:

报告日期: 2026-05-14