



2112090632

大同五洲心血管病医院

健康体检报告

体检编号	365319	工号	122
姓名	方红芬		
性别	女	年龄	41岁
单位	大同市卫生学校		
部门	大同市卫生学校		
联系电话	18734298302		
体检日期	2026-01-04		

尊敬的方红芬女士您好！

首先，五洲心血管健康体检全体员工欢迎您的光临，并对您的信任表示衷心的感谢！

您于 2026-01-04 （体检编号：365319）完成健康检查，本机构的各科医生已根据您的体检项目及结果，汇总成此份健康体检报告，并经总检医生审核。据此提出对您健康状况的综合分析及建议。

五洲心血管健康体检倡导守护心健康，预见未来的人文理念。希望您仔细阅读并妥善地保管此份健康体检报告，并认真关注报告中的提示与建议，若您对报告内容有任何疑问，可直接与五洲健康体检客服部联系，进一步咨询。

健康体检咨询电话：0352-5332388

客户服务咨询电话：0352-5339811

五洲健康体检报告由下列内容组成：

第一部分：主检报告

第二部分：分科分项结果

第三部分：检验报告

第四部分：附表

大同五洲心血管病医院
0352-5332388

主检报告

检查综述

- 【身高、体重、血压】 (1) 血压 109/56：本次测量基础血压偏低
- 【血常规（五分类）】 淋巴细胞百分比(LY%)偏低(17.3%) 中性粒细胞百分比(GR%)偏高(77.3%) 嗜酸性粒细胞绝对值(E0#)偏低($0.01 \times 10^9/L$) 嗜酸性粒细胞百分比(E0%)偏低(0.1%) 血小板分布宽度(PDW)偏低(9.6 f1) 血小板压积(PCT)偏高(0.299%) 平均血红蛋白浓度(MCHC)偏低(310 g/L)
- 【尿常规】 维生素 C+- 鳞状上皮细胞偏高(26 /HP)
- 【血流变】 红细胞压积偏高(0.46 L/L)
- 【CT 检查二】 1. 颈 5-6 椎间盘突出(右旁中央型) 2. 颈 6-7 椎间盘突出(左旁中央型)
- 【妇科内诊】 (1) 阴道炎 (2) 宫颈肥大 宫颈糜烂 (3) 子宫肌瘤
- 【心电图】 1. 窦性心律不齐
- 【甲状腺彩超】 甲状腺右侧叶结节 TI-RADS III 级
- 【全腹彩超】 1. 子宫多发肌瘤 2. 右侧附件区囊性结构 考虑生理性

医生建议

【本次测量基础血压偏低】：

- (1) 由于生理或病理原因造成血压低于 90/60mmHg，就会形成低血压，平时我们讨论的低血压大多为慢性低血压。慢性低血压据统计发病率为 4%左右，老年人群中可高达 10%。
- (2) 低血压一般可分为三类：一是体质性低血压，一般认为与遗传和体质瘦弱有关，多见于 20—50 岁的妇女和老年人，轻者可无如何症状，重者出现精神疲惫、头晕、头痛，甚至昏厥。夏季气温较高时更明显。
- (3) 二是体位性低血压，体位性低血压是患者从卧位到坐位或直立位时，或长时间站立出现血压突然下降超过 20mmHg，并伴有明显症状，这些症状包括：头昏、头晕、视力模糊、乏力、恶心、认识功能障碍、心悸、颈背部疼痛。
- (4) 体位性低血压与多种疾病有关，如多系统萎缩、糖尿病、帕金森氏病、多发性硬化病、更年期障碍、血液透析、手术后遗症、麻醉、降压药、利尿药、催眠药、抗精神抑郁药等，或其他如久病卧床，体质虚弱的老年人。
- (5) 三是继发性低血压，由某些疾病或药物引起的低血压，如脊髓空洞症、风湿性心脏病、降压药、抗抑郁药和慢性营养不良症、血液透析病人。
- (6) 饮食疗法是治疗本病的有力措施之一，可逐渐提高病患者的身体素质，改善心血管功能，增加心肌收缩力，增加心排血量，提高动脉管壁紧张度，从而逐步使血压上升并稳定正常水平，消除低血压带来的种种不适症状。
- (7) 荤素兼吃，合理搭配膳食，保证摄入全面充足的营养物质，使体质从纤弱逐渐变得健壮。
- (8) 如伴有红细胞计数过低，血红蛋白不足的贫血症，宜适当多吃富含蛋白质、铁、铜、叶酸、维生素 B12、维生素 C 等食物，诸如猪肝、蛋黄、瘦肉、牛奶、鱼虾、贝类、大豆、红糖及新鲜蔬菜、水果。有利于增加心排血量，改善大脑的供血量，提高血压和消除血压偏低引起的不良症状。
- (9) 莲子、桂圆、大枣、桑椹等果品，具有养心益血、健脾补脑之力，可常食用。
- (10) 伴有食少纳差者，宜适当食用能刺激食欲的食物和调味品，如姜、葱、醋、酱、糖、胡椒、辣椒、啤酒、葡萄酒等。
- (11) 加强锻炼，选择适合自己的运动方式。

大同五洲心血管病医院

0352-5332388

【嗜酸性粒细胞百分比 (EO%) 偏低】：

(1) 供内科结合临床参考。

【嗜酸性粒细胞绝对值 (EO#) 偏低】：

(1) 建议内科咨询，定期复查。

【平均血红蛋白浓度 (MCHC) 偏低】：

(1) 建议内科咨询，定期复查。

【血小板分布宽度 (PDW) 偏低】：

(1) 供内科结合临床参考。

【淋巴细胞百分比 (LY%) 偏低】：

(1) 供内科结合临床参考。

【中性粒细胞百分比 (GR%) 偏高】：

(1) 供内科结合临床参考。

【血小板压积 (PCT) 偏高】：

(1) 血小板压积是指外周血中血小板的容积占血液容积的百分比。血小板压积偏高，如果在血小板数目正常的情况下，可不考虑。如果血小板数目明显增高，建议往血液科进一步复查，以明确诊断。

【鳞状上皮细胞偏高】：

(1) 在生理情况下，机体正常的新陈代谢都会引起鳞状上皮细胞的脱离，这是一种正常的机体现象。如果长时间出现鳞状上皮细胞偏高的现象时，则有可能是尿路感染、泌尿系统结石等因素导致，应及时往泌尿外科进一步诊断治疗。

【维生素 C+-】：

(1) 尿液中维生素 C 阳性，一般提示饮食中摄入维生素 C 含量较高的食物，引起尿液中维生素 C 呈阳性反应。建议定期复查尿常规。

【红细胞压积偏高】：

(1) 供内科结合临床参考。

【颈 6-7 椎间盘突出（左旁中央型）】：

(1) 建议骨科诊断治疗

【颈 5-6 椎间盘突出（右旁中央型）】：

(1) 建议骨科诊断治疗

【宫颈糜烂】：

(1) 宫颈糜烂是慢性宫颈炎最常见的一种病理改变。由于宫颈表面的鳞状上皮长期浸于碱性炎症分泌物中而剥脱，被宫颈管内柱状上皮所代替，因柱状上皮薄，可显露皮下血管，宫颈表面呈红色，通称宫颈糜烂。

(2) 宫颈糜烂根据糜烂面积大小，可将宫颈糜烂分为三度，轻度指糜烂面小于整个宫颈的 1/3；中度指糜烂面占整个宫颈的 1/3-2/3；重度指糜烂面超过整个宫颈的 2/3。

(3) 宫颈糜烂根据类型分为单纯性糜烂，在炎症初期，糜烂面光滑；颗粒状糜烂，因腺体及间质增生，表面凹凸不平，呈颗粒状；乳头状糜烂，增生更显著，呈乳头状。

(4) 以局部治疗为主，主要有药物局部治疗和物理治疗。

(5) 请在妇科医生指导下规范治疗，并定期复查。

大同五洲心血管病医院

0352-5332388

【宫颈肥大】：

- (1) 宫颈肥大引起的原因一是慢性炎症长期刺激，使宫颈充血、水肿，宫颈腺体和间质发生增生而导致宫颈不同程度的肥大、硬度增加。
- (2) 二是在宫颈腺体的深部可能出现粘液潴留，形成大小不等的囊肿，使宫颈变得肥大。
- (3) 宫颈肥大有时可比正常宫颈增大 2~4 倍，宫颈表面可以是光滑的，也可有糜烂。宫颈质地一般较硬，这是纤维结缔组织增生所致的。
- (4) 如果是单纯性的宫颈肥大，一般不需特殊处理，妇科定期复查即可。

【阴道炎】：

- (1) 阴道炎是阴道粘膜及粘膜下结缔组织的炎症，是妇科门诊常见的疾病。
- (2) 正常健康妇女，由于解剖学及生物化学特点，阴道对病原体的侵入有自然防御功能，当阴道的自然防御功能遭到破坏，则病原体易于侵入，导致阴道炎症。
- (3) 绝经后妇女由于雌激素缺乏，阴道上皮菲薄，细胞内糖原含量减少，阴道 PH 高达 7 左右，故阴道抵抗力低下，比青春期及育龄妇女易受感染。
- (4) 阴道炎临床上以白带的性状发生改变以及外阴痒痒灼痛为主要临床特点，感染累及尿道时，可有尿痛、尿急等症状。常见的阴道炎有细菌性阴道病、滴虫性阴道炎、霉菌性阴道炎、老年性阴道炎。
- (5) 阴道炎由不同的病原体感染所致，一旦出现外阴不适，白带异常，立即去医院检查，确定病原体，针对病因治疗。

【窦性心律不齐】：

- (1) 供内科临床参考，可见于正常人，无重要临床意义。
- (2) 见于正常人，是一种随呼吸节律而变化的正常心律。

【甲状腺右侧叶结节】：

- (1) 甲状腺结节是一种常见的甲状腺疾病，很多甲状腺疾病可表现为结节，如可由甲状腺退行性变、炎症、自身免疫性及新生物等多种病变所致。甲状腺结节在各个年龄段的男女人群中均可见到，但中年女性中较多。
- (2) 甲状腺结节分良性和恶性两大类，良性的占绝大多数，恶性者不足 1%，判断甲状腺结节的良恶主要依靠病史、体格检查、放射性核素扫描、穿刺细胞学检查。
- (3) 建议往外科就诊，进一步检查，明确诊断，结合临床诊治并定期复查。

【子宫多发肌瘤】：

- (1) 建议妇科诊治。
- (2) 子宫肌瘤为女性生殖器中最常见的良性肿瘤，确切病因尚不明了，可能与女性激素有关。肌瘤小且无症状时可不处理，随防观察。如有症状，或肌瘤增大较明显时，可手术治疗。

【右侧附件区囊性结构】：

- (1) 建议往妇科进一步诊断治疗。

【子宫肌瘤】：

- (1) 子宫肌瘤又称子宫平滑肌瘤，是女性生殖器最常见的一种良性肿瘤，多见于 30—50 岁妇女，以 40—50 岁最为多见。
- (2) 子宫肌瘤根据肌瘤与子宫壁的关系分 3 类：肌壁间肌瘤、浆膜下肌瘤和粘膜下肌瘤。
- (3) 子宫肌瘤多无症状，少数表现为阴道出血，腹部触及肿物以及压迫症状等。如发生蒂扭转或其他情况时可引起疼痛。以多发性子宫肌瘤为常见。
- (4) 治疗必须根据患者年龄、生育要求、症状、肌瘤大小等情况全面考虑，肌瘤小且无症状，尤其近绝经年龄者，雌激素水平低落，肌瘤可自然萎缩或消失，通常不需治疗，每 3—6 个月随访一次；若肌瘤较大或症状明显继发贫血者，常需手术切除。

汇总医生： 樊兴国

主检日期： 2026-01-05

主检医生：

分科结果

身高、体重、血压

项目名称	检查结果	项目名称	检查结果
身高	166cm	体重	57kg
血压	109/56mmHg		

***小结:**

(1) 血压 109/56: 本次测量基础血压偏低

操作员: 张文静 检查日期: 2026-01-04 检查医生: 名燕凌

内科

项目名称	检查结果	项目名称	检查结果
心率	80 次/min	心律	齐
心脏杂音	无	心界	正常
肺部	正常	呼吸音	呼吸音清
啰音	未闻及	叩诊	叩诊呈清音
腹部触诊	腹部平软	发育	正常
肝胆	肋下未触及	脾脏	肋下未触及
双肾	无叩击痛	肠鸣音	正常
营养	良好	神经系统	正常
生理反射	生理反射存在	病理反射	病理反射未引出
颅神经	正常	运动功能	正常
深浅感觉	正常	其它	无异常发现
既往史	无		

***小结:**

未见异常

操作员: 名燕凌 检查日期: 2026-01-04 检查医生: 名燕凌

大同五洲心血管病医院
0352-5332388

外科（女）

项目名称	检查结果	项目名称	检查结果
皮肤	正常	甲状腺	无肿大
浅表淋巴结	无肿大	肛门	正常
泌尿外生殖器	正常	四肢关节	未见异常
腹股沟	未见异常	足背动脉	正常
紫绀	无	色素沉着	无
脱毛	无	脱色	无
浮肿	无	皮下结节	无
头颅	正常	颈部	正常
乳腺	正常	脊柱	正常
直肠	未检	皮肤黄疸	无
四肢	活动正常	其他	无

*小结：
未见异常

操作员：张明远 检查日期：2026-01-04 检查医生：张明远

眼科

项目名称	检查结果	项目名称	检查结果
视力(左)	镜 0.8	视力(右)	镜 0.8
辨色力	正常	眼睑	正常
结膜	正常	泪器	正常
角膜	正常	虹膜	正常
瞳孔	正常	晶状体	正常
玻璃体	正常	眼底	未见异常

*小结：

大同五洲心血管病医院
0352-5332388

未见异常

操作员：田野青 检查日期：2026-01-04 检查医生：田野青

耳鼻喉科

项目名称	检查结果	项目名称	检查结果
听力(左)	正常	听力(右)	正常
外耳道	正常	鼓膜	正常
鼻窦	正常	鼻中隔	正常
鼻腔	正常	扁桃体	无肿大
嗅觉	正常	咽喉	正常

***小结：**

未见异常

操作员：裴文兴 检查日期：2026-01-04 检查医生：裴文兴

妇科内诊

项目名称	检查结果	项目名称	检查结果
外阴	正常	尿道口	正常
阴道	黏膜充血	子宫	子宫肌瘤
附件	正常	宫颈	肥大&轻度糜烂
后穹窿	正常		

***小结：**

- (1) 阴道炎
- (2) 宫颈肥大 宫颈糜烂
- (3) 子宫肌瘤

操作员：智美玲 检查日期：2026-01-04 检查医生：智美玲

口腔科

大同五洲心血管病医院
0352-5332388

项目名称	检查结果	项目名称	检查结果
唇颊	正常	齿	正常
齿龈	正常	牙周	正常
舌腭	正常	腮腺	正常
颌下腺	正常	颞下颌关节	正常

***小结:**

操作员：龚富生 检查日期:2026-01-04 检查医生：龚富生

.....

检验报告

血流变

项目名称	检查结果	单位	参考值	提示
全血粘度高切 200/s	3.63	mpas	3.36--4.32	
全血粘度中切 100/s	3.91	mpas	3.43--4.59	
全血粘度中切 50/s	4.33	mpas	3.85--5.45	
全血还原粘度高切	4.80	mpas	3.69--8.74	
全血还原粘度低切	35.50	mpas	26.87--47.57	
血浆粘度	1.42	mpas	1.26--1.70	
血沉(ESR)	5.00	mm/h	0--20	
红细胞压积	0.46	L/L	0.35--0.45	↑
红细胞聚集指数	4.89		3.19--5.33	
红细胞变形指数	0.68		0.53--1.11	
红细胞刚性指数	3.38		2.17--6.94	
血沉方程 K 值	21.14	mm/h	0--80.48	
全血粘度 1/s	17.75	mpas	13.79--17.91	
全血高切相对指数	2.55		1.9--3.4	
全血低切相对指数	12.50		8.1--14.2	

***小结:**

红细胞压积偏高(0.46 L/L)

操作员：梁可欣 检查日期：2026-01-04

检查医生：康建忠

尿常规

项目名称	检查结果	单位	参考值	提示
胆红素(BIL)	-		阴性	

隐血 (ERY)	-		阴性	
小圆上皮细胞 (SRC)	0	个/u1	0--0	
维生素 C	+-		阴性	
异常红细胞	0	个/u1	0--3	
红细胞 (正常)	1	个/u1	0--6	
鳞状上皮细胞	26	个/u1	0--0	↑
粘液丝	0	个/u1	0--0	
尿葡萄糖 (GLU)	-		阴性	
酮体 (KET)	-		阴性	
比重 (SG)	1.020		1.003--1.030	
酸碱度 (PH)	5.0		4.5--8.0	
尿蛋白质 (PRO)	-		阴性	
尿胆原 (URO)	-		阴性	
亚硝酸盐 (NIT)	-		阴性	
尿白细胞 (LEU)	-		阴性	

***小结:**

维生素 C+- 鳞状上皮细胞偏高(26 /HP)

操作员：梁可欣 检查日期:2026-01-04

检查医生: 祁佳佳

血常规 (五分类)

项目名称	检查结果	单位	参考值	提示
白细胞 (WBC)	7.13	10 ⁹ /L	3.5--9.5	
淋巴细胞绝对值 (LY#)	1.23	10 ⁹ /L	1.1--3.2	
淋巴细胞百分比 (LY%)	17.3	%	20--50	↓
中性粒细胞绝对值 (GR#)	5.51	10 ⁹ /L	1.8--6.3	
中性粒细胞百分比 (GR%)	77.3	%	40--75	↑
嗜碱性粒细胞绝对值 (BA#)	0.02	10 ⁹ /L	0--0.06	

大同五洲心血管病医院

0352-5332388

嗜碱性粒细胞百分比 (BA%)	0.3	%	0--1.0	
嗜酸性粒细胞绝对值 (EO#)	0.01	$10^9/L$	0.02--0.52	↓
嗜酸性粒细胞百分比 (EO%)	0.1	%	0.4--8	↓
血小板 (PLT)	330	$10^9/L$	125--350	
血小板分布宽度 (PDW)	9.6	%	15--17	↓
平均血小板体积 (MPV)	9.1	f1	6.0--14.0	
血小板压积 (PCT)	0.299	%	0.11--0.28	↑
红细胞 (RBC)	4.33	$10^{12}/L$	3.8--5.1	
血红蛋白	118	g/L	115--150	
红细胞压积 (HCT)	38.3	%	35--45	
红细胞平均体积 (MCV)	88.4	f1	82--100	
平均血红蛋白含量 (MCH)	27.4	pg	27--34	
平均血红蛋白浓度 (MCHC)	310	g/L	316--354	↓
单核细胞绝对值 (MO#)	0.36	$10^9/L$	0.1--0.6	
单核细胞百分比 (MO%)	5.0	%	3--10	
红细胞分布宽度标准差 (RDW-SD)	48.0	f1	35--56	
红细胞分布宽度变异系数 (RDW-CV)	15.4	%	10.6--16.6	
大血小板比率	19.6	%	11--45	
大血小板数目	65	$10^9/L$	30--90	
未成熟粒细胞数目	0.00	$10^9/L$	0--0.6	
未成熟粒细胞百分比	0.0	%	0--10	
有核红细胞数目	0.000	$10^9/L$	0--9999	
有核红细胞百分比	0.00	/100WBC	0--9999	

***小结:**

淋巴细胞百分比 (LY%) 偏低 (17.3 %) 中性粒细胞百分比 (GR%) 偏高 (77.3 %) 嗜酸性粒细胞绝对值 (EO#) 偏低 ($0.01 \times 10^9/L$) 嗜酸性粒细胞百分比 (EO%) 偏低 (0.1 %) 血小板分布宽度 (PDW) 偏低 (9.6 f1) 血小板压积 (PCT) 偏高 (0.299 %) 平均血红蛋白浓度 (MCHC) 偏低 (310 g/L)

大同五洲心血管病医院

0352-5332388

操作员：梁可欣 检查日期：2026-01-04 检查医生：祁佳佳

肾功三项

项目名称	检查结果	单位	参考值	提示
肌酐(CREA)	56.60	umol/L	41--73	
尿酸(UA)	275.00	umol/L	140--340	
尿素测定(Urea)	5.60	mmol/L	2.6--7.5	

***小结：**

未见异常

操作员：孙钰 检查日期：2026-01-04 检查医生：刘慧芳

空腹血糖

项目名称	检查结果	单位	参考值	提示
葡萄糖(GLU)	4.47	mmol/L	3.89--6.1	

***小结：**

未见异常

操作员：孙钰 检查日期：2026-01-04 检查医生：刘慧芳

尿沉渣

项目名称	检查结果	单位	参考值	提示
白细胞尿	2	个/u1	0--13	
上皮细胞(EC)	26	/HP	0--28	
管型(CAST)	1	个/u1	0--1	
霉菌(尿)	0	/HP	0--0	
结晶	1	/HP	0--10	
透明度(CLA)	清亮			
胆红素(BIL)	-		阴性	

颜色 (Colour)	淡黄色			
红细胞(尿) (RBC)	1	个/u1	0--6	

***小结:**

未见异常

操作员：梁可欣 检查日期:2026-01-04 检查医生:祁佳佳

乙肝五项

项目名称	检查结果	单位	参考值	提示
乙肝表面抗原	0.02		0--0.05	
乙型肝炎病毒表面抗体	0.01		0--10	
乙型肝炎病毒 e 抗体	0.05		0--0.20	
乙型肝炎病毒核心抗体	0.08		0--0.38	
乙型肝炎病毒 e 抗原	0.05		0--0.10	

***小结:**

未见异常

操作员：孙钰 检查日期:2026-01-04 检查医生:祁佳佳

血脂四项

项目名称	检查结果	单位	参考值	提示
动脉硬化指数	1.69		1.31--3.19	
总胆固醇(CHOL)	5.13	mmol/L	2.59--5.2	
甘油三脂(TG)	1.29	mmol/L	0.7--1.7	
低密度脂蛋白(LDL)	2.42	mmol/L	0--4.13	
高密度脂蛋白(HDL)	1.43	mmol/L	0.77--1.55	

***小结:**

未见异常

操作员：孙钰 检查日期:2026-01-04 检查医生:刘慧芳

肝功能五项

项目名称	检查结果	单位	参考值	提示
总胆红素 (TBIL)	7.90	umol/L	0--21	
直接胆红素 (DBIL)	2.1	umol/L	0--8.0	
间接胆红素 (IBIL)	5.80	umol/L	0--17.39	
丙氨酸氨基转移酶 (ALT)	15.00	U/L	7--40	
门冬氨酸氨基转移酶 (AST)	17.00	U/L	13--35	

*小结:

未见异常

操作员：孙钰 检查日期:2026-01-04 检查医生:刘慧芳

肿瘤二项 (新)

项目名称	检查结果	单位	参考值	提示
甲胎蛋白 (AFP)	2.85	ng/ml	0--7	
癌胚抗原 (CEA)	0.89	ng/ml	0--5	

*小结:

未见异常

操作员：孙钰 检查日期:2026-01-04 检查医生:康建忠

大同现代医学检验实验室

液基薄层细胞学图文报告

ID: 2026125740

病理号: 113111

姓名: 方红芬

性别: 女

年龄: 41岁

送检科室:

电话号码: 18734298302

床号:

病历号:

体检号: 2112090632

送检医院: 大同瑞慈康复体检

送检日期: 2026-01-05

末次月经:

送检医生:

采样日期:

报告日期: 2026-01-05

标本满意度: 满意

细胞量: >45%

红细胞:

经期样本:

颈管细胞:

化生细胞:

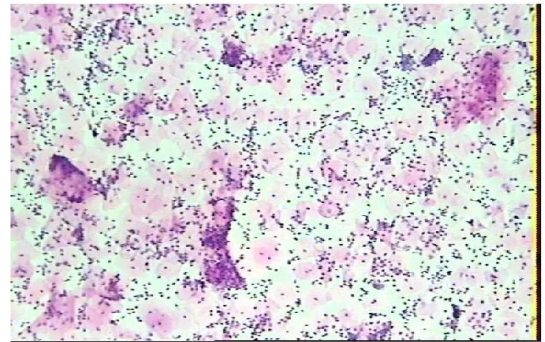
鳞状细胞:

宫颈柱状细胞:

未见上皮内病变/恶性细胞:

正常范围内:

- 良性反应性改变:
 - 炎症:
 - 轻度:
 - 中度:
 - 重度:
 - 放疗:
 - 妊娠:
 - 萎缩性:
 - 宫内避孕器:
 - 其他:



病原体: 滴虫感染: 念珠菌感染: 细菌感染:

提示 HPV 感染: 疱疹病毒感染:

鳞状上皮细胞分析:

- 非典型鳞状细胞:
 - 倾向上皮内瘤变:
 - 倾向良性反应性改变:
 - 不能明确意义(ASC-US):
 - 不排除高度病变(ASC-H):
- 上皮内低度病变:
- 鳞癌:
- 上皮内高度病变:
 - CIN2:
 - CIN3:

腺上皮细胞分析:

- 非典型腺细胞:
 - 宫内膜:
 - 来源不明:
- 非典型腺细胞(宫颈管):
 - 倾向原位腺癌:
 - 不能明确意义:
 - 倾向良性反应性改变:
- 腺癌:
 - 宫颈管:
 - 宫内膜:
 - 其它:
- 炎细胞:
 - 轻度:
 - 中度:
 - 重度:
- 可疑腺癌:

诊断意见: 未见上皮内病变或恶性细胞 (NILM)。

建议:

报告医师: 张荣生

地址: 大同市魏都大道 79 号, 本报告医师签字后有效
咨询: 0352-2830587 4006-122-995

妇科细胞学是筛查项目, 出于技术原因, 可能会有假阴性结果, 本检测仅对来样负责, 如果对结果有疑义, 请在收到报告 7 天内与我们联系。

大同五洲心血管病医院

0352-5332388

体检科 12导联心电图报告

方红芬 女 41岁 体检号:365319

病床号:

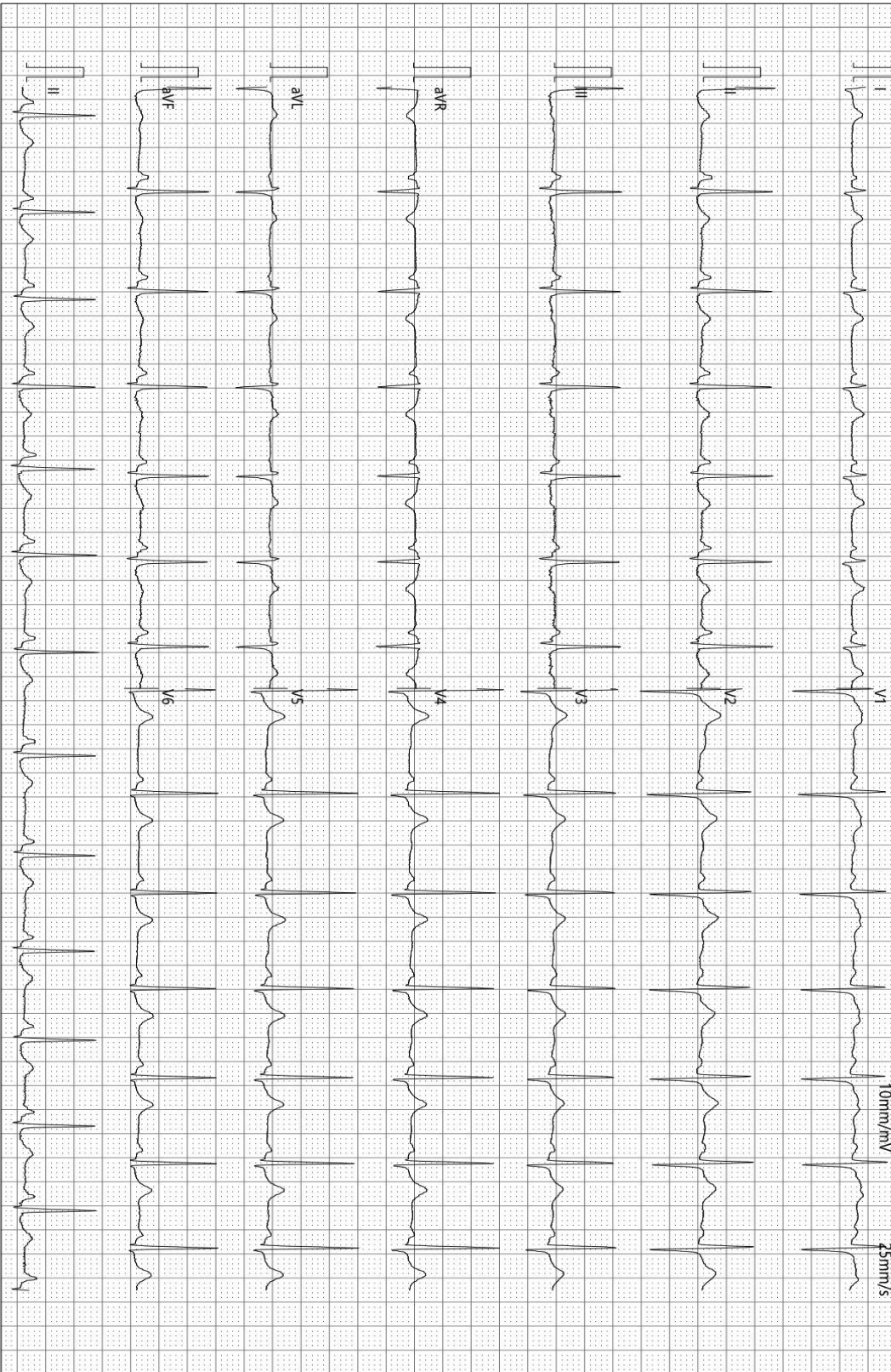
诊断结果:

窦性心律不齐

诊断医生:

张之生

HR	: 79bpm	[60 ~ 100bpm]
P	: 96ms	[0 ~ 110ms]
PR	: 136ms	[120 ~ 200ms]
QRS	: 91ms	[60 ~ 100ms]
QT/QTc	: 360/414ms	[320 ~ 440/0 ~ 460ms]
P/QRS/T	: 69/84/41deg.	[0 ~ 75/-30 ~ 90/0 ~ 75deg]
RV5/SV1	: 1.584/0.914mV	[0.0 ~ 2.5/0.0 ~ 2.0mV]



检查时间:2026-01-04 10:24:23

诊断时间:2026-01-04 10:28:24

SEMP V1 90

仅供临床参考

大同瑞慈健康体检

骨密度检测报告

受检者信息

受检者ID: 365319
姓名: 方红芬
出生年月日: 1980/4/12

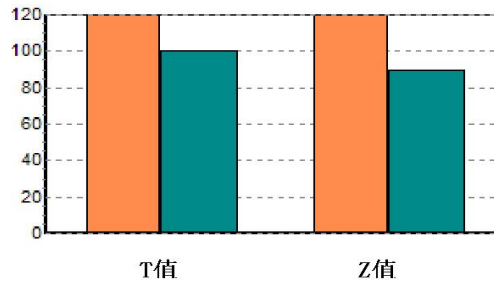
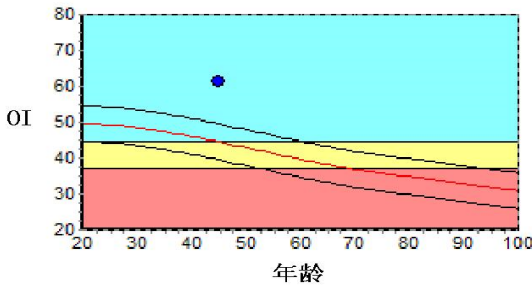
年龄: 45
性别: 女
测定部位(右/左): 右

测定结果

测定日期: 2026/1/4 10:16:08

测试编号: 1/1

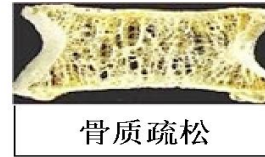
■ 受测者 ■ 平均值



数据库: Asia
OI: 61.2
SOS: 1377.8 m/s, BUA: 49.5
T值: 2.31
Z值: 3.34

成人比: 123.3 %
同龄比: 137.5 %
OPR: N/A %

结果分析



注解

以上结论仅供参考

科室:

医生签名:

医院地址 大同瑞慈健康体检
地址 大同市平城区魏都大道79号

联系电话 0352-2824444
操作者 名燕凌

大同五洲心血管病医院
0352-5332388



大同五洲心血管病医院

超声诊断图文报告

流水号: 2112090632

超声号: 2094864

姓名: 方红芬

年龄: 41 岁

性别: 女

检查设备: Vivid E95

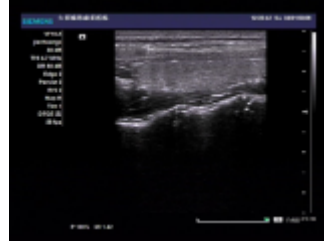
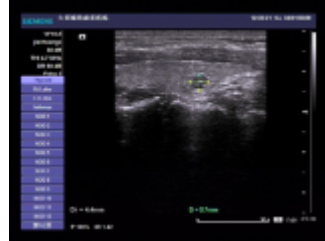体检号: 365319

申请医院: 本院

体检科室: 体检科

检查部位: 甲状腺彩超

经典图像:



影像所见:

甲状腺双侧叶形态正常, 包膜完整, 右侧叶实质内探及大小约 0.44*0.37cm 低回声结节, 形态规则, 边界清, 余实质回声均匀, CDFI: 未见异常血流信号。

双侧颈部未见明显肿大淋巴结。

影像诊断:

甲状腺右侧叶结节 TI-RADS III 级

报告医师: 李菊蓉

检查日期: 2026-01-04

审核医师: 李菊蓉

报告日期: 2026-01-04

温馨提示: 本报告仅供临床医生参考! 若有疑问, 请致电: 0352---5339668

地址: 大同市平城区迎宾街 750 号。

大同五洲心血管病医院

0352-5332388



大同五洲心血管病医院

超声诊断图文报告

流水号: 2112090632

超声号: 2094866

姓名: 方红芬

年龄: 41 岁

性别: 女

检查设备: Vivid E95

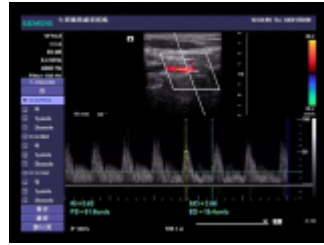
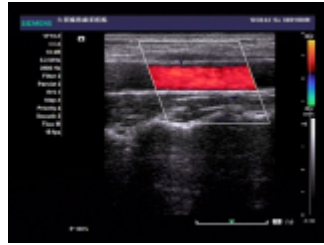
体检号: 365319

申请医院: 本院

体检科室: 体检科

检查部位: 颈部血管彩超

经典图像:



影像所见:

右锁骨下动脉起始处、双侧颈总动脉、颈内、颈外动脉起始段内中膜不增厚, 内壁欠光滑, 管壁未见明确强回声斑。CDFI: 血流充盈好。PW: 频谱形态正常。 双侧椎动脉走行正常, 椎动脉内径正常, 管壁不厚, 管腔内为无回声, CDFI: 血流充盈好。PW: 频谱正常。

影像诊断:

双侧颈动脉、椎动脉未见明显异常

报告医师: 李菊蓉

检查日期: 2026-01-04

审核医师: 李菊蓉

报告日期: 2026-01-04

温馨提示: 本报告仅供临床医生参考! 若有疑问, 请致电: 0352---5339668

地址: 大同市平城区迎宾街 750 号。

大同五洲心血管病医院

0352-5332388



大同五洲心血管病医院

超声诊断图文报告

流水号: 2112090632

超声号: 2094868

姓名: 方红芬

年龄: 41 岁

性别: 女

检查设备: Vivid E95

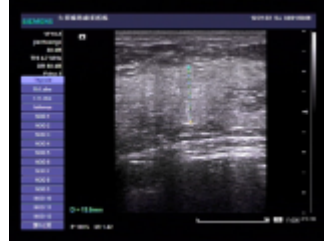
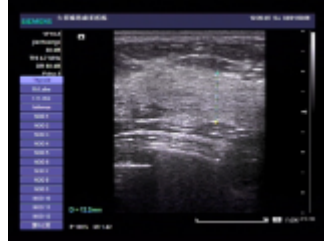
体检号: 365319

申请医院: 本院

体检科室: 体检科

检查部位: 乳腺彩超

经典图像:



影像所见:

双侧乳腺腺体层次清晰, 右乳腺体厚 1.3cm, 左乳腺体厚 1.2cm, 乳导管未见扩张, 未见明显占位性病变, CDFI: 未见异常血流信号。

双侧腋下未见明显肿大淋巴结。

影像诊断:

双侧乳腺未见明显异常

报告医师: 李菊蓉

检查日期: 2026-01-04

审核医师: 李菊蓉

报告日期: 2026-01-04

温馨提示: 本报告仅供临床医生参考! 若有疑问, 请致电: 0352---5339668

地址: 大同市平城区迎宾街 750 号。

大同五洲心血管病医院

0352-5332388



流水号: 2112090632

超声号: 2094870

姓名: 方红芬

年龄: 41岁

性别: 女

检查设备: Vivid E95

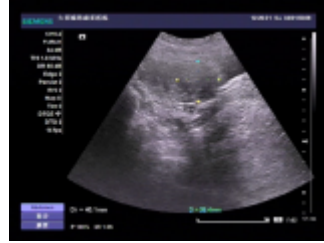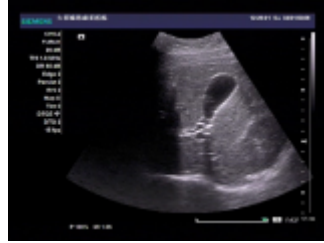
体检号: 365319

申请医院: 本院

体检科室: 体检科

检查部位: 全腹彩超

经典图像:



影像所见:

肝脏大小形态正常,包膜光滑完整,实质回声均匀,肝内管道系统走行清晰,门静脉及肝内胆管不扩张。

胆囊大小形态正常,壁不厚、光滑,囊内透声好,肝外胆管不扩张。

胰腺大小形态正常,实质回声均匀,主胰管不扩张。

脾脏大小形态正常,实质回声均匀,脾门静脉不宽。

双肾大小形态正常,皮髓质分界清晰,集合系统未见分离,双侧输尿管未见扩张。

膀胱充盈佳,未见明显异常。

前位子宫,大小约 5.6*6.3*5.5cm,肌壁回声不均匀,其内探及数个低回声结节,大者约 4.0*3.9cm,形态规则,界清,内膜线清晰,厚 0.6cm,宫颈厚约 3.3cm,右侧附件区探及大小约 1.8*1.6cm 囊性结构,内透声好,左侧附件区未见异常。

影像诊断:

1. 子宫多发肌瘤
2. 右侧附件区囊性结构考虑生理性

报告医师: 李菊蓉

检查日期: 2026-01-04

审核医师: 李菊蓉

报告日期: 2026-01-04

温馨提示: 本报告仅供临床医生参考! 若有疑问, 请致电: 0352---5339668

地址: 大同市平城区迎宾街 750 号。



大同五洲心血管病医院

双源 CT 诊断图文报告

ID号: 2112090632

影像号: CT20260104055

姓名: 方红芬

年龄: 41岁

性别: 女

检查设备: 西门子量子双源 CT

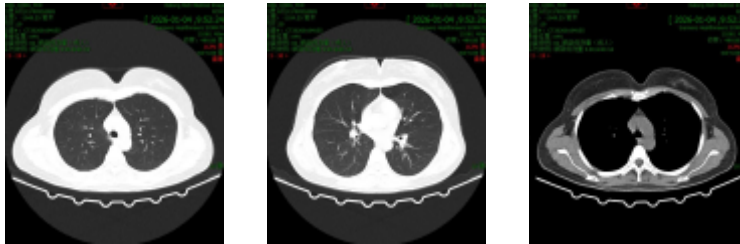体检号: 365319

申请医院: 本院

体检科室: 体检科

检查部位: CT 检查

经典图像:



影像所见:

双侧胸廓对称, 气管居中。气管及支气管未见狭窄及阻塞。双肺支气管血管束形态、结构、走行正常, 肺内未见异常密度。双肺门不大, 形态自然。心脏及大血管大小、形态未见异常。纵隔内未见肿块及肿大淋巴结。胸膜无增厚, 胸膜腔内无积液。胸壁软组织及骨骼未见病变征象。

影像诊断:

胸部 CT 平扫未见异常

报告医师: 张剑峰

检查日期: 2026-01-04

审核医师: 张剑峰

报告日期: 2026-01-04

大同五洲心血管病医院

0352-5332388

温馨提示：本报告仅供临床医生参考！如有疑问，请致电：0352---5339668

地址：大同市平城区迎宾街 750 号。

 **大同五洲心血管病医院**
双源 CT 诊断图文报告

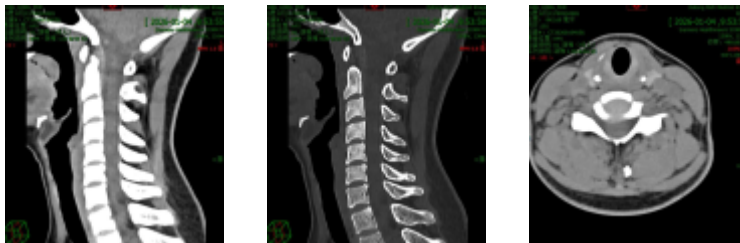ID 号：2112090632

影像号：CT20260104056

姓名：方红芬 年龄：41 岁 性别：女 检查设备：西门子量子双源 CT

体检号：365319 申请医院：本院 体检科室：体检科 检查部位：CT 检查二

经典图像：



影像所见：

颈椎生理曲度变直，序列整齐。颈 3-颈 7 椎体边缘整齐。颈 5-6 椎间盘层面椎体后正中右旁见局限性软组织密度影，硬膜囊轻度受压，颈 6-7 椎间盘层面椎体后正中左旁见局限性软组织密度影，硬膜囊轻度受压，双侧椎间孔及椎管未见狭窄。硬膜囊内未见异常密度影。黄韧带未见肥厚。椎旁软组织未见异常。

影像诊断：

1. 颈 5-6 椎间盘突出（右旁中央型）
2. 颈 6-7 椎间盘突出（左旁中央型）

报告医师：张剑峰

检查日期：2026-01-04

大同五洲心血管病医院
0352-5332388

温馨提示：本报告仅供临床医生参考！如有疑问，请致电：0352---5339668

地址：大同市平城区迎宾街 750 号。
