



2112090524

# 大同瑞慈健康体检

## 报 告 册

体检编号	259674	工号	14
姓名	杨敏		
性别	女	年龄	47岁
单位	大同市卫生学校		
部门	大同市卫生学校		
联系电话	18635299836		
体检日期	2024-10-07		

尊敬的 杨敏女士 您好！

首先，瑞慈健康体检全体员工欢迎您的光临，并对您的信任表示衷心的感谢！

您于 2024-10-07 （体检编号：259674）完成健康检查，本机构的各科医生已根据您的体检项目及结果，汇总成此份健康体检报告，并经总检医生审核。据此提出对您健康状况的综合分析及建议。

瑞慈健康体检倡导“大健康、大康复”，提出“健康是第一财富（Rich）”的人文理念。希望您仔细阅读并妥善地保管此份健康体检报告，并认真关注报告中的提示与建议，若您对报告内容有任何疑问，可直接与瑞慈健康体检客服部联系，进一步咨询。

健康体检咨询电话：**0352-2824444**

客户服务咨询电话：**0352-2830597**

**400-6112995**

瑞慈健康体检报告由下列内容组成：

第一部分：主检报告

第二部分：分科分项结果

第三部分：检验报告

第四部分：附表

## 主检报告

### 检查综述

- 【血常规（五分类）】 红细胞(RBC)偏高( $5.24 \times 10^{12}/L$ ) 红细胞压积(HCT)偏高(45.8%)
- 【肾功三项】 尿酸(UA)偏高(345.00  $\mu\text{mol}/L$ )
- 【尿沉渣】 上皮细胞(EC)偏高(77 /HP)
- 【乙肝五项】 乙型肝炎病毒表面抗体(阳性(+))
- 【血脂四项】 甘油三酯(TG)偏高(2.23  $\text{mmol}/L$ )
- 【尿常规】 鳞状上皮细胞偏高(77 /HP)
- 【心电图】 1. 窦性心律不齐
- 【甲状腺彩超】 1. 甲状腺右侧叶结节 TI-RADS 3级 2. 左侧颈部淋巴结肿大
- 【乳腺彩超】 左侧乳腺结节 BI-RADS 2级
- 【全腹彩超】 1. 轻度脂肪肝 2. 子宫肌瘤
- 【骨密度检查】 骨质减少

### 医生建议

#### 【红细胞压积(HCT)偏高】：

- 供内科结合临床参考。
- 如果明显升高，复查血常规。

#### 【红细胞(RBC)偏高】：

- 红细胞异常，但仅凭一次检查结果不一定有临床意义，请您复查血常规。
- 如果明显升高，复查血常规。

#### 【尿酸(UA)偏高】：

- 尿酸(UA)是体内嘌呤代谢的最终产物。食物中的核酸分解生成嘌呤，体内组织中的核酸分解成嘌呤核苷，嘌呤和嘌呤核苷经过分解脱氨及氧化作用生成尿酸(UA)。
- 大部分的尿酸由肾脏排出，其余在肝脏分解破坏或随胆汁排泄。肾脏在排泄尿酸过程中，由肾小球滤出尿酸，若肾功能不好的人，排泄功能差，尿中排出的尿酸少了，血尿酸就会增高。
- 常见于肾脏疾病（如急性慢性肾炎、肾结核、肾积水晚期等）；还可见于长期吃高嘌呤食物，如动物内脏、海鲜、贝类等，这种情况下，若不控制饮食，导致嘌呤长期偏高，即使肾功能正常，也会受高浓度尿酸的影响。
- 另外，需要警惕的是，若尿酸长期偏高，会由尿酸盐结晶沉积引起痛风性关节炎、慢性间质性肾炎，血尿酸增高是诊断痛风的主要依据。
- 应避免食用含嘌呤高的食物，如各种动物内脏、豆制品、海鲜等，不要喝酒，尤其是啤酒。忌酸性食物，忌醋，多喝水，每日尿量在2公升以上，碱化尿液。
- 必要时在肾内科医生指导下进行降尿酸治疗，定期复查。

#### 【上皮细胞(EC)偏高】：

- 尿液中的上皮细胞主要包括肾小管上皮细胞、移行上皮细胞、鳞状上皮细胞。尿液中出现肾小管上皮细胞，多见于肾小管病变。移行上皮细胞提示相应部位的病变。

(2)在正常的尿液中可见少量的鳞状上皮细胞，如果鳞状上皮细胞大量增加，并伴有白细胞增多，则提示有炎症，女性患者则因排除阴道分泌物混入的位于阴道表层的扁平上皮细胞。

**【乙型肝炎病毒表面抗体阳性】：**

(1)这是一个正常的结果，您的机体已产生对乙肝的保护性抗体。根据乙肝表面抗体 P/N 值决定是否注射乙肝疫苗，如乙肝表面抗体 P/N 值 $>10$ ，说明抗体足够，有抵抗乙肝病毒的能力，可每隔 3-5 年加种一次乙肝疫苗，并定期复查。

(2)如乙肝表面抗体 P/N 值 $\leq 10$  以下，说明但抗体滴度不足，即抵抗乙肝病毒的能力不足。近期需要注射乙肝疫苗一支 20ug，并定期复查。

**【甘油三脂(TG)偏高】：**

(1)甘油三酯是甘油和脂肪酸所构成的有机化合物，甘油三酯测定是脂类代谢的重要指标之一。

(2)甘油三酯增高与冠心病的发生有着重要的相关性，随年龄增大而有上升的趋势，其增高最常见于高脂和过量糖类饮食、肥胖等。

(3)甘油三酯主要功能是为机体提供能量，其正常值在 0.7-1.7mmol/L 之间，1.7-2.29mmol/L 为边缘增高，提示应该注意饮食和运动了。

(4)甘油三酯大于 2.3mmol/L，就称为高甘油三酯血症。甘油三酯增高虽然不会直接导致血管斑块的形成，但也会间接引起心脑血管疾病风险增加，同时，当甘油三酯大于 5.6mmol/L 时，还会增加急性胰腺炎的风险，所以降低甘油三酯的基础主要是控制饮食，饮食控制不佳可以选择药物治疗。

(5)生活方式的干预是控制甘油三酯水平升高的基础，包括减重，增加运动量，限制酒精摄入以及避免食用果糖和高碳水化合物食物。多食蔬菜水果，定期复查。

(6)明显增高者在医师的指导下使用降脂药物治疗，首选他汀和贝特类药物。

**【鳞状上皮细胞偏高】：**

(1)在生理情况下，机体正常的新陈代谢都会引起鳞状上皮细胞的脱离，这是一种正常的机体现象。如果长时间出现鳞状上皮细胞偏高的现象时，则有可能是尿路感染、泌尿系统结石等因素导致，应及时往泌尿外科进一步诊断治疗。

**【窦性心律不齐】：**

(1)供内科临床参考，可见于正常人，无重要临床意义。

(2)见于正常人，是一种随呼吸节律而变化的正常心律。

**【甲状腺右侧叶结节】：**

(1)甲状腺结节是一种常见的甲状腺疾病，很多甲状腺疾病可表现为结节，如可由甲状腺退行性变、炎症、自身免疫性及新生物等多种病变所致。甲状腺结节在各个年龄段的男女人群中均可见到，但中年女性中较多。

(2)甲状腺结节分良性和恶性两大类，良性的占绝大多数，恶性者不足 1%，判断甲状腺结节的良恶主要依靠病史、体格检查、放射性核素扫描、穿刺细胞学检查。

(3)建议往外科就诊，进一步检查，明确诊断，结合临床诊治并定期复查。

**【左侧颈部淋巴结肿大】：**

(1)建议外科结合临床考虑，动态观察；定期复查。

**【左侧乳腺结节】：**

(1)建议乳腺科诊断治疗。

**【子宫肌瘤】：**

(1)子宫肌瘤又称子宫平滑肌瘤，是女性生殖器最常见的一种良性肿瘤，多见于 30-50 岁妇女，以 40-50 岁最为多见。

(2)子宫肌瘤根据肌瘤与子宫壁的关系分 3 类：肌壁间肌瘤、浆膜下肌瘤和粘膜下肌瘤。

(3) 子宫肌瘤多无症状，少数表现为阴道出血，腹部触及肿物以及压迫症状等。如发生蒂扭转或其他情况时可引起疼痛。以多发性子宫肌瘤为常见。

(4) 治疗必须根据患者年龄、生育要求、症状、肌瘤大小等情况全面考虑，肌瘤小且无症状，尤其近绝经年龄者，雌激素水平低落，肌瘤可自然萎缩或消失，通常不需治疗，每3-6个月随访一次；若肌瘤较大或症状明显继发贫血者，常需手术切除。

**【轻度脂肪肝】：**

(1) 脂肪肝是指肝脏被脂肪浸润，为一种多病因引起的获得性疾病。

(2) 脂肪肝是以肝细胞脂肪变性和脂肪蓄积为病理特征，最常见易患因素有超重或肥胖、进食油腻食物、高脂血症（尤其甘油三酯升高）、营养失调（营养过量或不足）、饮酒、高脂血症、少运动、糖耐量异常、减肥造成体重急剧下降、营养不良、中毒和药物等。

(3) 当肝内脂类（主要为甘油三酯）含量超过肝重的5%时为脂肪肝。脂肪肝是一个常见的临床现象，不是一个独立性的疾病。

(4) 值得注意的是，过多的脂肪在肝组织、肝细胞内浸润，引起肝细胞肿大，严重可致肝硬化。脂肪肝是可逆性的，合理饮食、运动及治疗后可恢复。

(5) 合理控制饮食，控制总摄入量，低盐、低脂和低糖类饮食，少吃动物内脏，多吃蔬菜水果；

(6) 控制危险因素，如控制体重、改善胰岛素抵抗、调整血脂紊乱，戒酒、戒烟，坚持长期有氧运动，加强体育锻炼；

(7) 定期复查腹部彩超、血脂、肝功能。

**【骨质减少】：**

(1) 骨质减少是指以单位体积内骨组织量减少为特点的代谢性骨病变，表示骨骼密度低于正常水平，因为骨骼密度是测量骨骼强度的指标。骨质减少是一种渐进的形式，但能够反映骨骼状况。骨质减少是骨质疏松的前兆，其发展到严重程度就是骨质疏松。

(2) 骨骼随着年龄的增长，细胞活跃程度会逐渐降低，并且年龄增长后，体内性激素水平会逐渐下降，钙、锌、维生素D等微量元素吸收不足，导致骨质减少。此外，如果缺乏运动、过度挑食、偏食等情况，也会影响机体对微量元素的吸收，进而导致骨质减少。

(3) 骨质减少在临床上多见于孕妇和中老年人群，孕妇因为胎儿生长发育需要钙质，骨质会出现减少；中老年人群因为年龄增长也会出现钙质的流失。

(4) 此外，女性绝经期后雌激素分泌会明显下降导致破骨细胞活跃，引起骨量丢失而出现骨质减少；甲状腺、甲状旁腺功能亢进等继发性疾病也可导致骨质减少。

(5) 临床上常用双能X线骨密度测量作为测量骨质流失的一种方法，其测量骨密度主要是在脊柱、髋关节等部位；跟骨的定量超声也可用于普通筛查，其方法费用低、便携且无电离辐射。

(6) 定期复查骨密度，每年做一次骨密度的检测。如果骨质继续减少，就需要药物的治疗（如钙尔奇D、骨化三醇等）。

(7) 经常晒太阳或补充维生素D。加强体育锻炼，多参加户外运动。补钙，钙含量多的食品主要见于海产品、牛奶、豆腐、豆浆、酸奶、芝麻、绿色蔬菜等，到了五十岁以后最好口服钙片，以促进钙的吸收。

汇总医生： 樊兴国

主检日期： 2024-10-09

主检医生：

### 分科结果

#### 身高、体重、血压

项目名称	检查结果	项目名称	检查结果
身高	160cm	体重	61kg
血压	107/67mmHg		

**\*小结：**

未见异常

操作员：闫辛儿 检查日期：2024-10-07 检查医生：名燕凌

#### 妇科内诊

项目名称	检查结果	项目名称	检查结果
外阴	正常	尿道口	正常
阴道	通畅	子宫	正常
附件	正常	宫颈	光滑
后穹窿	正常		

**\*小结：**

未见异常

操作员：薛荣丽 检查日期：2024-10-07 检查医生：薛荣丽

### 检验报告

#### 血流变

项目名称	检查结果	单位	参考值	提示
全血粘度高切 200/s	3.46	mpas	3.36--4.32	
全血粘度中切 100/s	3.73	mpas	3.43--4.59	
全血粘度中切 50/s	4.14	mpas	3.85--5.45	
全血还原粘度高切	4.69	mpas	3.69--8.74	
全血还原粘度低切	35.27	mpas	26.87--47.57	
血浆粘度	1.35	mpas	1.26--1.70	
血沉(ESR)	2.50	mm/h	0--20	
红细胞压积	0.45	L/L	0.35--0.45	
红细胞聚集指数	4.98		3.19--5.33	
红细胞变形指数	0.70		0.53--1.11	
红细胞刚性指数	3.47		2.17--6.94	
血沉方程 K 值	10.06	mm/h	0--80.48	
全血粘度 1/s	17.22	mpas	13.79--17.91	
全血高切相对指数	2.56		1.9--3.4	
全血低切相对指数	12.76		8.1--14.2	

**\*小结:**

未见异常

操作员：乔叶 检查日期:2024-10-07 检查医生:陈建国

#### 尿常规

项目名称	检查结果	单位	参考值	提示
胆红素(BIL)	-		阴性	
隐血(ERY)	-		阴性	
小圆上皮细胞(SRC)	0	个/ul	0--0	

维生素 C	-		阴性	
异常红细胞	0	个/ul	0--3	
红细胞（正常）	0	个/ul	0--6	
鳞状上皮细胞	77	个/ul	0--0	↑
粘液丝	0	个/ul	0--0	
尿葡萄糖(GLU)	-		阴性	
酮体(KET)	-		阴性	
比重(SG)	1.020		1.003--1.030	
酸碱度(PH)	7.0		4.5--8.0	
尿蛋白质(PRO)	-		阴性	
尿胆原(URO)	-		阴性	
亚硝酸盐(NIT)	-		阴性	
尿白细胞(LEU)	-		阴性	

**\*小结:**

鳞状上皮细胞偏高(77 /HP)

操作员：王小雪 检查日期:2024-10-07 检查医生:陈建国

**血常规（五分类）**

项目名称	检查结果	单位	参考值	提示
白细胞(WBC)	4.73	10 <sup>9</sup> /L	3.5--9.5	
淋巴细胞绝对值(LY#)	1.47	10 <sup>9</sup> /L	1.1--3.2	
淋巴细胞百分比(LY%)	31.0	%	20--50	
中性粒细胞绝对值(GR#)	2.94	10 <sup>9</sup> /L	1.8--6.3	
中性粒细胞百分比(GR%)	62.2	%	40--75	
嗜碱性粒细胞绝对值(BA#)	0.02	10 <sup>9</sup> /L	0--0.06	
嗜碱性粒细胞百分比(BA%)	0.5	%	0--1.0	
嗜酸性粒细胞绝对值(EO#)	0.09	10 <sup>9</sup> /L	0.02--0.52	

嗜酸性粒细胞百分比 (EO%)	1.8	%	0.4--8.0	
血小板(PLT)	254	10 <sup>9</sup> /L	125--350	
血小板分布宽度(PDW)	16.0	%	15--17	
平均血小板体积(MPV)	9.4	fl	6.0--14.0	
血小板压积(PCT)	0.240	%	0.11--0.28	
红细胞(RBC)	5.24	10 <sup>12</sup> /L	3.8--5.1	↑
血红蛋白	148	g/L	115--150	
红细胞压积(HCT)	45.8	%	35--45	↑
红细胞平均体积(MCV)	87.3	fl	82--100	
平均血红蛋白含量(MCH)	28.2	pg	27--34	
平均血红蛋白浓度(MCHC)	323	g/L	316--354	
单核细胞绝对值(MO#)	0.21	10 <sup>9</sup> /L	0.1--0.60	
单核细胞百分比(MO%)	4.5	%	3--10	
红细胞分布宽度标准差 (RDW-SD)	39.3	fl	35--56	
红细胞分布宽度变异系数 (RDW-CV)	12.0	%	10.6--16.6	
大血小板比率	21.8	%	11--45	
大血小板数目	56	10 <sup>9</sup> /L	30--90	
未成熟粒细胞数目	0.02	10 <sup>9</sup> /L	0--999	
未成熟粒细胞百分比	0.5	%	0--100	
有核红细胞数目	0.000	10 <sup>9</sup> /L	0--9999	
有核红细胞百分比	0.00	/100WBC	0--9999	

**\*小结:**

红细胞(RBC)偏高(5.24 10<sup>12</sup>/L) 红细胞压积(HCT)偏高(45.8 %)

操作员：黄璐瑶 检查日期：2024-10-07 检查医生：陈建国

**肾功三项**

项目名称	检查结果	单位	参考值	提示
肌酐(CREA)	70.30	umol/L	41--73	
尿酸(UA)	345.00	umol/L	140--340	↑
尿素测定 (Urea)	5.80	mmol/L	2.6--7.5	

**\*小结:**

尿酸(UA)偏高(345.00 umol/L)

操作员：黄璐瑶 检查日期:2024-10-07 检查医生:陈建国

**空腹血糖**

项目名称	检查结果	单位	参考值	提示
葡萄糖(GLU)	5.20	mmol/L	3.89--6.1	

**\*小结:**

未见异常

操作员：黄璐瑶 检查日期:2024-10-07 检查医生:陈建国

**尿沉渣**

项目名称	检查结果	单位	参考值	提示
白细胞尿	9	个/ul	0--13	
上皮细胞(EC)	77	/HP	0--28	↑
管型(CAST)	0	个/ul	0--1	
霉菌 (尿)	0	/HP	0--0	
结晶	0	/HP	0--10	
透明度(CLA)	清亮			
胆红素(BIL)	-		阴性	
颜色(Colour)	淡黄色			
红细胞(尿)(RBC)	0	个/ul	0--6	

**\*小结:**

上皮细胞(EC)偏高(77 /HP)

### 乙肝五项

项目名称	检查结果	单位	参考值	提示
乙肝表面抗原	阴性 (-)		阴性 (-)	
乙型肝炎病毒表面抗体	阳性 (+)		阴性 (-)	*
乙型肝炎病毒 e 抗体	阴性 (-)		阴性 (-)	
乙型肝炎病毒核心抗体	阴性 (-)		阴性 (-)	
乙型肝炎病毒 e 抗原	阴性 (-)		阴性 (-)	

**\*小结：**

乙型肝炎病毒表面抗体(阳性 (+) )

### 血脂四项

项目名称	检查结果	单位	参考值	提示
动脉硬化指数	2.62		1.31--3.19	
总胆固醇(CHOL)	4.60	mmol/L	2.59--5.2	
甘油三脂(TG)	2.23	mmol/L	0.7--1.7	↑
低密度脂蛋白(LDL)	2.46	mmol/L	0--4.13	
高密度脂蛋白(HDL)	0.94	mmol/L	0.77--1.55	

**\*小结：**

甘油三脂(TG)偏高(2.23 mmol/L)

### 肝功能五项

项目名称	检查结果	单位	参考值	提示
总胆红素(TBIL)	20.30	umol/L	0--21	
直接胆红素(DBIL)	3.7	umol/L	0--8.0	

间接胆红素(IBIL)	16.60	umol/L	0--17.39	
丙氨酸氨基转移酶(ALT)	36.00	U/L	7--40	
门冬氨酸氨基转移酶(AST)	23.00	U/L	13--35	

**\*小结：**

未见异常

操作员：黄璐瑶 检查日期：2024-10-07 检查医生：陈建国

**肿瘤二项（新）**

项目名称	检查结果	单位	参考值	提示
甲胎蛋白（AFP）	0.6	ng/ml	0--7	
癌胚抗原（CEA）	0.12	ng/ml	0--5	

**\*小结：**

未见异常

操作员：黄璐瑶 检查日期：2024-10-07 检查医生：陈建国

# 大同现代医学检验实验室

## 液基薄层细胞学图文报告

ID: 2024107300

病理号: 099588

姓名: 杨敏

性别: 女

年龄: 47岁

送检科室: 体检科

电话号码: 18635299836

床号:

病历号:

体检号: 2112090524

送检医院: 大同瑞慈康复体检

送检日期: 2024-10-07

末次月经:

送检医生:

采样日期:

报告日期: 2024-10-07

标本满意度: 满意

细胞量: >40%

红细胞:

经期样本:

颈管细胞:

化生细胞:

鳞状细胞:

宫颈柱状细胞:

未见上皮内病变/恶性细胞:

正常范围内:

良性反应性改变:

炎症:   
放疗:   
妊娠:   
萎缩性:   
宫内避孕器:   
其他:

轻度:   
中度:   
重度:

病原体: 滴虫感染:  念珠菌感染:  细菌感染:

提示 HPV 感染:  疱疹病毒感染:

鳞状上皮细胞分析:

非典型鳞状细胞:   
— 倾向上皮内瘤变:   
— 倾向良性反应性改变:   
— 不能明确意义(ASC-US):   
— 不排除高度病变(ASC-H):

上皮内低度病变:  鳞癌:

上皮内高度病变:   
— CIN2:   
— CIN3:

腺上皮细胞分析:

非典型腺细胞:   
— 宫内膜:   
— 来源不明:

非典型腺细胞(宫颈管):   
— 倾向原位腺癌:   
— 不能明确意义:   
— 倾向良性反应性改变:

腺癌:   
— 宫颈管:   
— 宫内膜:   
— 其它:

炎细胞:   
— 轻度:   
— 中度:   
— 重度:  可疑腺癌:

诊断意见: 未见上皮内病变或恶性细胞 (NILM)。

建议:

报告医师: 张荣生

地址: 大同市魏都大道 79 号, 本报告医师签字后有效  
咨询: 0352-2830587 4006-122-995

妇科细胞学是筛查项目, 出于技术原因, 可能会有假阴性结果, 本检测仅对来样负责, 如果对结果有疑义, 请在收到报告 7 天内与我们联系。

大同瑞慈康复医院 12导联心电图报告

杨敏 女 47岁

体检号:259674

病床号:

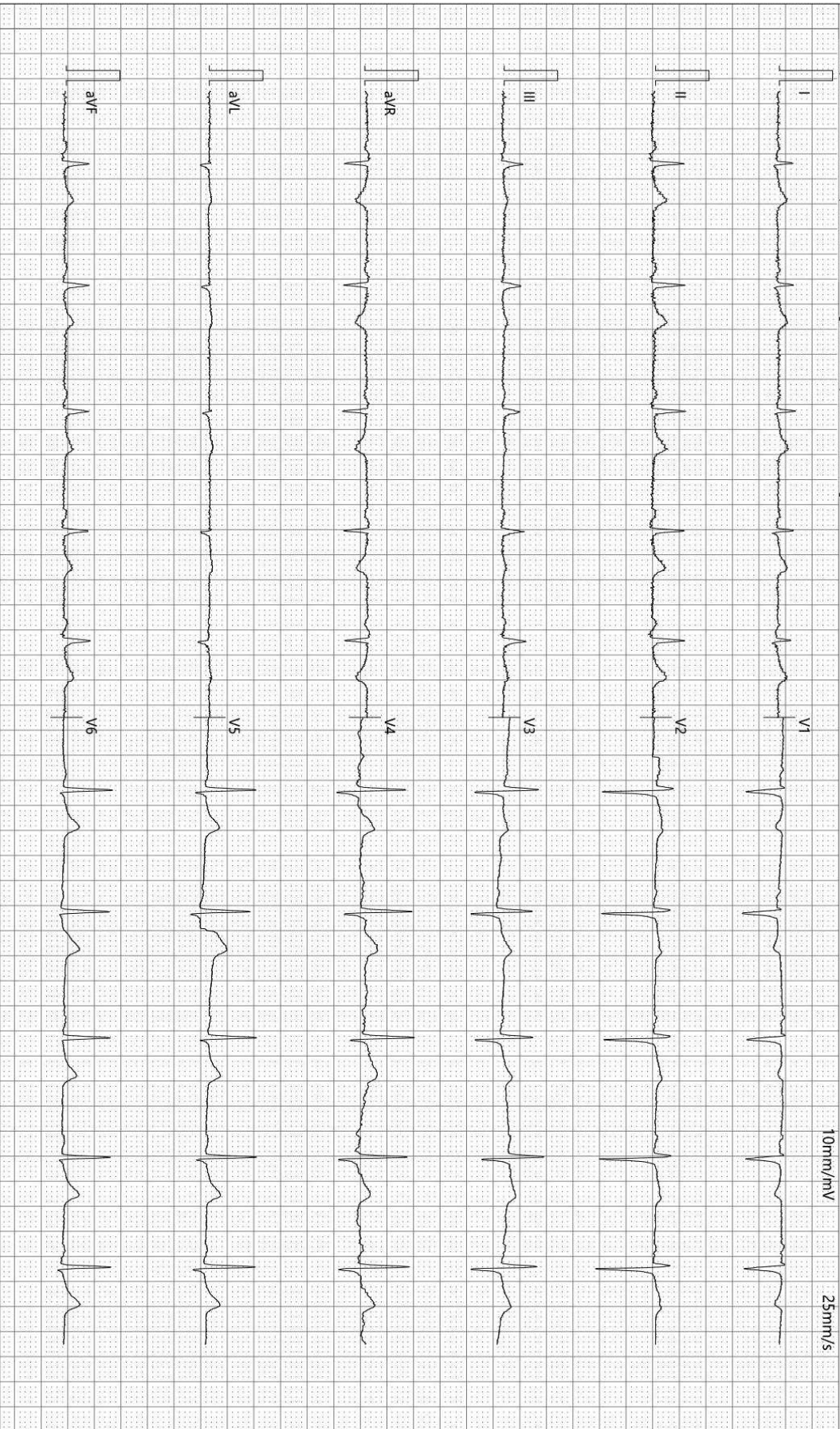
诊断结果:

窦性心律不齐

诊断医生:

张进 陶志峰

HR : 63bpm [60~100bpm]  
P : 120↑ms [0~110ms]  
PR : 157ms [120~200ms]  
QRS : 82ms [60~100ms]  
QT/QTc : 411/422ms [320~440/0~460ms]  
P/QRS/T : 59/64/45deg. [0~75/-30~90/0~75deg]  
RV5/SV1 : 0.941/0.656mV [0.0~2.5/0.0~2.0mV]



检查时间:2024-10-07 08:52:34

诊断时间:2024-10-07 09:06:27

SEMIP V1.90

仅供临床参考

# 大同瑞慈健康体检

## 骨密度检测报告

### 患者信息

患者ID: 2112090524

姓名: 杨敏

出生年月日: 1977-5-6

年龄: 47

性别: 女

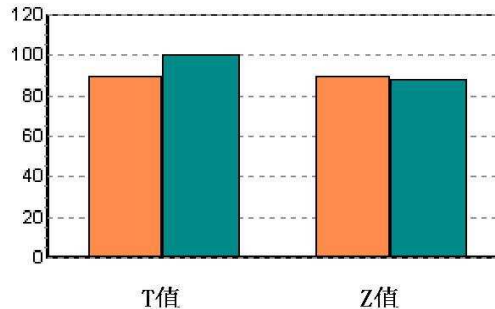
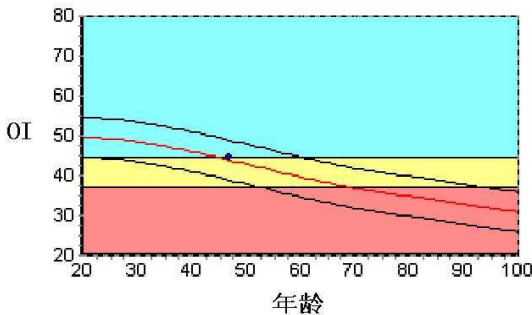
测定部位(右/左): 右

### 测定结果

测定日期: 2024-10-7

测试编号: 1/1

受测者 平均值



数据库: Asia

OI: 44.6

SOS: 1368.1 m/s, BUA: 20.2

T值: -1.01


Z值: 0.15

成人比: 89.8 %

同龄比: 101.7 %

OPR: N/A %

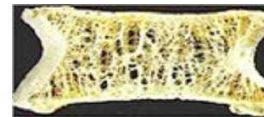
### 结果分析



正常



骨质减少



骨质疏松

### 注解

以上结论仅供参考

科室:

医生签名:

医院地址 大同瑞慈健康体检

地址 大同市平城区魏都大道79号

联系电话 0352-2824444

操作者 名燕凌

Rich 大同瑞慈康复医院  
超声诊断图文报告

流水号: 2112090524

超声号: 1703120

姓名: 杨敏

年龄: 47岁

性别: 女

检查设备: Vivid E95

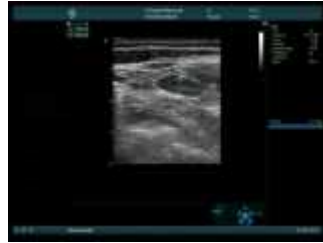
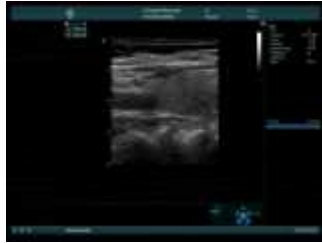体检号: 259674

申请医院: 本院

体检科室: 体检科

检查部位: 甲状腺彩超

经典图像:



影像所见:

甲状腺双侧叶形态正常, 包膜完整, 右侧叶中上极探及低回声结节, 大小约 0.4\*0.2cm, 边界清, 形态规则, 余左侧叶实质回声均匀。

左侧颈部探及数个低回声结节, 大者约 1.9\*0.6cm, 边界清, 未见髓质, 右侧颈部未见明显肿大淋巴结。

影像诊断:

1. 甲状腺右侧叶结节 TI-RADS 3级
2. 左侧颈部淋巴结肿大

报告医师: 李霞

检查日期: 2024-10-07

审核医师: 李霞

报告日期: 2024-10-07



注: 本报告仅供临床医生参考!

地址: 大同市魏都大道 79 号。若有疑问, 请致电: 0352-2830580

Rich 大同瑞慈康复医院  
超声诊断图文报告

流水号: 2112090524

超声号: 1703126

姓名: 杨敏

年龄: 47岁

性别: 女

检查设备: Vivid E95

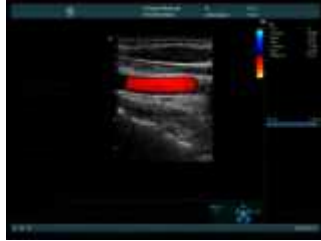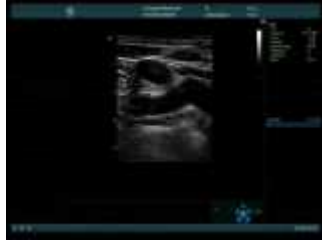体检号: 259674

申请医院: 本院

体检科室: 体检科

检查部位: 颈部血管彩超

经典图像:



影像所见:

右锁骨下动脉起始处、双侧颈总动脉、颈内、颈外动脉起始段内中膜不增厚, 内壁欠光滑, 管壁未见明确强回声斑。  
CDFI: 血流充盈好。PW: 频谱形态正常。

双侧椎动脉走行正常, 椎动脉内径正常, 管壁不厚, 管腔内为无回声, CDFI: 血流充盈好。PW: 频谱正常。

影像诊断:

双侧颈动脉、椎动脉未见明显异常

报告医师: 李霞

检查日期: 2024-10-07

审核医师: 李霞

报告日期: 2024-10-07



注: 本报告仅供临床医生参考!

地址: 大同市魏都大道 79 号。若有疑问, 请致电: 0352---2830580

Rich 大同瑞慈康复医院  
超声诊断图文报告

流水号: 2112090524

超声号: 1703129

姓名: 杨敏

年龄: 47岁

性别: 女

检查设备: Vivid E95

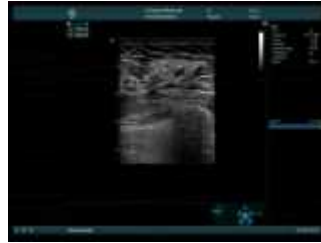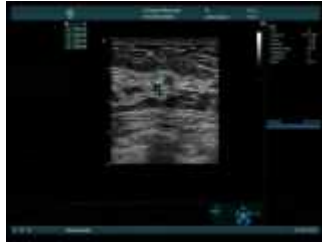体检号: 259674

申请医院: 本院

体检科室: 体检科

检查部位: 乳腺彩超

经典图像:



影像所见:

双侧乳腺腺体层次清晰, 右乳腺体厚 1.6cm, 左乳腺体厚 1.5cm, 于左乳 12-1 点位探及囊性结节, 大小分别约 0.43\*0.29cm、0.42\*0.29cm, 均边界清, 形态规则, 另于 4 点位探及囊性结节, 大小约 0.56\*0.29cm, 边界清, 形态规则, 双侧乳导管未见扩张。  
双侧腋下未见明显肿大淋巴结。

影像诊断:

左侧乳腺结节 BI-RADS 2 级

报告医师: 李霞

检查日期: 2024-10-07

审核医师: 李霞

报告日期: 2024-10-07



注: 本报告仅供临床医生参考!

地址: 大同市魏都大道 79 号。若有疑问, 请致电: 0352-2830580

Rich 大同瑞慈康复医院  
超声诊断图文报告

流水号: 2112090524

超声号: 1703138

姓名: 杨敏

年龄: 47 岁

性别: 女

检查设备: Vivid E95

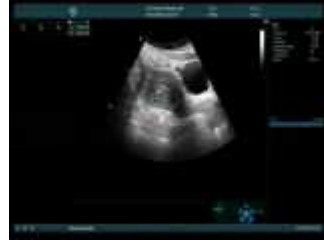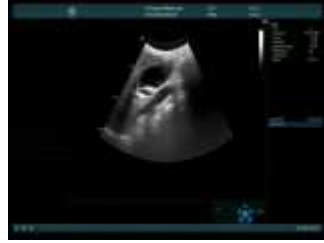体检号: 259674

申请医院: 本院

体检科室: 体检科

检查部位: 全腹彩超

经典图像:



影像所见:

肝脏大小形态正常, 包膜光滑完整, 实质回声细腻、增强, 肝内管道系统走行欠清晰, 门静脉及肝内胆管不扩张。

胆囊大小形态正常, 壁不厚、光滑, 囊内透声好, 肝外胆管不扩张。

胰腺大小形态正常, 实质回声均匀, 主胰管不扩张。

脾脏大小形态正常, 实质回声均匀, 脾门静脉不宽。

双肾大小形态正常, 皮髓质分界清晰, 集合系统未见分离, 双侧输尿管未见扩张。

膀胱充盈佳, 未见明显异常。

前位子宫, 大小约 5.6\*4.7\*4.3cm, 肌壁回声欠均匀, 后壁探及低回声结节, 大小约 1.4\*1.3cm, 边界清, 内膜线清晰, 厚 0.7cm, 宫颈厚约 2.5cm, 双侧附件区未见异常。

影像诊断:

1. 轻度脂肪肝
2. 子宫肌瘤

报告医师: 李霞

检查日期:

审核医师:

报告日期:



注: 本报告仅供临床医生参考!

地址: 大同市魏都大道 79 号。若有疑问, 请致电: 0352---2830580

姓名: 杨敏

年龄: 47 岁

性别: 女

检查设备: 西门子量子双源 CT

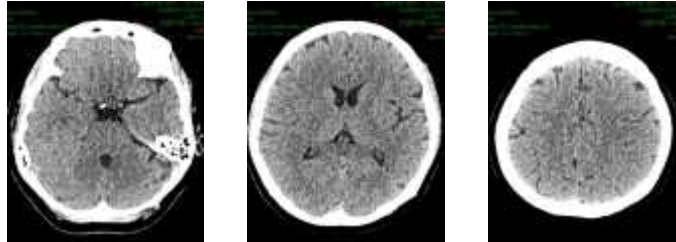
体检号: 259674

申请医院: 本院

体检科室: 体检科

检查部位: CT 检查

经典图像:



影像所见:

颅脑结构双侧对称, 脑实质内未见异常密度。中线结构居中。脑沟、裂、池及脑室系统等未见异常。

影像诊断:

颅脑未见明显异常

报告医师: 剧艳军

检查日期: 2024-10-08

审核医师: 剧艳军

报告日期: 2024-10-08

姓名: 杨敏

年龄: 47 岁

性别: 女

检查设备: 西门子量子双源 CT

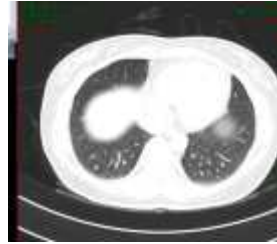
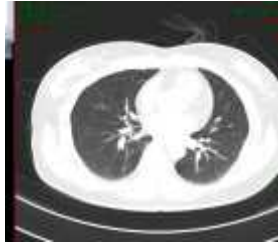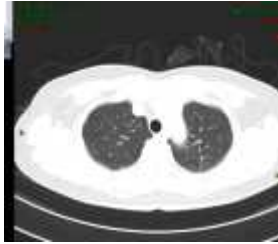体检号: 259674

申请医院: 本院

体检科室: 体检科

检查部位: CT 检查二

## 经典图像:



## 影像所见:

胸廓对称, 骨性肋骨完整, 胸壁软组织结构良好, 两肺支气管血管纹理走行分布良好, 支气管束结构清晰, 双肺通气良好。肺门结构未见异常。纵隔无偏移, 段以上支气管通畅。心影及大血管形态结构正常, 纵隔内未见肿大淋巴结。胸膜未见异常。

## 影像诊断:

胸部未见明显异常

报告医师: 剧艳军

检查日期: 2024-10-08

审核医师: 剧艳军

报告日期: 2024-10-08