



# 检 查 结 果

姓名	徐卫新
性别	男
年龄	41岁
联系电话	15603527078
体检日期	2026-04-25

## 检验报告

## 尿常规

项目名称	检查结果	单位	参考值	提示
胆红素(BIL)	-		阴性	
隐血(ERY)	-		阴性	
小圆上皮细胞(SRC)	0	个/u1	0--0	
维生素C	+-		阴性	
异常红细胞	0	个/u1	0--3	
红细胞(正常)	0	个/u1	0--6	
鳞状上皮细胞	3	个/u1	0--0	↑
粘液丝	6	个/u1	0--0	↑
尿葡萄糖(GLU)	-		阴性	
酮体(KET)	-		阴性	
比重(SG)	1.025		1.003--1.030	
酸碱度(PH)	6.0		4.5--8.0	
尿蛋白质(PRO)	-		阴性	
尿胆原(URO)	-		阴性	
亚硝酸盐(NIT)	-		阴性	
尿白细胞(LEU)	-		阴性	

## \*小结:

维生素C+- 鳞状上皮细胞偏高(3 /HP) 粘液丝偏高(6 /HP)

操作员：荆鹏山 检查日期：2026-04-25 检查医生：

## 血常规(五分类)

项目名称	检查结果	单位	参考值	提示
白细胞(WBC)	7.77	$10^9/L$	3.5--9.5	
淋巴细胞绝对值(LY#)	2.65	$10^9/L$	1.1--3.2	

淋巴细胞百分比 (LY%)	34.1	%	20--50	
中性粒细胞绝对值 (GR#)	4.14	$10^9/L$	1.8--6.3	
中性粒细胞百分比 (GR%)	53.4	%	40--75	
嗜碱性粒细胞绝对值 (BA#)	0.02	$10^9/L$	0--0.06	
嗜碱性粒细胞百分比 (BA%)	0.2	%	0--1.0	
嗜酸性粒细胞绝对值 (EO#)	0.29	$10^9/L$	0.02--0.52	
嗜酸性粒细胞百分比 (EO%)	3.7	%	0.4--8	
血小板 (PLT)	264	$10^9/L$	125--350	
血小板分布宽度 (PDW)	10.1	f1	9.0--17	
平均血小板体积 (MPV)	9.2	f1	6.0--14.0	
血小板压积 (PCT)	0.244	%	0.11--0.28	
红细胞 (RBC)	5.38	$10^{12}/L$	4.3--5.8	
血红蛋白	163	g/L	130--175	
红细胞压积 (HCT)	50.3	%	40--50	↑
红细胞平均体积 (MCV)	93.6	f1	82--100	
平均血红蛋白含量 (MCH)	30.4	pg	27--34	
平均血红蛋白浓度 (MCHC)	325	g/L	316--354	
单核细胞绝对值 (MO#)	0.67	$10^9/L$	0.1--0.6	↑
单核细胞百分比 (MO%)	8.6	%	3--10	
红细胞分布宽度标准差 (RDW-SD)	48.2	f1	35--56	
红细胞分布宽度变异系数 (RDW-CV)	14.4	%	10.6--16.6	
大血小板比率	20.9	%	11--45	
大血小板数目	55	$10^9/L$	30--90	
未成熟粒细胞数目	0.01	$10^9/L$	0--0.6	
未成熟粒细胞百分比	0.1	%	0--10	
有核红细胞数目	0.000	$10^9/L$	0--9999	
有核红细胞百分比	0.00	/100WBC	0--9999	

\*小结:

红细胞压积(HCT)偏高(50.3%) 单核细胞绝对值(MO#)偏高( $0.67 \times 10^9/L$ )

操作员：祁佳佳 检查日期：2026-04-25 检查医生：

### 肾功三项

项目名称	检查结果	单位	参考值	提示
肌酐(CREA)	65.90	umol/L	57--97	
尿酸(UA)	312.00	umol/L	200--420	
尿素测定(Urea)	4.70	mmol/L	3.1--8.0	

**\*小结:**

未见异常

操作员：孙钰 检查日期：2026-04-25 检查医生：

### 空腹血糖

项目名称	检查结果	单位	参考值	提示
葡萄糖(GLU)	4.94	mmol/L	3.89--6.1	

**\*小结:**

未见异常

操作员：孙钰 检查日期：2026-04-25 检查医生：

### 尿沉渣

项目名称	检查结果	单位	参考值	提示
白细胞尿	4	个/u1	0--13	
上皮细胞(EC)	3	/HP	0--28	
管型(CAST)	0	个/u1	0--1	
霉菌(尿)	0	/HP	0--0	
结晶	0	/HP	0--10	
透明度(CLA)	清亮			
胆红素(BIL)	-		阴性	
颜色(Colour)	淡黄色			
红细胞(尿)(RBC)	0	个/u1	0--6	

**\*小结：**

未见异常

操作员：荆鹏山 检查日期：2026-04-25 检查医生：

**血脂四项**

项目名称	检查结果	单位	参考值	提示
动脉硬化指数	3.41		1.31--3.19	↑
总胆固醇(CHOL)	5.60	mmol/L	2.59--5.2	↑
甘油三脂(TG)	1.45	mmol/L	0.7--1.7	
低密度脂蛋白(LDL)	3.58	mmol/L	0--4.13	
高密度脂蛋白(HDL)	1.05	mmol/L	0.77--1.55	

**\*小结：**

动脉硬化指数偏高(3.41) 总胆固醇(CHOL)偏高(5.60 mmol/L)

操作员：孙钰 检查日期：2026-04-25 检查医生：

**肝功能三项**

项目名称	检查结果	单位	参考值	提示
γ-谷氨酰转肽酶(GGT)	41.0	U/L	10--60	
丙氨酸氨基转移酶(ALT)	39.00	U/L	9--50	
门冬氨酸氨基转移酶(AST)	18.00	U/L	15--40	
谷草比谷丙	0.46		0.4--2.5	

**\*小结：**

未见异常

操作员：孙钰 检查日期：2026-04-25 检查医生：

# 体检科 12导联心电图报告

徐卫新 男 41岁 体检号:365171

病床号:

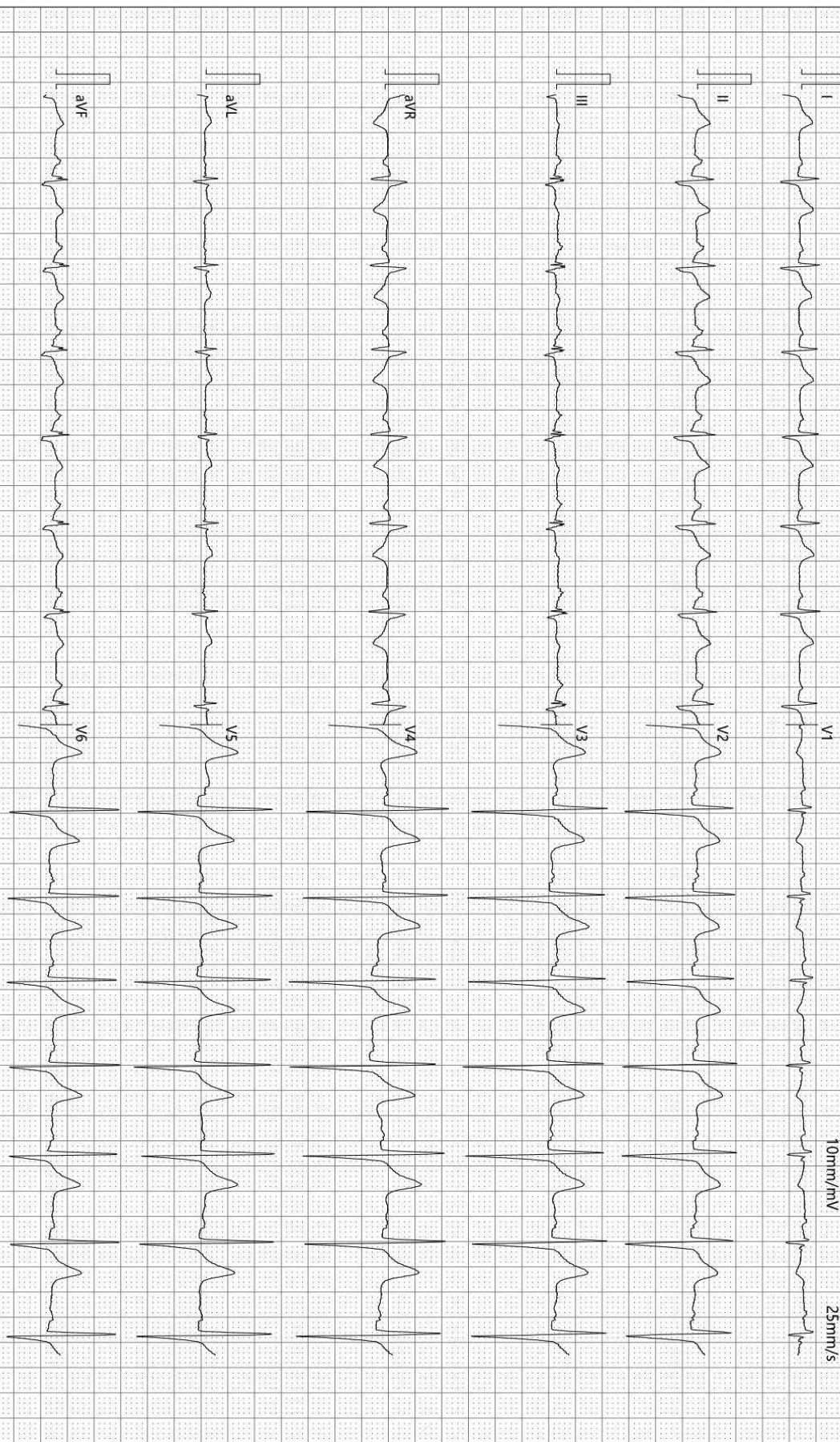
诊断结果:

- 1. 窦性心律
- 2. 不完全性右束支阻滞

诊断医生:

徐卫新  
陶志娟

HR	: 83bpm	[60 ~ 100bpm]
P	: 98ms	[0 ~ 110ms]
PR	: 161ms	[120 ~ 200ms]
QRS	: 98ms	[60 ~ 100ms]
QT/QTc	: 363/428ms	[320 ~ 440/0 ~ 450ms]
P/QRS/T	: 68/28/40deg.	[0 ~ 75/-30 ~ 90/0 ~ 75deg]
RV5/SV1	: 1.368/0.270mV	[0.0 ~ 2.5/0.0 ~ 2.0mV]



检查时间:2026-04-25 09:47:10

诊断时间:2026-04-25 09:52:09

SEMIP V1.90

仅供临床参考

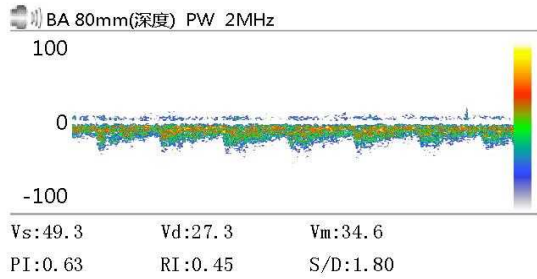
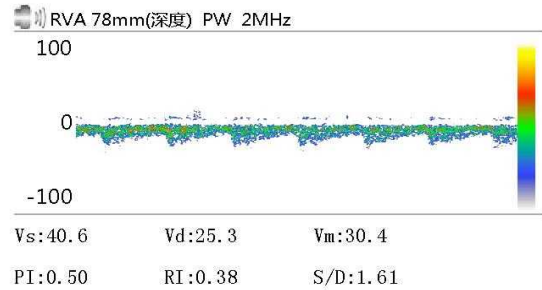
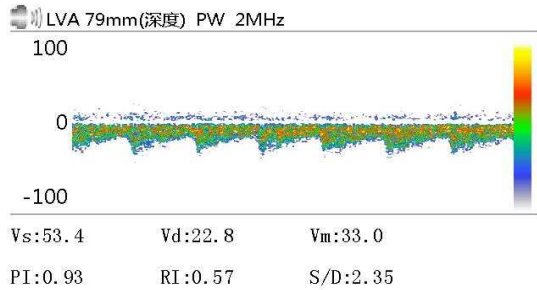
Text



# 大同瑞慈健康体检

## 颅内多普勒血流图 (TCD) 检查报告单

姓名: 徐卫新      性别: 男      年龄: 41 岁      检查号: 2112081208  
 申请科室: 体检科      申请医师: 李菊蓉      检查类型: 颅内血管      床号:



Vs:              Vd:              Vm:  
 PI:              RI:              S/D:

Vs:              Vd:              Vm:  
 PI:              RI:              S/D:

Vs:              Vd:              Vm:  
 PI:              RI:              S/D:

### 医生意见

结论: 椎-基底动脉脑血管超声未见异常。

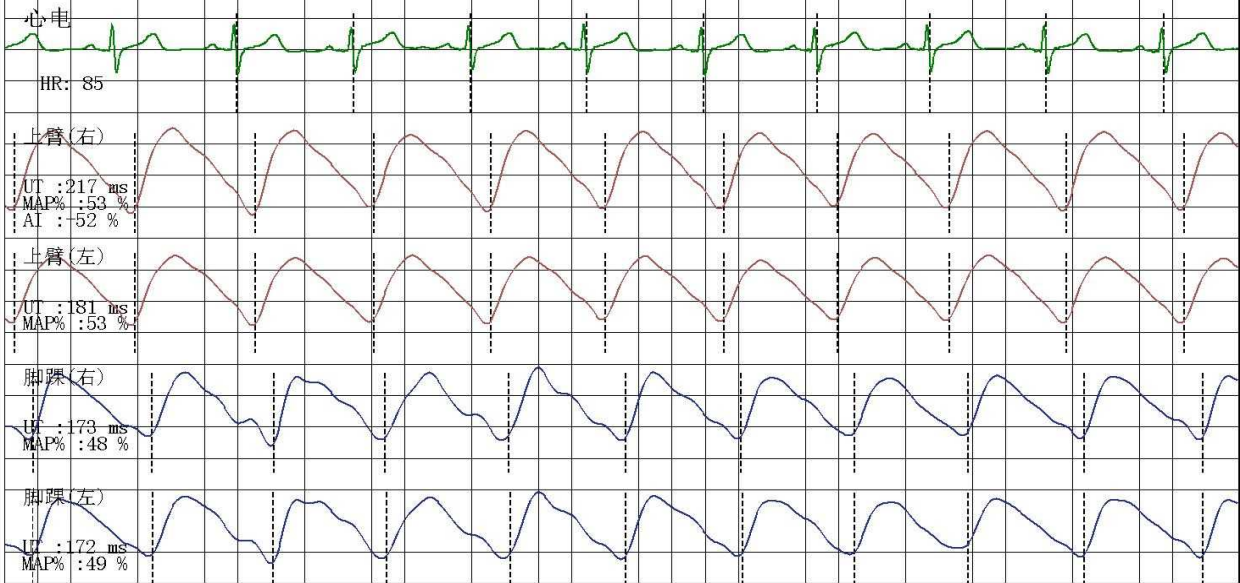李菊蓉

检查日期: 2026-04-25

本报告单仅提供临床参考

# 大同瑞慈健康体检 动脉阻塞与僵硬度检测报告单

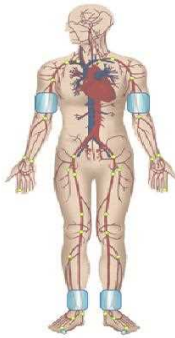
病历号: 2112081208 检查号: 11997  
姓名: 徐卫新 性别: 男 年龄: 41 岁  
身高: 176.0 cm 体重: 83.0 kg BMI: 26.8



### 四肢动脉血压值(mmHg)

#### 上臂(右)

SBP: 116  
MBP: 90  
DBP: 73  
PP: 43



#### 上臂(左)

SBP: 125  
MBP: 97  
DBP: 77  
PP: 48

#### 脚踝(右)

SBP: 155  
MBP: 115  
DBP: 75  
PP: 80

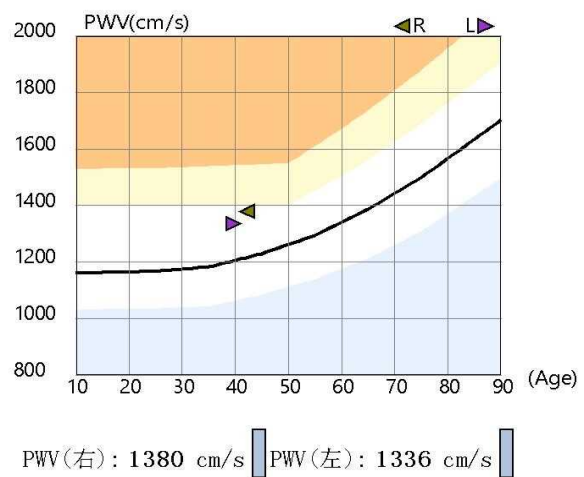
#### 脚踝(左)

SBP: 145  
MBP: 107  
DBP: 77  
PP: 68

### 动脉阻塞值

ABI(R): 1.24      ABI(L): 1.16  
BAI(R): 0.75      BAI(L): 0.81

### 动脉硬化分析(PWV)图



### 检查所见

双侧上肢血压正常; 双侧上肢血压无明显差异; 双侧上肢脉压正常; 双侧下肢血压无明显差异; 双侧下肢脉压增大;  
双侧下肢静态ABI在正常范围;  
双侧baPWV正常范围;  
四肢动脉脉搏波形未见异常。

### 诊断所见

外周动脉检测未见异常。

操作者: 邢秀彬

检查日期: 2026-04-25

地址: 大同市平城区魏都大道79号

高血压判断依据《中国高血压防治指南》(第三版)  
ABI判断依据《2011版美国心脏协会/美国心脏病学会周围动脉疾病指南》  
电话:

Rich 大同瑞慈康复医院  
超声诊断图文报告

流水号: 2112081208

超声号: 2162056

姓名: 徐卫新

年龄: 41 岁

性别: 男

检查设备: Vivid E95

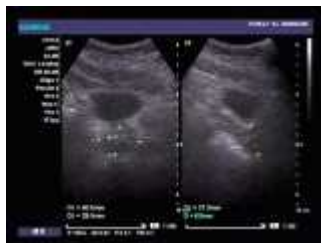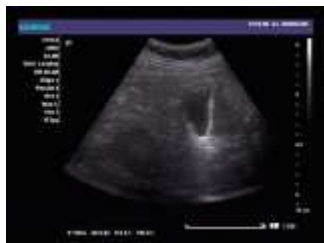体检号: 365171

申请医院: 本院

体检科室: 体检科

检查部位: 全腹彩超

经典图像:



影像所见:

肝脏大小形态正常, 包膜光滑完整, 实质回声细腻、增强, 肝内管道系统走行欠清晰, 门静脉及肝内胆管不扩张。  
胆囊大小形态正常, 壁不厚、光滑, 囊内透声好, 肝外胆管不扩张。  
胰腺大小形态正常, 实质回声均匀, 主胰管不扩张。  
脾脏大小形态正常, 实质回声均匀, 脾门静脉不宽。  
双肾大小形态正常, 皮髓质分界清晰, 集合系统未见分离, 双侧输尿管未见扩张。  
膀胱充盈佳, 未见明显异常。  
前列腺形态正常, 大小约 2.9\*4.0\*2.8cm, 实质回声欠均匀, 其内探及直径约 0.7cm 强回声斑。

影像诊断:

1. 脂肪肝 (轻度)
2. 前列腺钙化斑

报告医师: 李菊蓉

检查日期: 2026-04-25

审核医师:

报告日期: 2026-04-25



注: 本报告仅供临床医生参考!

地址: 大同市魏都大道 79 号。若有疑问, 请致电: 0352---2830580

姓名: 徐卫新

年龄: 41 岁

性别: 男

检查设备: 西门子数字 X 线摄影

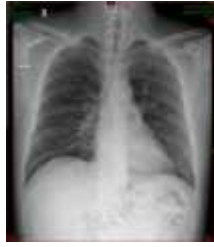体检号: 365171

申请医院: 本院

体检科室: 体检科

检查部位: 胸部正位片

经典图像:



影像所见:

胸廓对称。气管居中，纵隔无移位。双肺野清晰。肺门影未见增大。心脏大小、形态正常。双膈面光滑，肋膈角锐利。

影像诊断:

胸部平片未见异常。

报告医师:

检查日期: 2026-04-25

审核医师:

报告日期: 2026-04-25