



2112081199

# 大同五洲心血管病医院

## 健康体检报告

体检编号	365162	工号	368
姓名	杨冬青		
性别	男	年龄	53岁
单位	平城区市容监察管理处		
部门	平城区市容监察管理处		
联系电话	13603524495		
体检日期	2026-03-26		

尊敬的杨冬青先生您好！

首先，五洲心血管健康体检全体员工欢迎您的光临，并对您的信任表示衷心的感谢！

您于 2026-03-26 （体检编号：365162）完成健康检查，本机构的各科医生已根据您的体检项目及结果，汇总成此份健康体检报告，并经总检医生审核。据此提出对您健康状况的综合分析及建议。

五洲心血管健康体检倡导守护心健康，预见未来的人文理念。希望您仔细阅读并妥善地保管此份健康体检报告，并认真关注报告中的提示与建议，若您对报告内容有任何疑问，可直接与五洲健康体检客服部联系，进一步咨询。

健康体检咨询电话：0352-5332388

客户服务咨询电话：0352-5339811

五洲健康体检报告由下列内容组成：

第一部分：主检报告

第二部分：分科分项结果

第三部分：检验报告

第四部分：附表

大同五洲心血管病医院  
0352-5332388

## 主检报告

### 检查综述

- 1、【身高、体重、血压】（1）体重指数 27.43：超重
- 2、【内科】（1）糖尿病
- 3、【眼科】（1）左眼视力下降 （2）右眼视力下降
- 4、【血常规（五分类）】血小板分布宽度(PDW)偏低(9.3 f1)
- 5、【血脂四项】动脉硬化指数偏高(3.39)
- 6、【尿常规】隐血(ERY)1+ 鳞状上皮细胞偏高(1 /HP)
- 7、【全腹彩超】中度脂肪肝
- 8、【口腔科】（1）左上第一磨牙 右下第二双尖牙 残根 （2）牙周：牙结石

### 医生建议

#### 【超重】：

(1) 体重指数是判断体重超标或偏低的主要指标。体重是反映和衡量一个人健康状况的重要标志之一，过胖和过瘦都不利于健康，身高体重不协调也不会给人以美感。体重的变化，还会直接反映身体长期的热量平衡状态。

(2) 当需要比较及分析一个人的体重对于不同身高的人所带来的健康影响时，体重指数是一个中立而可靠的指标。其主要适用于需要体重测试、体型肥胖和全身检查的人群。

(3) 体重指数（BMI）是世界卫生组织推荐的国际统一使用的肥胖分型标准，也是目前国际上常用的衡量人体胖瘦程度以及是否健康的一个标准，其计算方式为： $BMI = \text{体重（千克）} / \text{身高（米} \times \text{米）}$ 。成人的标准值是 BMI 18.5-23.9 之间。低于 18.5 为体重指数偏低；高于 23.9 则为体重指数偏高。

(4) 一般表现为体重超重或肥胖，超重及肥胖会出现一系列代谢性疾病，如高血压、高血糖、高血脂、高尿酸血症等，所以体重指数偏高者一定要注意控制体重。

(5) 合理控制饮食，食品多样化，食物纤维可适量增加，饮食规律，避免暴饮暴食，低盐、低脂饮食为主，减少高热量食物的摄入。

(6) 加强体育锻炼，每天最少保持 30 分钟的中等强度运动。鼓励每天至少快步走 6000 步比较健康。肥胖患者不适合较剧烈的运动，会加重膝关节的负担，可以选择游泳、划船等对膝关节负荷较小的运动。

(7) 定期检查血糖、血脂、肝功、肝脏 B 超等，积极治疗基础性疾病。

(8) 减少热量摄取及增加热量消耗。强调以健康行为、饮食、运动为主的综合治疗。

#### 【糖尿病】：

(1) 合理控制总热量，维持标准体重。

(2) 坚持长期有规律的有氧运动。

(3) 自我监控血糖，为调整药物剂量提供依据。

(4) 药物治疗，到上级医院就医。

(5) 定期检测，每年 1-2 次全面复查。早期发现及时治疗，如血糖不平稳可 2-3 月复查血糖等。

#### 【左眼视力下降】：

(1) 视力下降是由角膜白斑或角膜炎、晶状体混浊、眼底疾病、屈光不正等原因引起，建议眼科诊断治疗。

大同五洲心血管病医院

0352-5332388

**【右眼视力下降】：**

(1) 视力下降是由角膜白斑或角膜炎、晶状体混浊、眼底疾病、屈光不正等原因引起，建议眼科诊断治疗。

**【血小板分布宽度(PDW)偏低】：**

(1) 供内科结合临床参考。

**【动脉硬化指数偏高】：**

(1) 动脉硬化指数偏高，提示动脉硬化的风险性会更高，也就是心脑血管疾病的发病率会相对较高。建议控制血脂、血糖，少吃油腻食物，多吃蔬菜水果，加强锻炼，减轻体重。

**【隐血(ERY)1+】：**

(1) 尿隐血可分为肉眼血尿和镜下血尿。肉眼血尿是指肉眼能见到血色的尿，尿液呈洗肉水色或血色，通常在1000ml尿中含有1ml血液即肉眼可见。镜下血尿是指尿的颜色正常，通过显微镜可以观察到尿液中含红细胞，通常离心沉淀后的尿液镜检每高倍视野有红细胞3个以上。

(2) 尿隐血是泌尿系疾病常见的症状之一，生理情况下女性生理期、运动后等都可以引起，病理情况下大多是由泌尿系统疾病引起，如泌尿系炎症、尿路结石等，也有一些血尿是由全身性疾病或泌尿系统邻近器官所致。

(3) 需要指出的是：尿液呈红色并不都是血尿，有些药物、食物都能使尿液呈红色、橙色或褐色；由于严重创伤、错误输血等大量红细胞或组织破坏，也可导致血红蛋白或肌红蛋白血尿。

(4) 建议往泌尿外科进一步复查，以明确诊断。

**【鳞状上皮细胞偏高】：**

(1) 在生理情况下，机体正常的新陈代谢都会引起鳞状上皮细胞的脱离，这是一种正常的机体现象。如果长时间出现鳞状上皮细胞偏高的现象时，则有可能是尿路感染、泌尿系统结石等因素导致，应及时往泌尿外科进一步诊断治疗。

**【中度脂肪肝】：**

(1) 脂肪肝是指肝脏被脂肪浸润，为一种多病因引起的获得性疾病。

(2) 脂肪肝是以肝细胞脂肪变性和脂肪蓄积为病理特征，最常见易患因素有超重或肥胖、进食油腻食物、高脂血症（尤其甘油三酯升高）、营养失调（营养过量或不足）、饮酒、高脂血症、少运动、糖耐量异常、减肥造成体重急剧下降、营养不良、中毒和药物等。

(3) 当肝内脂类（主要为甘油三酯）含量超过肝重的5%时为脂肪肝。脂肪肝是一个常见的临床现象，不是一个独立性的疾病。

(4) 值得注意的是，过多的脂肪在肝组织、肝细胞内浸润，引起肝细胞肿大，严重可致肝硬化。脂肪肝是可逆性的，合理饮食、运动及治疗后可恢复。

(5) 合理控制饮食，控制总摄入量，低盐、低脂和低糖类饮食，少吃动物内脏，多吃蔬菜水果；

(6) 控制危险因素，如控制体重、改善胰岛素抵抗、调整血脂紊乱，戒酒、戒烟，坚持长期有氧运动，加强体育锻炼；

(7) 定期复查腹部彩超、血脂、肝功能。

**【牙结石】：**

(1) 牙结石又称牙石，是沉积在牙齿或修复体表面上已经钙化或正在钙化的菌斑或软垢。其开始时是软的，会因逐渐的钙化而变硬。它是由75%的磷酸钙，15-25%的水、有机物、磷酸锰、矿酸钙及微量的钾、钠、铁所构成，并呈现出黄色、棕色或者黑色。

(2) 牙结石通常存在于唾液腺开口处的牙齿表面（例如：下颚前牙的舌侧表面，上颚后牙的颊侧表面）和牙齿的颈部，以及口腔粘膜运动不到的牙齿表面等处。

(3) 牙结石形成后，可伴随牙龈出血、牙龈萎缩、口臭等症状。

(4) 牙结石是牙周病的重要病因，它会不断刺激牙周组织，并且压迫牙龈，影响血液循环，造成牙周组织的病菌感染，形成牙周囊袋，此后更易使食物残渣、牙菌斑、牙结石等的堆积，最终牙周支持组织全部破坏，导致牙齿松动，以至于不得不拔除牙齿。

(5) 早晚刷牙、饭后漱口是防治牙结石形成的最重要措施。应采取正确的竖刷牙法和巴氏刷牙法，纠正横刷牙法。

(6) 多吃富有维生素的粗纤维食物，如肉、蛋、各种蔬菜和水果，充分咀嚼以利于牙面清洁。少吃甜食及黏性很强的食物，不吃零食。

(7) 建议每半年进行一次口腔健康检查，每年进行 2-3 次全口超声波洁牙术，使牙面、牙颈部经常处于洁净状态。

**【残根】：**

(1) 牙齿由于龋坏等原因而致使牙冠的大部分缺损，称为残冠。牙冠基本缺失，仅剩余牙根，称为残根。

(2) 残根、残冠一旦形成，牙齿的髓腔、根管就暴露于口腔的有菌环境中，细菌可通过根管到达根尖，形成根尖周围炎，使牙齿成为病灶牙。乳牙的残根、残冠可能会引起恒牙的牙釉质发育不全，遗留的残根还可以引起恒牙萌出过早或过晚，影响恒牙萌出的时间和位置，导致牙列畸形。

(3) 乳牙的残根、残冠，引起根尖周炎，或影响恒牙的萌出时，应予拔除。

(4) 恒牙的残根、残冠，根尖周病损较大，牙周情况不良或对口腔粘膜有长期慢性刺激时，应予拔除。

(5) 牙周情况较好，根尖周病损不大的残冠，可以先进行彻底的根管治疗，然后通过桩冠修复，最后进行全冠修复以恢复牙齿的外型和功能。

(6) 牙周情况较好，根尖周病损不大，牙根粗壮的残根，可以先进行彻底的根管治疗后行桩冠修复，或保留进行覆盖义齿修复。

汇总医生：

主检日期： 2026-03-26

主检医生：

## 分科结果

## 身高、体重、血压

项目名称	检查结果	项目名称	检查结果
身高	175cm	体重	84kg
血压	128/74mmHg		

## \*小结:

(1) 体重指数 27.43: 超重

操作员：杨柳庆

检查日期:2026-03-26

检查医生：名燕凌

## 内科

项目名称	检查结果	项目名称	检查结果
心率	78 次/min	心律	齐
心脏杂音	无	心界	正常
肺部	正常	呼吸音	呼吸音清
啰音	未闻及	叩诊	叩诊呈清音
腹部触诊	腹部平软	发育	正常
肝胆	肋下未触及	脾脏	肋下未触及
双肾	无叩击痛	肠鸣音	正常
营养	良好	神经系统	正常
生理反射	生理反射存在	病理反射	病理反射未引出
颅神经	正常	运动功能	正常
深浅感觉	正常	其它	无异常发现
既往史	糖尿病		

## \*小结:

(1) 糖尿病

操作员：名燕凌

检查日期:2026-03-26

检查医生：名燕凌

大同五洲心血管病医院

0352-5332388

## 外科（男）

项目名称	检查结果	项目名称	检查结果
皮肤	正常	甲状腺	无肿大
脊椎	无畸形	浅表淋巴结	无肿大
肛门	正常	前列腺	未检
泌尿外生殖器	正常	四肢关节	未见异常
腹股沟	未见异常	足背动脉	正常
紫绀	无	色素沉着	无
脱毛	无	脱色	无
浮肿	无	皮下结节	无
头颅	正常	颈部	正常
乳腺	正常	脊柱	正常
直肠	未检	皮肤黄疸	无
四肢	活动正常	其他	无

## \*小结：

未见异常

操作员：张明远

检查日期：2026-03-26

检查医生：张明远

## 眼科

项目名称	检查结果	项目名称	检查结果
视力(左)	0.5	视力(右)	0.4
辨色力	正常	眼睑	正常
结膜	正常	泪器	正常
角膜	正常	虹膜	正常
瞳孔	正常	晶状体	正常
玻璃体	正常	眼底	未见异常

大同五洲心血管病医院

0352-5332388

**\*小结：**

- (1) 左眼视力下降
- (2) 右眼视力下降

操作员：田野青 检查日期：2026-03-26 检查医生：田野青

**耳鼻喉科**

项目名称	检查结果	项目名称	检查结果
听力(左)	正常	听力(右)	正常
外耳道	正常	鼓膜	正常
鼻窦	正常	鼻中隔	正常
鼻腔	正常	扁桃体	无肿大
嗅觉	正常	咽喉	正常

**\*小结：**

未见异常

操作员：裴文兴 检查日期：2026-03-26 检查医生：裴文兴

**口腔科**

项目名称	检查结果	项目名称	检查结果
唇颊	正常	齿	左上第一磨牙&右下第二双尖牙&残根
齿龈	正常	牙周	牙结石 I 度
舌腭	正常	腮腺	正常
颌下腺	正常	颞下颌关节	正常

**\*小结：**

- (1) 左上第一磨牙 右下第二双尖牙 残根
- (2) 牙周：牙结石

操作员：龚富生 检查日期：2026-03-26 检查医生：龚富生

## 检验报告

## 尿常规

项目名称	检查结果	单位	参考值	提示
胆红素(BIL)	-		阴性	
隐血(ERY)	1+		阴性	
小圆上皮细胞(SRC)	0	个/u1	0--0	
维生素C	-		阴性	
异常红细胞	0	个/u1	0--3	
红细胞(正常)	0	个/u1	0--6	
鳞状上皮细胞	1	个/u1	0--0	↑
粘液丝	0	个/u1	0--0	
尿葡萄糖(GLU)	-		阴性	
酮体(KET)	-		阴性	
比重(SG)	1.020		1.003--1.030	
酸碱度(PH)	5.0		4.5--8.0	
尿蛋白质(PRO)	-		阴性	
尿胆原(URO)	-		阴性	
亚硝酸盐(NIT)	-		阴性	
尿白细胞(LEU)	-		阴性	

## \*小结:

隐血(ERY)1+ 鳞状上皮细胞偏高(1 /HP)

操作员：祁佳佳 检查日期：2026-03-26

检查医生：康建忠

## 血常规(五分类)

项目名称	检查结果	单位	参考值	提示
------	------	----	-----	----

大同五洲心血管病医院

0352-5332388

白细胞(WBC)	5.89	$10^9/L$	3.5--9.5	
淋巴细胞绝对值(LY#)	2.45	$10^9/L$	1.1--3.2	
淋巴细胞百分比(LY%)	41.6	%	20--50	
中性粒细胞绝对值(GR#)	2.98	$10^9/L$	1.8--6.3	
中性粒细胞百分比(GR%)	50.6	%	40--75	
嗜碱性粒细胞绝对值(BA#)	0.02	$10^9/L$	0--0.06	
嗜碱性粒细胞百分比(BA%)	0.3	%	0--1.0	
嗜酸性粒细胞绝对值(E0#)	0.06	$10^9/L$	0.02--0.52	
嗜酸性粒细胞百分比(E0%)	1.1	%	0.4--8	
血小板(PLT)	233	$10^9/L$	125--350	
血小板分布宽度(PDW)	9.3	%	15--17	↓
平均血小板体积(MPV)	8.9	f1	6.0--14.0	
血小板压积(PCT)	0.208	%	0.11--0.28	
红细胞(RBC)	5.41	$10^{12}/L$	4.3--5.8	
血红蛋白	160	g/L	130--175	
红细胞压积(HCT)	48.1	%	40--50	
红细胞平均体积(MCV)	88.9	f1	82--100	
平均血红蛋白含量(MCH)	29.5	pg	27--34	
平均血红蛋白浓度(MCHC)	332	g/L	316--354	
单核细胞绝对值(MO#)	0.38	$10^9/L$	0.1--0.6	
单核细胞百分比(MO%)	6.4	%	3--10	
红细胞分布宽度标准差(RDW-SD)	42.9	f1	35--56	
红细胞分布宽度变异系数(RDW-CV)	13.5	%	10.6--16.6	
大血小板比率	19.5	%	11--45	
大血小板数目	45	$10^9/L$	30--90	
未成熟粒细胞数目	0.00	$10^9/L$	0--0.6	

大同五洲心血管病医院

0352-5332388

未成熟粒细胞百分比	0.0	%	0--10	
有核红细胞数目	0.002	$10^9/L$	0--9999	
有核红细胞百分比	0.03	/100WBC	0--9999	

**\*小结:**

血小板分布宽度(PDW)偏低(9.3 f1)

操作员：祁佳佳 检查日期:2026-03-26

检查医生:康建忠

**肾功三项**

项目名称	检查结果	单位	参考值	提示
肌酐(CREA)	74.10	umol/L	57--97	
尿酸(UA)	321.00	umol/L	200--420	
尿素测定(Urea)	7.19	mmol/L	3.1--8.0	

**\*小结:**

未见异常

操作员：梁可欣 检查日期:2026-03-26

检查医生:康建忠

**空腹血糖**

项目名称	检查结果	单位	参考值	提示
葡萄糖(GLU)	5.87	mmol/L	3.89--6.1	

**\*小结:**

未见异常

操作员：梁可欣 检查日期:2026-03-26

检查医生:康建忠

**尿沉渣**

项目名称	检查结果	单位	参考值	提示
白细胞尿	0	个/u1	0--13	
上皮细胞(EC)	1	/HP	0--28	
管型(CAST)	0	个/u1	0--1	

大同五洲心血管病医院

0352-5332388

霉菌（尿）	0	/HP	0--0	
结晶	0	/HP	0--10	
透明度(CLA)	清亮			
胆红素(BIL)	-		阴性	
颜色(Colour)	淡黄色			
红细胞(尿)(RBC)	0	个/u1	0--6	

**\*小结:**

未见异常

操作员：祁佳佳 检查日期:2026-03-26 检查医生:康建忠

**血脂四项**

项目名称	检查结果	单位	参考值	提示
动脉硬化指数	3.39		1.31--3.19	↑
总胆固醇(CHOL)	4.90	mmol/L	2.59--5.2	
甘油三脂(TG)	1.30	mmol/L	0.7--1.7	
低密度脂蛋白(LDL)	3.25	mmol/L	0--4.13	
高密度脂蛋白(HDL)	0.96	mmol/L	0.77--1.55	

**\*小结:**

动脉硬化指数偏高(3.39)

操作员：梁可欣 检查日期:2026-03-26 检查医生:康建忠

**肝功能三项**

项目名称	检查结果	单位	参考值	提示
γ-谷氨酰转肽酶(GGT)	21.0	U/L	10--60	
丙氨酸氨基转移酶(ALT)	29.00	U/L	9--50	
门冬氨酸氨基转移酶(AST)	19.00	U/L	15--40	
谷草比谷丙	0.66		0.4--2.5	

**\*小结：**

未见异常

操作员：梁可欣 检查日期：2026-03-26

检查医生：康建忠

---

杨冬青

男

53岁

体检号:365162

病床号:

### 体检科 12导联心电图报告

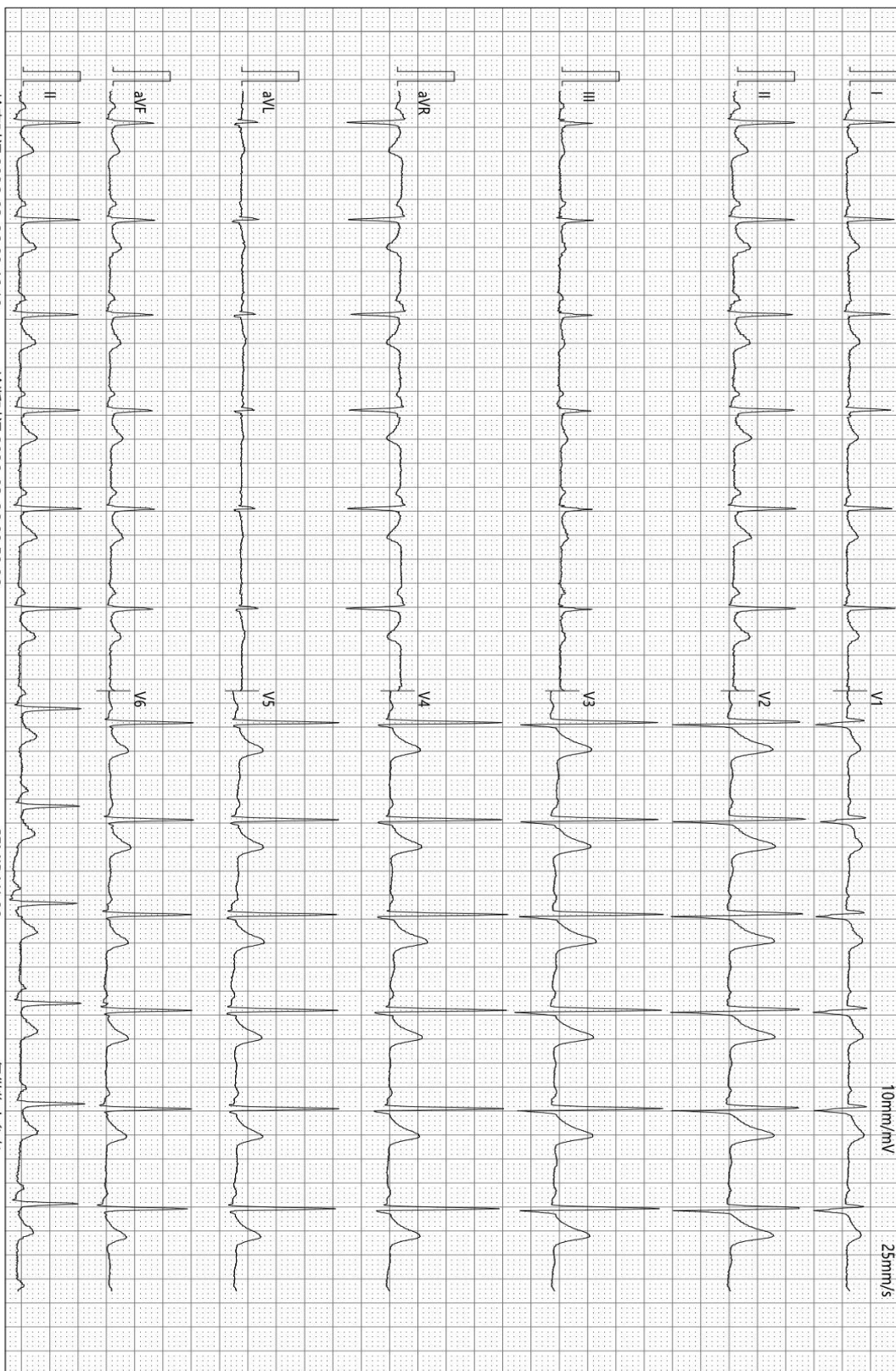
诊断结果:

- 1.窦性心律
- 2.正常心电图

诊断医生:

张之生

HR : 73bpm [60 ~ 100bpm]  
 P : 108ms [0 ~ 110ms]  
 PR : 155ms [120 ~ 200ms]  
 QRS : 89ms [60 ~ 100ms]  
 QT/QTc : 357/394ms [320 ~ 440/0 ~ 450ms]  
 P/QRS/T : 69/55/51deg [0 ~ 75/-30 ~ 90/0 ~ 75deg]  
 RV5/SV1 : 1.832/0.555mV [0.0 ~ 2.5/0.0 ~ 2.0mV]



检查时间:2026-03-26 09:46:19

诊断时间:2026-03-26 09:59:06

SEMIP V1.90

仅供临床参考

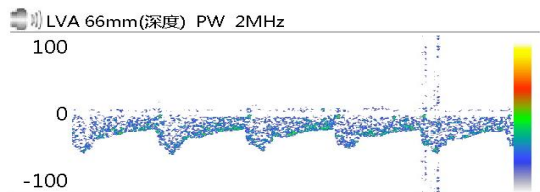
Text




# 大同瑞慈健康体检

## 颅内多普勒血流图 (TCD) 检查报告单

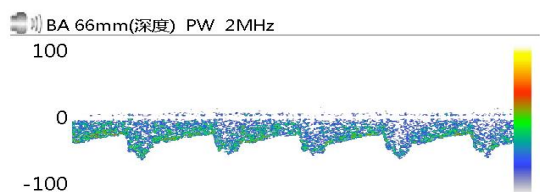
姓名: 杨冬青      性别: 男      年龄: 53 岁      检查号: 2112081199  
 申请科室: 体检科      申请医师: 李菊蓉      检查类型: 颅内血管      床号:



Vs:61.3      Vd:22.4      Vm:35.3  
 PI:1.10      RI:0.64      S/D:2.74



Vs:60.0      Vd:22.8      Vm:35.2  
 PI:1.06      RI:0.62      S/D:2.64



Vs:62.5      Vd:24.4      Vm:37.1  
 PI:1.03      RI:0.61      S/D:2.56

Vs:      Vd:      Vm:  
 PI:      RI:      S/D:

Vs:      Vd:      Vm:  
 PI:      RI:      S/D:

Vs:      Vd:      Vm:  
 PI:      RI:      S/D:

### 医生意见

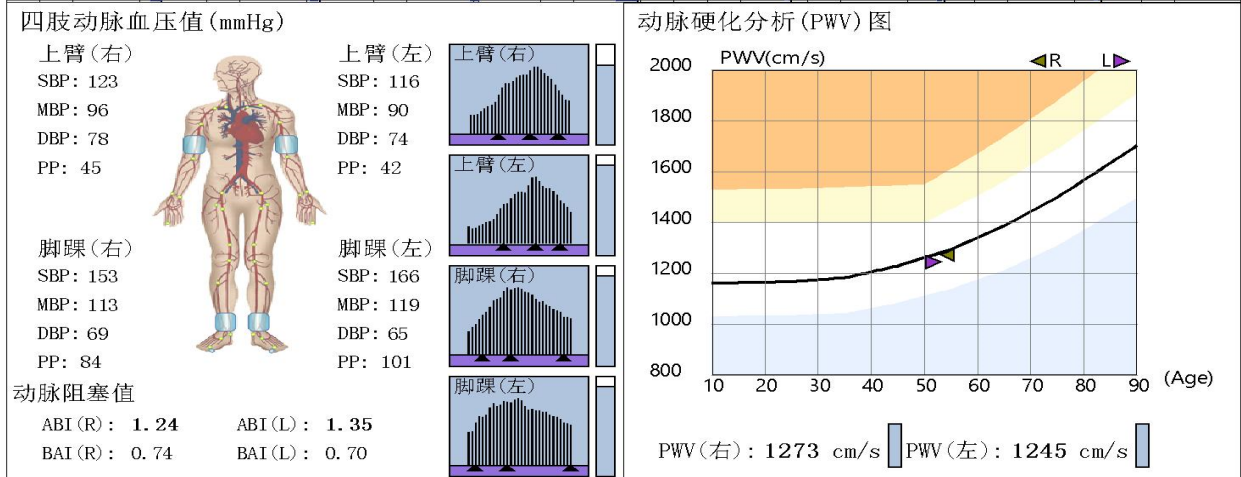
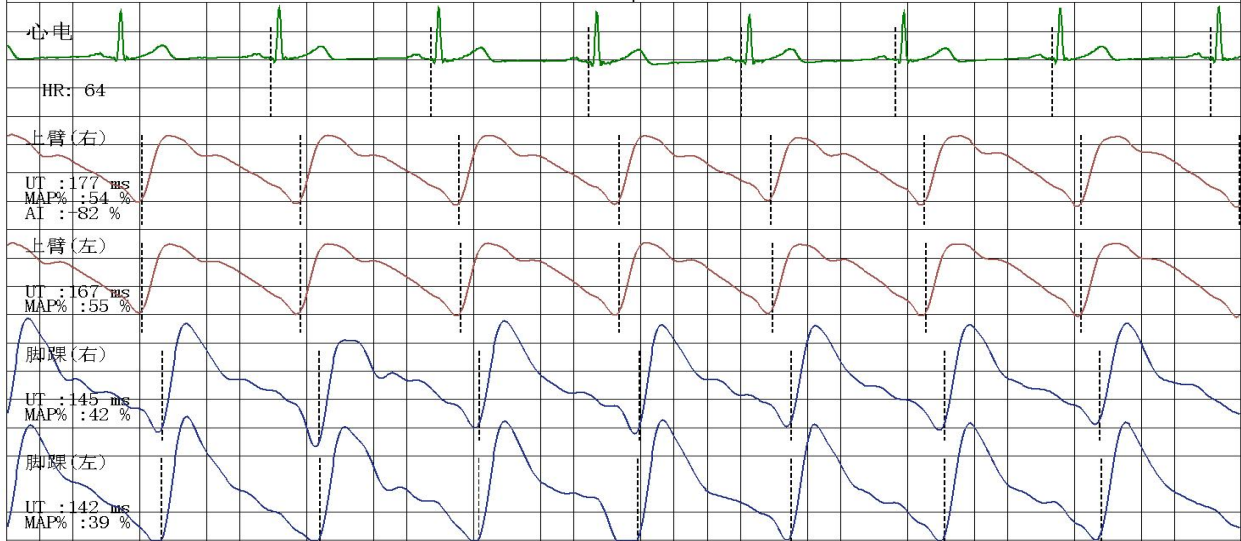结论: 椎-基底动脉脑血管超声未见异常。

李菊蓉

检查日期: 2026-03-26

本报告单仅提供临床参考

<b>大同瑞慈健康体检</b> <b>动脉阻塞与僵硬检测报告单</b>	病历号：2112081199    检查号：11660 姓名：杨冬青    性别：男    年龄：53岁 身高：173.0 cm    体重：85.0 kg    BMI：28.4
--	--



<b>检查所见</b> 双侧上肢血压正常；双侧上肢血压无明显差异；双侧上肢脉压正常；双侧下肢血压无明显差异；双侧下肢脉压增大； 双侧下肢静态ABI在正常范围； 双侧baPWV正常范围； 四肢动脉脉搏波形未见异常。	<b>诊断所见</b> 外周动脉检测未见异常。
--	----------------------------

操作者：邢秀彬

检查日期：2026-03-26    高血压判断依据《中国高血压防治指南》(第三版)  
 地址：大同市平城区魏都大道79号    ABI判断依据《2011版美国心脏协会/美国心脏病学会周围动脉疾病指南》  
 电话：



大同五洲心血管病医院

## 超声诊断图文报告

流水号: 2112081199

超声号: 2138154

姓名: 杨冬青

年龄: 53岁

性别: 男

检查设备: Vivid E95

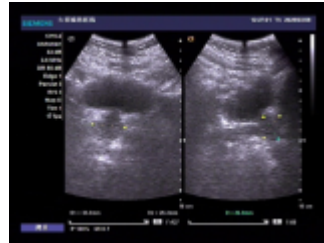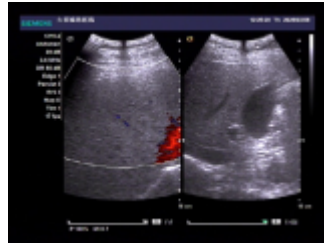
体检号: 365162

申请医院: 本院

体检科室: 体检科

检查部位: 全腹彩超

### 经典图像:



### 影像所见:

肝脏大小形态正常,包膜光滑完整,实质回声细腻、增强,肝内管道系统走行欠清晰,门静脉及肝内胆管不扩张。  
胆囊大小形态正常,壁不厚、光滑,囊内透声好,肝外胆管不扩张。  
胰腺大小形态正常,实质回声均匀,主胰管不扩张。  
脾脏大小形态正常,实质回声均匀,脾门静脉不宽。  
双肾大小形态正常,皮髓质分界清晰,集合系统未见分离,双侧输尿管未见扩张。  
膀胱充盈佳,未见明显异常。  
前列腺形态正常,大小约 3.2\*2.6\*2.6cm,实质回声均匀。

### 影像诊断:

中度脂肪肝

报告医师: 李菊蓉

检查日期: 2026-03-26

审核医师: 李菊蓉

报告日期: 2026-03-26

温馨提示: 本报告仅供临床医生参考! 若有疑问, 请致电: 0352---5339668

地址: 大同市平城区迎宾街 750 号。

大同五洲心血管病医院

0352-5332388

# DR 诊断图文报告

ID号: 2112081199

影像号: DX20260326021

姓名: 杨冬青

年龄: 53岁

性别: 男

检查设备: 西门子数字X线摄影

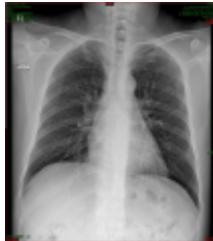体检号: 365162

申请医院: 本院

体检科室: 体检科

检查部位: 胸部正位片

## 经典图像:



## 影像所见:

胸廓对称。气管居中，纵隔无移位。双肺野清晰。肺门影未见增大。心脏大小、形态正常。双膈面光滑，肋膈角锐利。

## 影像诊断:

胸部平片未见异常。

报告医师:

检查日期: 2026-03-26

审核医师: 李贵

报告日期: 2026-03-26

温馨提示: 本报告仅供临床医生参考! 若有疑问, 请致电: 0352---5339668

地址: 大同市平城区迎宾街 750 号。

大同五洲心血管病医院

0352-5332388