



2112081142

大同瑞慈健康体检

报 告 册

体检编号	365105	工号	311
姓名	刘冲		
性别	男	年龄	43岁
单位	平城区市容监察管理处		
部门	平城区市容监察管理处		
联系电话	13803425258		
体检日期	2025-03-13		

尊敬的刘冲先生您好！

首先，瑞慈健康体检全体员工欢迎您的光临，并对您的信任表示衷心的感谢！

您于 2025-03-13 （体检编号：365105）完成健康检查，本机构的各科医生已根据您的体检项目及结果，汇总成此份健康体检报告，并经总检医生审核。据此提出对您健康状况的综合分析及建议。

瑞慈健康体检倡导“大健康、大康复”，提出“健康是第一财富（Rich）”的人文理念。希望您仔细阅读并妥善地保管此份健康体检报告，并认真关注报告中的提示与建议，若您对报告内容有任何疑问，可直接与瑞慈健康体检客服部联系，进一步咨询。

健康体检咨询电话：0352-2824444

客户服务咨询电话：0352-2830597

400-6112995

瑞慈健康体检报告由下列内容组成：

第一部分：主检报告

第二部分：分科分项结果

第三部分：检验报告

第四部分：附表

主检报告

检查综述

- 1、【身高、体重、血压】（1）体重指数 28.69：超重
- 2、【内科】既往史：糖尿病
- 3、【血常规（五分类）】红细胞压积(HCT)偏高(51.4 %)
- 4、【空腹血糖】葡萄糖(GLU)偏高(7.64 mmol/L)
- 5、【血脂四项】总胆固醇(CHOL)偏高(5.64 mmol/L) 甘油三脂(TG)偏高(4.49 mmol/L)
- 6、【肝功能三项】门冬氨酸氨基转移酶(AST)偏低(13.00 U/L)
- 7、【尿常规】隐血(ERY)1+ 粘液丝偏高(19 /HP)
- 8、【经颅多普勒】椎-基底动脉血流速度减慢
- 9、【全腹彩超】1.轻度脂肪肝 2.前列腺钙化斑 多发
- 10、【口腔科】（1）牙周：牙结石

医生建议

【超重】：

- (1)体重指数是判断体重超标或偏低的主要指标。体重是反映和衡量一个人健康状况的重要标志之一，过胖和过瘦都不利于健康，身高体重不协调也不会给人以美感。体重的变化，还会直接反映身体长期的热量平衡状态。
- (2)当需要比较及分析一个人的体重对于不同身高的人所带来的健康影响时，体重指数是一个中立而可靠的指标。其主要适用于需要体重测试、体型肥胖和全身检查的人群。
- (3)体重指数（BMI）是世界卫生组织推荐的国际统一使用的肥胖分型标准，也是目前国际上常用的衡量人体胖瘦程度以及是否健康的一个标准，其计算方式为： $BMI = \text{体重（千克）} / \text{身高（米} \times \text{米）}$ 。成人的标准值是BMI18.5-23.9之间。低于18.5为体重指数偏低；高于23.9则为体重指数偏高。
- (4)一般表现为体重超重或肥胖，超重及肥胖会出现一系列代谢性疾病，如高血压、高血糖、高血脂、高尿酸血症等，所以体重指数偏高者一定要注意控制体重。
- (5)合理控制饮食，食品多样化，食物纤维可适量增加，饮食规律，避免暴饮暴食，低盐、低脂饮食为主，减少高热量食物的摄入。
- (6)加强体育锻炼，每天最少保持30分钟的中等强度运动。鼓励每天至少快步走6000步比较健康。肥胖患者不适合较剧烈的运动，会加重膝关节的负担，可以选择游泳、划船等对膝关节负荷较小的运动。
- (7)定期检查血糖、血脂、肝功、肝脏B超等，积极治疗基础性疾病。
- (8)减少热量摄取及增加热量消耗。强调以健康行为、饮食、运动为主的综合治疗。

【糖尿病】：

- (1)合理控制总热量，维持标准体重。
- (2)坚持长期有规律的有氧运动。
- (3)自我监控血糖，为调整药物剂量提供依据。
- (4)药物治疗，到上级医院就医。
- (5)定期检测，每年1-2次全面复查。早期发现及时治疗，如血糖不平稳可2-3月复查血糖等。

【红细胞压积(HCT)偏高】：

- (1)供内科结合临床参考。
- (2)如果明显升高，复查血常规。

【葡萄糖(GLU)偏高】：

- (1) 正常情况下，人体中糖的分解和合成代谢处于动态平衡，保持相对恒定。血清葡萄糖是指血液中的葡萄糖浓度，是诊断糖尿病最重要检查项目之一。
- (2) 空腹血糖偏高可分为生理性偏高（如餐后、高糖饮食、剧烈运动、情绪激动等均可引起一过性增高，经过休息后血糖值可以恢复正常）和病理性增高（如糖尿病、甲状腺功能亢进、库欣综合征等）。
- (3) 空腹血糖生理性增高经过调整饮食结构、避免剧烈活动、控制情绪等方式后可自行缓解，血糖值可以恢复正常。
- (4) 排除生理性增高因素经复查仍然增高者属于病理性增高，应及时到内分泌科复诊，明确血糖偏高的原因及所患疾病的种类。
- (5) 如果是首次检查发现血糖偏高，应及时到医院内分泌科进行详细的检查及正规的治疗。
- (6) 已确诊的糖尿病患者，如血糖仍较高则说明血糖控制不佳，应及时到医院内分泌科诊治，修正以往的治疗方案及改变一些不良的生活习惯。
- (7) 糖尿病的治疗强调早期治疗、长期治疗、综合治疗和措施个体化，综合防治包括糖尿病教育、饮食治疗、体育锻炼、药物治疗和血糖监测五个方面。

【总胆固醇(CHOL)偏高】：

- (1) 总胆固醇是脂质的主要成分之一，其数量受年龄、家族、性别、饮食、遗传等多种因素影响。总胆固醇对人体生长发育以及新陈代谢有重要的作用，正常值是 2.59-5.20mmol/L。
- (2) 总胆固醇升高后，会增加类脂物质的堆积，会产生更多的血管斑块，进而增加心脑血管疾病的风险。大于 5.21-5.69mmol/L 是胆固醇的临界偏高，即使是一个完全健康的人，只要总胆固醇 > 7.2mmol/L 或低密度脂蛋白 > 4.9mmol/L，未来发生心脑血管的风险就明显增高，应该马上治疗。
- (3) 总胆固醇升高根据病因可分为两大类：一是原发性，是由于遗传因素缺陷所致，另一种是继发性，可引起其升高的疾病主要有糖尿病、高血压、甲减、肝肾疾病等。
- (4) 降低总胆固醇的治疗中，原发性偏高应积极应用降脂药，曾经选择他汀类药物，胆固醇不能达标的，可联合用药（如依折麦布等）。
- (5) 如果总胆固醇偏高，且患者有糖尿病、高血压、甲减、肝肾疾病或者已经发生心脑血管疾病的人更应积极用药，控制降低疾病风险。
- (6) 戒烟，增强运动，采用低脂、低糖饮食，少食富含脂肪、胆固醇及饱和脂肪酸的食物，多进食蔬菜、水果、豆制品、粗粮、鱼和高纤维食品。
- (7) 必要时在医师指导下使用降脂药物治疗，并前往内分泌科复诊。

【甘油三酯(TG)偏高】：

- (1) 甘油三酯是甘油和脂肪酸所构成的有机化合物，甘油三酯测定是脂类代谢的重要指标之一。
- (2) 甘油三酯增高与冠心病的发生有着重要的相关性，随年龄增大而有上升的趋势，其增高最常见于高脂和过量糖类饮食、肥胖等。
- (3) 甘油三酯主要功能是为机体提供能量，其正常值在 0.7-1.7mmol/L 之间，1.7-2.29mmol/L 为边缘增高，提示应该注意饮食和运动了。
- (4) 甘油三酯大于 2.3mmol/L，就称为高甘油三酯血症。甘油三酯增高虽然不会直接导致血管斑块的形成，但也会间接引起心脑血管疾病风险增加，同时，当甘油三酯大于 5.6mmol/L 时，还会增加急性胰腺炎的风险，所以降低甘油三酯的基础主要是控制饮食，饮食控制不佳可以选择药物治疗。
- (5) 生活方式的干预是控制甘油三酯水平升高的基础，包括减重，增加运动量，限制酒精摄入以及避免食用果糖和高碳水化合物食物。多食蔬菜水果，定期复查。
- (6) 明显增高者在医师的指导下使用降脂药物治疗，首选他汀和贝特类药物。

【门冬氨酸氨基转移酶(AST)偏低】：

- (1) 建议消化内科诊断治疗。

【隐血(ERY)1+】：

- (1) 尿隐血可分为肉眼血尿和镜下血尿。肉眼血尿是指肉眼能见到血色的尿，尿液呈洗肉水色或血色，通常在 1000ml 尿中含有 1ml 血液即肉眼可见。镜下血尿是指尿的颜色正常，通过显微镜可以观察到尿液中含红细胞，通常离心沉淀后的尿液镜检每高倍视野有红细胞 3 个以上。
- (2) 尿隐血是泌尿系疾病常见的症状之一，生理情况下女性生理期、运动后等都可以引起，病理情况下大多是由泌尿系统疾病引起，如泌尿系炎症、尿路结石等，也有一些血尿是由全身性疾病或泌尿系统邻近器官所致。

(3)需要指出的是：尿液呈红色并不都是血尿，有些药物、食物都能使尿液呈红色、橙色或褐色；由于严重创伤、错误输血等大量红细胞或组织破坏，也可导致血红蛋白或肌红蛋白血尿。

(4)建议往泌尿外科进一步复查，以明确诊断。

【粘液丝偏高】：

(1)尿常规中粘液丝是由尿路中细胞分泌出来的，在有尿路感染时分泌会明显增多，且伴有炎症细胞的出现。

(2)粘液丝偏高，可分为生理性偏高和病理性偏高两种，生理性偏高一般是由于喝水较少导致的尿液浓缩，一般在喝水后就能达到稀释的效果。

(3)病理性的粘液丝偏高是由于泌尿系炎症或者是前列腺炎导致的，需要注意观察，多喝水，同时有白细胞等炎症细胞增多时，应及时服用抗感染药物治疗。如果仅有粘液丝的增多而没有白细胞等炎症细胞增多时，尿路有炎症的可能性不大。

(4)建议平时饮食注意清淡，多喝水，少吃油腻和辛辣的食物，要注意个人清洁卫生，勤洗阴部，注意休息。

【椎-基底动脉血流速度减慢】：

(1)脑动脉血流流速减低，多见于脑供血不足、脑血管扩张、脑梗塞及动脉瘤等造成的。建议神经内科结合临床诊治。

【前列腺钙化斑】：

(1)1、前列腺钙化斑大多数是由于前列腺炎症之后，前列腺内部组织局部出现了纤维化、钙质沉积而引起的。多数患者都是在体检时通过彩超检查时发现的，一般情况没有不适症状不需治疗。2、部分患者如有不适症状，建议前往泌尿科诊断治疗。

【轻度脂肪肝】：

(1)脂肪肝是指肝脏被脂肪浸润，为一种多病因引起的获得性疾病。

(2)脂肪肝是以肝细胞脂肪变性和脂肪蓄积为病理特征，最常见易患因素有超重或肥胖、进食油腻食物、高脂血症（尤其甘油三酯升高）、营养失调（营养过量或不足）、饮酒、高脂血症、少运动、糖耐量异常、减肥造成体重急剧下降、营养不良、中毒和药物等。

(3)当肝内脂类（主要为甘油三酯）含量超过肝重的5%时为脂肪肝。脂肪肝是一个常见的临床现象，不是一个独立性的疾病。

(4)值得注意的是，过多的脂肪在肝组织、肝细胞内浸润，引起肝细胞肿大，严重可致肝硬化。脂肪肝是可逆性的，合理饮食、运动及治疗后可恢复。

(5)合理控制饮食，控制总摄入量，低盐、低脂和低糖类饮食，少吃动物内脏，多吃蔬菜水果；

(6)控制危险因素，如控制体重、改善胰岛素抵抗、调整血脂紊乱，戒酒、戒烟，坚持长期有氧运动，加强体育锻炼；

(7)定期复查腹部彩超、血脂、肝功能。

【牙结石】：

(1)牙结石又称牙石，是沉积在牙齿或修复体表面上已经钙化或正在钙化的菌斑或软垢。其开始时是软的，会因逐渐的钙化而变硬。它是由75%的磷酸钙，15-25%的水、有机物、磷酸锰、矿酸钙及微量的钾、钠、铁所构成，并呈现出黄色、棕色或者黑色。

(2)牙结石通常存在于唾液腺开口处的牙齿表面（例如：下颚前牙的舌侧表面，上颚后牙的颊侧表面）和牙齿的颈部，以及口腔粘膜运动不到的牙齿表面等处。

(3)牙结石形成后，可伴随牙龈出血、牙龈萎缩、口臭等症状。

(4)牙结石是牙周病的重要病因，它会不断刺激牙周组织，并且压迫牙龈，影响血液循环，造成牙周组织的细菌感染，形成牙周囊袋，此后更易使食物残渣、牙菌斑、牙结石等的堆积，最终牙周支持组织全部破坏，导致牙齿松动，以至于不得不拔除牙齿。

(5)早晚刷牙、饭后漱口是防治牙结石形成的最重要措施。应采取正确的竖刷牙法和巴氏刷牙法，纠正横刷牙法。

(6)多吃富有维生素的粗纤维食物，如肉、蛋、各种蔬菜和水果，充分咀嚼以利于牙面清洁。少吃甜食及黏性很强的食物，不吃零食。

(7)建议每半年进行一次口腔健康检查，每年进行2-3次全口超声波洁牙术，使牙面、牙颈部经常处于洁净状态。

汇总医生： 丁昊炜

主检日期： 2025-03-14

主检医生：

分科结果

身高、体重、血压

项目名称	检查结果	项目名称	检查结果
身高	181cm	体重	94kg
血压	107/62mmHg		

***小结:**

(1) 体重指数 28.69: 超重

操作员: 闫辛儿 检查日期: 2025-03-13 检查医生: 名燕凌

内科

项目名称	检查结果	项目名称	检查结果
心率	58 次/min	心律	齐
心脏杂音	无	心界	正常
肺部	正常	呼吸音	呼吸音清
啰音	未闻及	叩诊	叩诊呈清音
腹部触诊	腹部平软	发育	正常
肝胆	肋下未触及	脾脏	肋下未触及
双肾	无叩击痛	肠鸣音	正常
营养	良好	神经系统	正常
生理反射	生理反射存在	病理反射	病理反射未引出
颅神经	正常	运动功能	正常
深浅感觉	正常	其它	无异常发现
既往史	糖尿病		

***小结:**

既往史: 糖尿病

操作员: 名燕凌 检查日期: 2025-03-13 检查医生: 名燕凌

外科 (男)

项目名称	检查结果	项目名称	检查结果
皮肤	正常	甲状腺	无肿大
脊椎	无畸形	浅表淋巴结	无肿大
肛门	拒检	前列腺	未检
泌尿外生殖器	正常	四肢关节	未见异常
腹股沟	未见异常	足背动脉	正常
紫绀	无	色素沉着	无
脱毛	无	脱色	无
浮肿	无	皮下结节	无
头颅	正常	颈部	正常
乳腺	正常	脊柱	正常
直肠	未检	皮肤黄疸	无
四肢	活动正常	其他	无

***小结:**

未见异常

操作员：谷岱清

检查日期：2025-03-13

检查医生：谷岱清

眼科

项目名称	检查结果	项目名称	检查结果
视力(左)	0.8	视力(右)	1.0
辨色力	正常	眼睑	正常
结膜	正常	泪器	正常
角膜	正常	虹膜	正常
瞳孔	正常	晶状体	正常
玻璃体	正常	眼底	未见异常

***小结:**

未见异常

操作员：田野青

检查日期：2025-03-13

检查医生：田野青

耳鼻喉科

项目名称	检查结果	项目名称	检查结果
听力(左)	正常	听力(右)	正常
外耳道	正常	鼓膜	正常
鼻窦	正常	鼻中隔	正常
鼻腔	正常	扁桃体	无肿大
嗅觉	正常	咽喉	正常

***小结:**

未见异常

操作员：裴文兴

检查日期:2025-03-13

检查医生：裴文兴

口腔科

项目名称	检查结果	项目名称	检查结果
唇颊	正常	齿	正常
齿龈	正常	牙周	牙结石 I 度
舌腭	正常	腮腺	正常
颌下腺	正常	颞下颌关节	正常

***小结:**

(1) 牙周：牙结石

操作员：龚富生

检查日期:2025-03-13

检查医生：龚富生

检验报告

尿常规

项目名称	检查结果	单位	参考值	提示
胆红素(BIL)	-		阴性	
隐血(ERY)	1+		阴性	
小圆上皮细胞(SRC)	0	个/u1	0--0	
维生素C	-		阴性	
异常红细胞	0	个/u1	0--3	
红细胞(正常)	1	个/u1	0--6	
鳞状上皮细胞	0	个/u1	0--0	
粘液丝	19	个/u1	0--0	↑
尿葡萄糖(GLU)	-		阴性	
酮体(KET)	-		阴性	
比重(SG)	1.030		1.003--1.030	
酸碱度(PH)	6.0		4.5--8.0	
尿蛋白质(PRO)	-		阴性	
尿胆原(URO)	-		阴性	
亚硝酸盐(NIT)	-		阴性	
尿白细胞(LEU)	-		阴性	

***小结:**

隐血(ERY) 1+ 粘液丝偏高(19 /HP)

操作员：王小雪 检查日期：2025-03-13

检查医生：康建忠

血常规（五分类）

项目名称	检查结果	单位	参考值	提示
白细胞(WBC)	7.34	$10^9/L$	3.5--9.5	
淋巴细胞绝对值(LY#)	1.57	$10^9/L$	1.1--3.2	

淋巴细胞百分比 (LY%)	21.4	%	20--50	
中性粒细胞绝对值 (GR#)	5.04	$10^9/L$	1.8--6.3	
中性粒细胞百分比 (GR%)	68.7	%	40--75	
嗜碱性粒细胞绝对值 (BA#)	0.03	$10^9/L$	0--0.06	
嗜碱性粒细胞百分比 (BA%)	0.4	%	0--1.0	
嗜酸性粒细胞绝对值 (EO#)	0.17	$10^9/L$	0.02--0.52	
嗜酸性粒细胞百分比 (EO%)	2.3	%	0.4--8.0	
血小板 (PLT)	261	$10^9/L$	125--350	
血小板分布宽度 (PDW)	16.1	%	15--17	
平均血小板体积 (MPV)	9.4	f1	6.0--14.0	
血小板压积 (PCT)	0.246	%	0.11--0.28	
红细胞 (RBC)	5.77	$10^{12}/L$	4.3--5.8	
血红蛋白	171	g/L	130--175	
红细胞压积 (HCT)	51.4	%	40--50	↑
红细胞平均体积 (MCV)	89.2	f1	82--100	
平均血红蛋白含量 (MCH)	29.7	pg	27--34	
平均血红蛋白浓度 (MCHC)	333	g/L	316--354	
单核细胞绝对值 (MO#)	0.53	$10^9/L$	0.1--0.60	
单核细胞百分比 (MO%)	7.2	%	3--10	
红细胞分布宽度标准差 (RDW-SD)	41.1	f1	35--56	
红细胞分布宽度变异系数 (RDW-CV)	12.3	%	10.6--16.6	
大血小板比率	21.3	%	11--45	
大血小板数目	56	$10^9/L$	30--90	
未成熟粒细胞数目	0.09	$10^9/L$	0--999	
未成熟粒细胞百分比	1.2	%	0--100	
有核红细胞数目	0.000	$10^9/L$	0--9999	
有核红细胞百分比	0.00	/100WBC	0--9999	

*小结:

红细胞压积 (HCT) 偏高 (51.4 %)

操作员：王小雪 检查日期：2025-03-13 检查医生：康建忠

肾功三项

项目名称	检查结果	单位	参考值	提示
肌酐 (CREA)	78.90	umol/L	57--97	
尿酸 (UA)	359.00	umol/L	200--420	
尿素测定 (Urea)	4.40	mmol/L	3.1--8.0	

***小结:**

未见异常

操作员：祁佳佳 检查日期：2025-03-13 检查医生：康建忠

空腹血糖

项目名称	检查结果	单位	参考值	提示
葡萄糖 (GLU)	7.64	mmol/L	3.89--6.1	↑

***小结:**

葡萄糖 (GLU) 偏高 (7.64 mmol/L)

操作员：祁佳佳 检查日期：2025-03-13 检查医生：康建忠

尿沉渣

项目名称	检查结果	单位	参考值	提示
白细胞尿	1	个/u1	0--13	
上皮细胞 (EC)	0	/HP	0--28	
管型 (CAST)	0	个/u1	0--1	
霉菌 (尿)	0	/HP	0--0	
结晶	0	/HP	0--10	
透明度 (CLA)	清亮			
胆红素 (BIL)	-		阴性	
颜色 (Colour)	淡黄色			
红细胞 (尿) (RBC)	1	个/u1	0--6	

***小结：**

未见异常

操作员：王小雪 检查日期：2025-03-13 检查医生：康建忠

血脂四项

项目名称	检查结果	单位	参考值	提示
动脉硬化指数	2.48		1.31--3.19	
总胆固醇(CHOL)	5.64	mmol/L	2.59--5.2	↑
甘油三脂(TG)	4.49	mmol/L	0.7--1.7	↑
低密度脂蛋白(LDL)	2.41	mmol/L	0--4.13	
高密度脂蛋白(HDL)	0.97	mmol/L	0.77--1.55	

***小结：**

总胆固醇(CHOL)偏高(5.64 mmol/L) 甘油三脂(TG)偏高(4.49 mmol/L)

操作员：祁佳佳 检查日期：2025-03-13 检查医生：康建忠

肝功能三项

项目名称	检查结果	单位	参考值	提示
γ-谷氨酰转肽酶(GGT)	46.0	U/L	10--60	
丙氨酸氨基转移酶(ALT)	9.00	U/L	9--50	
门冬氨酸氨基转移酶(AST)	13.00	U/L	15--40	↓
谷草比谷丙	1.44		0.4--2.5	

***小结：**

门冬氨酸氨基转移酶(AST)偏低(13.00 U/L)

操作员：祁佳佳 检查日期：2025-03-13 检查医生：康建忠

大同瑞慈康复医院 12导联心电图报告

刘冲 男 43岁

体检号:365105

病床号:

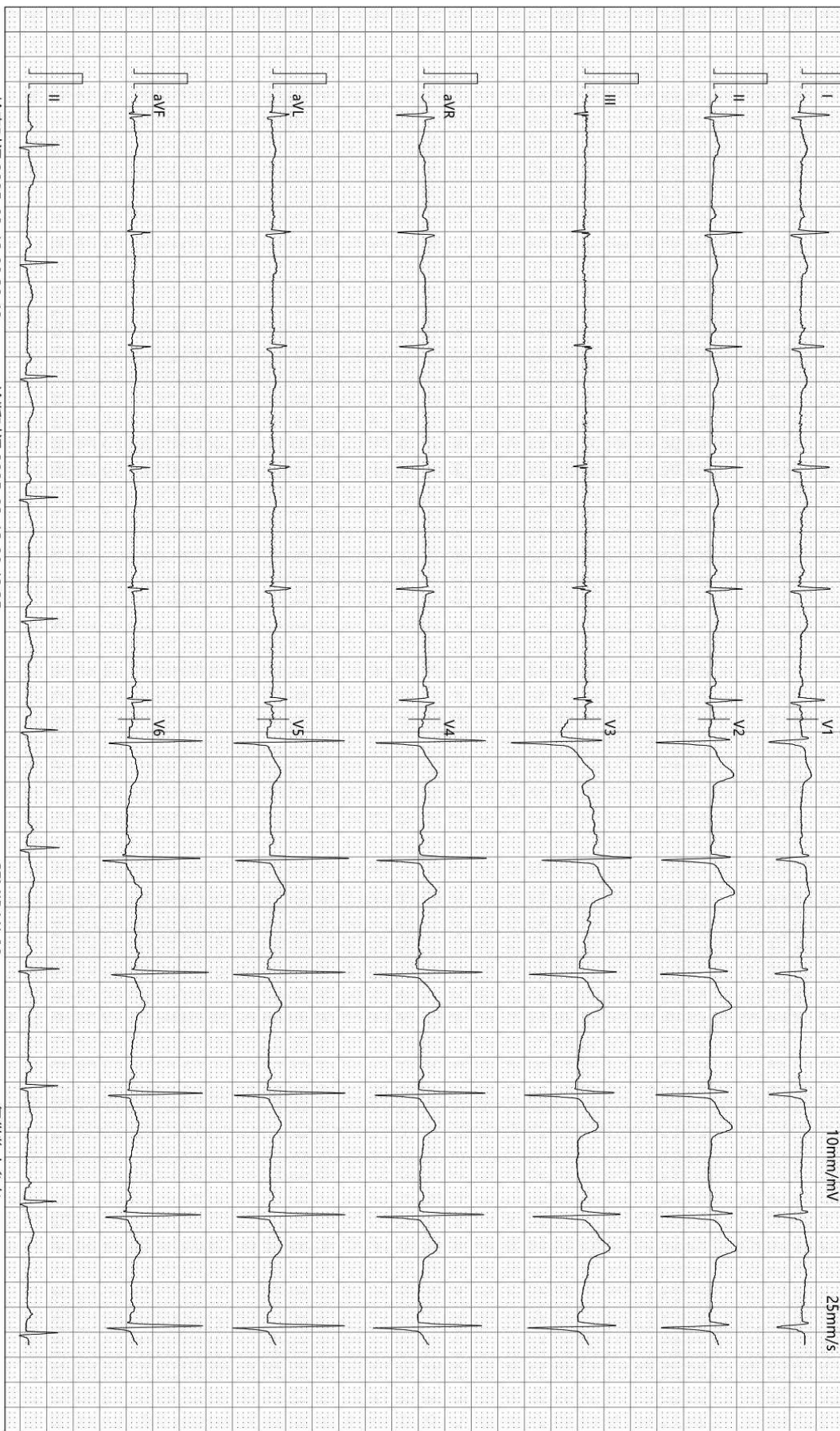
诊断结果:

- 1.窦性心律
- 2.大致正常心电图

诊断医生:

张之生

HR	: 64bpm	[60 ~ 100bpm]
P	: 109ms	[0 ~ 110ms]
PR	: 177ms	[120 ~ 200ms]
QRS	: 81ms	[60 ~ 100ms]
QT/QTc	: 398/411ms	[320 ~ 440/0 ~ 450ms]
P/QRS/T	: 44/11/40deg.	[0 ~ 75/-30 ~ 90/0 ~ 75deg]
RV5/SV1	: 1.439/0.534mV	[0.0 ~ 2.5/0.0 ~ 2.0mV]



检查时间:2025-03-13 08:39:42

诊断时间:2025-03-13 08:42:35

SEMIP V1 90

仅供临床参考

Text

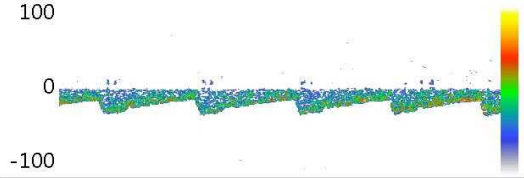


大同瑞慈健康体检

颅内多普勒血流图 (TCD) 检查报告单

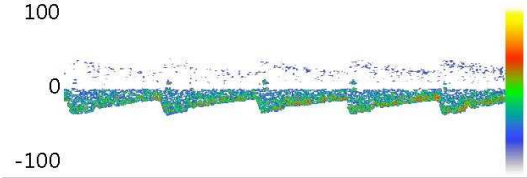
姓名: 刘冲 性别: 男 年龄: 43 岁 检查号: 2112081142
 申请科室: 体检科 申请医师: 李菊蓉 检查类型: 颅内血管 床号:

LVA 78mm(深度) PW 2MHz



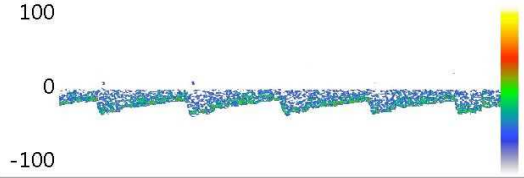
Vs:36.4 Vd:17.8 Vm:24.0
 PI:0.78 RI:0.51 S/D:2.05

RVA 70mm(深度) PW 2MHz



Vs:36.0 Vd:18.6 Vm:24.4
 PI:0.71 RI:0.48 S/D:1.93

BA 80mm(深度) PW 2MHz



Vs:36.4 Vd:18.2 Vm:24.3
 PI:0.75 RI:0.50 S/D:2.00

Vs: Vd: Vm:
 PI: RI: S/D:

Vs: Vd: Vm:
 PI: RI: S/D:

Vs: Vd: Vm:
 PI: RI: S/D:

医生意见

结论: 椎-基底动脉血流速度减慢

李菊蓉

检查日期: 2025-03-13

本报告单仅提供临床参考

Rich 大同瑞慈康复医院
超声诊断图文报告

流水号: 2112081142

超声号: 1810118

姓名: 刘冲

年龄: 43 岁

性别: 男

检查设备: Vivid E95

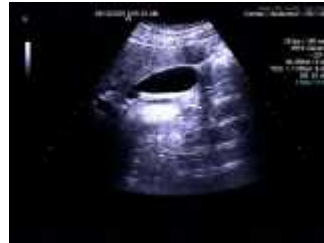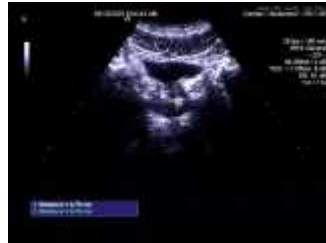体检号: 365105

申请医院: 本院

体检科室: 体检科

检查部位: 全腹彩超

经典图像:



影像所见:

肝脏大小形态正常, 包膜光滑完整, 实质回声致密、增强, 肝内管道系统走行欠清晰, 门静脉及肝内胆管不扩张。
胆囊大小形态正常, 壁不厚、光滑, 囊内透声好, 肝外胆管不扩张。
胰腺大小形态正常, 实质回声均匀, 主胰管不扩张。
脾脏大小形态正常, 实质回声均匀, 脾门静脉不宽。
双肾大小形态正常, 皮髓质分界清晰, 集合系统未见分离, 双侧输尿管未见扩张。
膀胱充盈欠佳。
前列腺大小形态正常, 大小约 3.9*3.2*3.0cm, 实质回声欠均匀, 内探及数个强回声斑, 大者约 0.8*0.8cm。

影像诊断:

1. 轻度脂肪肝
2. 前列腺钙化斑 多发

报告医师: 李菊蓉

检查日期: 2025-03-13

审核医师: 李菊蓉

报告日期: 2025-03-13

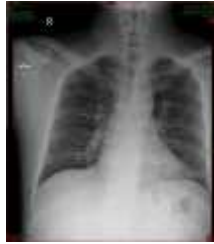

注: 本报告仅供临床医生参考!

地址: 大同市魏都大道 79 号。若有疑问, 请致电: 0352---2830580

姓名: 刘冲 年龄: 43岁 性别: 男 检查设备: 西门子数字X线摄影
体检号: 365105 申请医院: 本院 体检科室: 体检科 检查部位: 胸部正位片

经典图像:



影像所见:

胸廓对称。气管居中，纵隔无移位。双肺野清晰。肺门影未见增大。心脏大小、形态正常。双膈面光滑，肋膈角锐利。

影像诊断:

胸部平片未见异常。

报告医师: 李贵

检查日期: 2025-03-13

审核医师: 李贵

报告日期: 2025-03-13