



2112080792

检 查 结 果

姓名	凌袖永 1
性别	女
年龄	57 岁
联系电话	18635230406
体检日期	2026-05-31

检验报告

甲状腺功能八项

项目名称	检查结果	单位	参考值	提示
甲状腺球蛋白(TG)	34.60	ng/ml	3.5--77	
总甲状腺素(T4)	97.60	nmol/L	50--130	
促甲状腺素(TSH)	3.35	uIU/ml	0.3--4.5	
促甲状腺受体抗体(TRAb)	0.25	IU/l	0--1.5	
甲状腺过氧化物酶抗体	0.10	IU/ml	0--10	
总三碘甲状腺原氨酸(T3)	1.48	nmol/L	0.75--2.10	
游离三碘甲状腺原氨酸(FT3)	3.22	pmol/L	2.0--4.2	
游离甲状腺素(FT4)	15.60	pmol/L	9.0--17.5	

***小结:**

未见异常

操作员：孙钰 检查日期：2026-05-31 检查医生：祁佳佳

尿液分析+尿沉渣

项目名称	检查结果	单位	参考值	提示
白细胞尿	4	个/u1	0--13	
上皮细胞(EC)	1	/HP	0--28	
管型(CAST)	0	个/u1	0--1	
霉菌(尿)	0	/HP	0--0	
结晶	3	/HP	0--10	
透明度(CLA)	清亮			
胆红素(BIL)	-		阴性	
隐血(ERY)	-		阴性	
小圆上皮细胞(SRC)	0	个/u1	0--0	
维生素C	-		阴性	

异常红细胞	0	个/u1	0—3	
红细胞（正常）	2	个/u1	0—6	
鳞状上皮细胞	1	个/u1	0—0	↑
粘液丝	11	个/u1	0—0	↑
颜色(Colour)	淡黄色			
尿葡萄糖(GLU)	-		阴性	
酮体(KET)	-		阴性	
比重(SG)	1.030		1.003—1.030	
酸碱度(PH)	5.0		4.5—8.0	
尿蛋白质(PRO)	-		阴性	
尿胆原(URO)	-		阴性	
亚硝酸盐(NIT)	-		阴性	
红细胞(尿)(RBC)	2	个/u1	0—6	
尿白细胞(LEU)	+-		阴性	

***小结:**

鳞状上皮细胞偏高(1 /HP) 粘液丝偏高(11 /HP) 尿白细胞(LEU) +-

操作员：荆鹏山 检查日期:2026-05-31

检查医生: 祁佳佳

血常规（五分类）

项目名称	检查结果	单位	参考值	提示
白细胞(WBC)	4.95	10 ⁹ /L	3.5—9.5	
淋巴细胞绝对值(LY#)	1.74	10 ⁹ /L	1.1—3.2	
淋巴细胞百分比(LY%)	35.1	%	20—50	
中性粒细胞绝对值(GR#)	2.67	10 ⁹ /L	1.8—6.3	
中性粒细胞百分比(GR%)	54.0	%	40—75	
嗜碱性粒细胞绝对值(BA#)	0.01	10 ⁹ /L	0—0.06	
嗜碱性粒细胞百分比(BA%)	0.2	%	0—1.0	
嗜酸性粒细胞绝对值(E0#)	0.16	10 ⁹ /L	0.02—0.52	
嗜酸性粒细胞百分比(E0%)	3.2	%	0.4—8	

血小板(PLT)	227	10 ⁹ /L	125--350
血小板分布宽度(PDW)	12.8	f1	9.0--17
平均血小板体积(MPV)	10.0	f1	6.0--14.0
血小板压积(PCT)	0.228	%	0.11--0.28
红细胞(RBC)	4.89	10 ¹² /L	3.8--5.1
血红蛋白	145	g/L	115--150
红细胞压积(HCT)	45.0	%	35--45
红细胞平均体积(MCV)	92.0	f1	82--100
平均血红蛋白含量(MCH)	29.7	pg	27--34
平均血红蛋白浓度(MCHC)	322	g/L	316--354
单核细胞绝对值(MO#)	0.37	10 ⁹ /L	0.1--0.6
单核细胞百分比(MO%)	7.5	%	3--10
红细胞分布宽度标准差(RDW-SD)	45.2	f1	35--56
红细胞分布宽度变异系数(RDW-CV)	13.7	%	10.6--16.6
大血小板比率	27.5	%	11--45
大血小板数目	62	10 ⁹ /L	30--90
未成熟粒细胞数目	0.00	10 ⁹ /L	0--0.6
未成熟粒细胞百分比	0.0	%	0--10
有核红细胞数目	0.002	10 ⁹ /L	0--9999
有核红细胞百分比	0.04	/100WBC	0--9999

***小结:**

未见异常

操作员：荆鹏山 检查日期:2026-05-31 检查医生:祁佳佳

糖化血红蛋白

项目名称	检查结果	单位	参考值	提示
糖化血红蛋白	5.5		4.1--6.0	

***小结:**

未见异常

生化 1(特殊级)

项目名称	检查结果	单位	参考值	提示
碳酸氢根(HCO3)	24.10	mmol/L	22--29	
总蛋白(T PROT)	68.6	g/L	65--85	
白蛋白(ALB)	46.50	g/L	40--55	
球蛋白(GLB)	22.10	g/L	15--35	
白蛋白/球蛋白(ALB/GLB)	2.10		1.0--2.5	
碱性磷酸酶(ALP)	101.0	U/L	50--135	
肌酐(CREA)	63.90	umol/L	41--73	
尿酸(UA)	255.00	umol/L	140--340	
钾(K)	4.19	mmol/L	3.5--5.3	
钠(Na)	142.6	mmol/L	137--147	
氯(Cl)	101.9	mmol/L	99--110	
钙(Ca)	2.32	mmol/L	2.11--2.52	
乳酸脱氢酶(LDH)	186.00	U/L	120--250	
淀粉酶(AMY)	111.00	IU/L	35--135	
葡萄糖(GLU)	5.22	mmol/L	3.89--6.1	
总胆红素(TBIL)	16.30	umol/L	0--21	
直接胆红素(DBIL)	4.1	umol/L	0--8.0	
间接胆红素(IBIL)	12.20	umol/L	0--17.39	
丙氨酸氨基转移酶(ALT)	22.00	U/L	7--40	
门冬氨酸氨基转移酶(AST)	23.00	U/L	13--35	
尿素测定(Urea)	4.60	mmol/L	2.6--7.5	
肌酸激酶(CK)	68.00	U/L	40--200	
α -羟丁酸脱氢酶	157.00	U/L	72--182	
C反应蛋白	0.80	mg/dl	0--3	

动脉硬化指数	1.19		1.31--3.19	↓
谷草比谷丙	1.05		0.4--2.5	
总胆固醇(CHOL)	4.98	mmol/L	2.59--5.2	
甘油三脂(TG)	1.20	mmol/L	0.7--1.7	
低密度脂蛋白(LDL)	2.22	mmol/L	0--4.13	
高密度脂蛋白(HDL)	1.87	mmol/L	0.77--1.55	↑

***小结:**

动脉硬化指数偏低(1.19) 高密度脂蛋白(HDL)偏高(1.87 mmol/L)

操作员：孙钰 检查日期:2026-05-31 检查医生:

肿瘤芯片十二项(女)(特殊级)

项目名称	检查结果	单位	参考值	提示
糖类抗原 125 测定 (CA125)	4.24	U/ml	0--35	
糖类抗原 153 测定 (CA153)	7.00	U/ml	0--32.4	
胃泌素释放肽前体 (Pro-GRP)	0.04	ng/ml	0--0.1	
糖类抗原 199 测定 (CA199)	7.30	U/ml	0--35	
人绒毛膜促性腺激素 (ThCG)	4.25	mIU/ml	0--10	
糖类抗原 724 (CA-724)	2.27	U/ml	0--6.9	
胃蛋白酶原 I	37.54	ng/ml	>30	
胃蛋白酶原 II	7.96	ng/ml	0-15	
细胞角蛋白片段 CYK19 片段	1.34	ng/ml	0--3.3	
神经原特异性烯醇化酶 (NSE)	5.04	ng/ml	0--13	
癌胚抗原(CEA)	2.19	ng/ml	0--5	
甲胎蛋白(AFP)	1.04	ng/ml	0--20	

***小结:**

未见异常

操作员：祁佳佳 检查日期:2026-05-31 检查医生:祁佳佳

体检科 12导联心电图报告

凌袖永1

女

57岁

ID:2112080792

申请科室:体检科

体检号:364752

病床号:

HR: 68bpm

P: 101ms

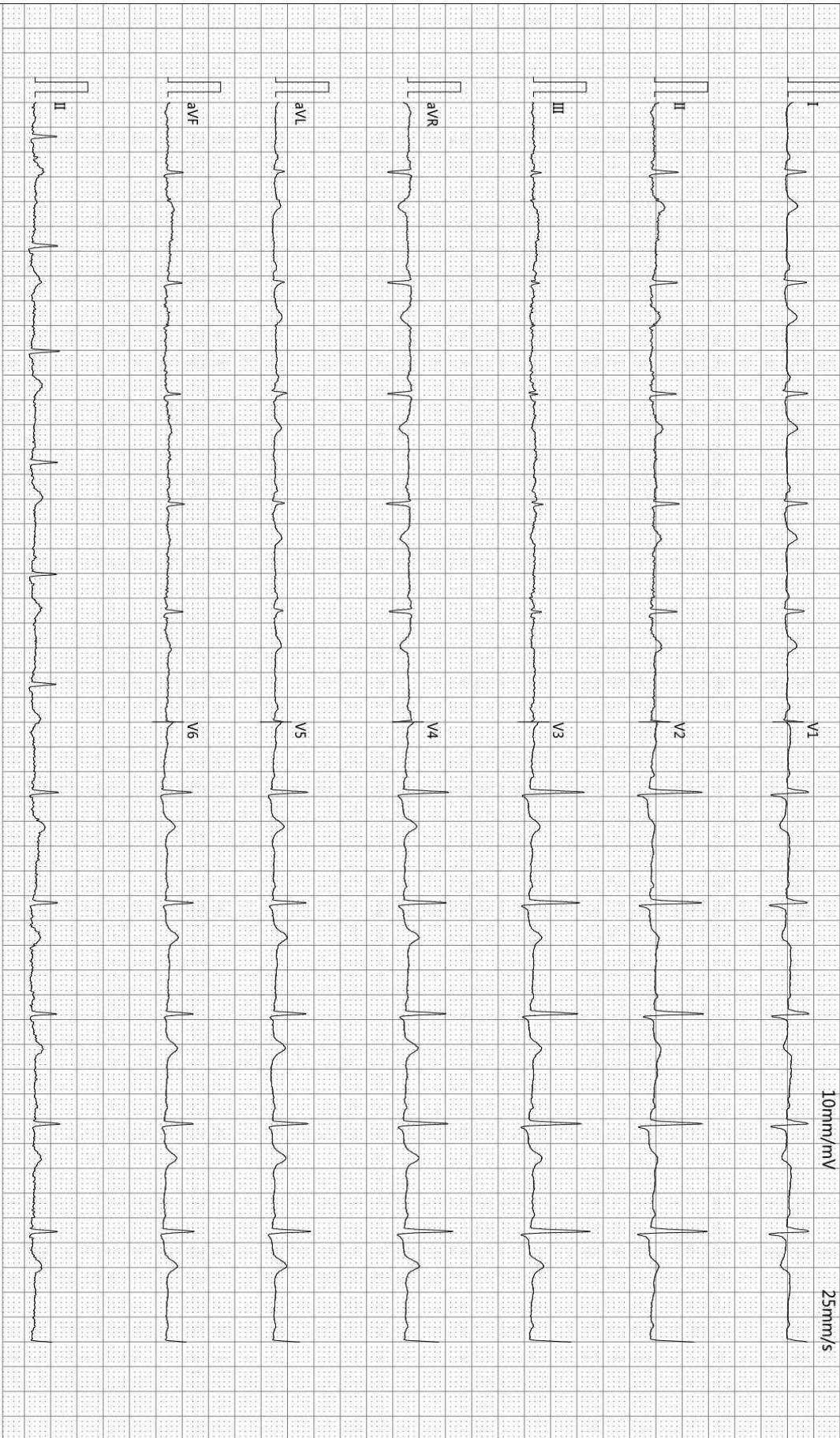
PR: 154ms

QRS: 93ms

QT/QTc:412/438ms

P/QRS/T: -45 / 30/14deg.

RV5/SV1: 0.660/0.329mV



诊断结果:

- 1.窦性心律
- 2.正常心电图

0.00-25Hz AC50

检查:2026-05-31 08:38:59

打印:2026-05-31 08:45:06

报告需医生确认:

SE-1515 V1.40

SEMIP V1.90

仅供临床参考

富春玲

Rich 大同瑞慈康复医院
超声诊断图文报告

流水号: 2112080792

超声号: 2185505

姓名: 凌袖永 1

年龄: 57 岁

性别: 女

检查设备: Vivid E95

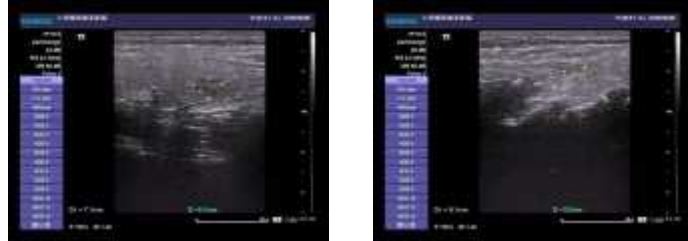体检号: 364752

申请医院: 本院

体检科室: 体检科

检查部位: 甲状腺彩超

经典图像:



影像所见:

甲状腺双侧叶形态正常, 包膜完整, 双侧叶实质内探及数个低回声及囊性结节, 右侧较大者低回声, 大小约 0.7*0.5cm, 左侧较大者囊性回声, 大小约 0.5*0.3cm, 形态规则, 边界清, 余实质回声均匀, CDFI: 未见异常血流信号。

双侧颈部未见明显肿大淋巴结。

影像诊断:

甲状腺双侧叶多发结节 TI-RADS2-3 级定期复查

报告医师: 李菊蓉

检查日期: 2026-05-31

审核医师:

报告日期: 2026-05-31



注: 本报告仅供临床医生参考!

地址: 大同市魏都大道 79 号。若有疑问, 请致电: 0352---2830580

