



2112080768

# 大同瑞慈健康体检

## 报 告 册

体检编号	364728	工号	86
姓名	杨培仁		
性别	男	年龄	56岁
单位	大同市规划和自然资源局		
部门	大同市规划和自然资源局		
联系电话	13363429835		
体检日期	2025-08-25		

尊敬的杨培仁先生您好！

首先，瑞慈健康体检全体员工欢迎您的光临，并对您的信任表示衷心的感谢！

您于 2025-08-25 （体检编号：364728）完成健康检查，本机构的各科医生已根据您的体检项目及结果，汇总成此份健康体检报告，并经总检医生审核。据此提出对您健康状况的综合分析及建议。

瑞慈健康体检倡导“大健康、大康复”，提出“健康是第一财富（Rich）”的人文理念。希望您仔细阅读并妥善地保管此份健康体检报告，并认真关注报告中的提示与建议，若您对报告内容有任何疑问，可直接与瑞慈健康体检客服部联系，进一步咨询。

健康体检咨询电话： 0352-2824444

客户服务咨询电话： 0352-2830597

400-6112995

瑞慈健康体检报告由下列内容组成：

第一部分：主检报告

第二部分：分科分项结果

第三部分：检验报告

第四部分：附表

## 主检报告

### 检查综述

- 【腰椎 MRI】** 1. 腰 1-2、2-3、3-4、4-5、腰 5-骶 1 椎间盘膨出伴突出（中央型） 2. 腰 2、3 椎体许莫氏结节形成 3. 腰 1、2、3 椎体终板炎 I 型 4. 腰 2、3 椎椎体向后滑脱 I 度 5. 腰椎椎体骨质增生，腰部皮下脂肪层水肿 6. 右肾异常信号，建议：肾脏检查
- 【左膝关节核磁平扫】** 左侧膝关节退行性骨关节炎： 1. 关节间隙狭窄，透明软骨变薄，部分消失 2. 髌上囊及关节腔积液 3. 髌下脂肪垫，髌骨、股骨下端、胫骨平台骨髓水肿 4. 内侧半月板后角、外侧半月板前后角退行性变 II 度 5. 前交叉韧带未见明确显影，考虑：陈旧性断裂 6. 膝关节骨质增生，关节周围软组织水肿
- 【左踝关节核磁平扫】** 左侧踝关节： 1. 关节腔少量积液 2. 胫骨及腓骨下段、距骨骨髓水肿，腓骨下段骨折不排除，建议 CT 检查 3. 关节周围软组织水肿

### 医生建议

**【右肾异常信号】：**

- (1) 建议泌尿外科诊断治疗。

**【腰部皮下脂肪层水肿】：**

- (1) 建议进一步复查。

**【椎体向后滑脱 I 度】：**

- (1) 建议脊柱外科诊断治疗。

**【许莫氏结节】：**

(1) 由于椎体的软骨板破裂，髓核可经裂隙突入椎体内，造成椎体内出现半圆形缺损阴影，称为许莫氏结节。如果不合并向椎体后缘突出，临床可无神经根受压体征。手术减压是本病重要的治疗手段，建议骨科结合临床诊治。

**【腰椎椎体骨质增生】：**

- (1) 建议骨科诊断治疗

**【椎间盘膨出伴突出】：**

(1) 椎间盘膨出指的是由于退行性变或者外伤导致间盘中央的髓核细胞组织突破内层纤维环，而未突破外层纤维环的状态。属于椎间盘突出症当中较轻的一种，临床症状较轻，可采取保守治疗，并可取得良好的疗效。建议骨科咨询及诊治。

(2) 椎间盘突出症指椎间盘的纤维环破裂，髓核组织从破裂处突出（脱出）于后方或者椎管内，导致相邻脊神经根遭受刺激，从而产生颈部、腰部疼痛或下肢麻木疼痛一系列症状。临床上可分为膨隆型、突出型、脱垂游离型等。建议骨科诊治。

**【椎体终板炎】：**

- (1) 即椎体终板软骨炎，多由陈旧性损伤、无菌性炎症、长期服用激素、老年性劳损等原因引起。
- (2) 建议脊柱外科诊治。

**【腰 5-骶 1 椎间盘膨出】：**

- (1) 建议打开诊断治疗

【左侧膝关节退行性骨关节炎】：

(1) 建议骨科诊断治疗。

【髌上囊及关节腔积液】：

(1) 建议骨科诊断治疗。

【内侧半月板后角、外侧半月板前后角退行性变Ⅱ度】：

(1) 建议骨科诊断治疗。

【关节间隙狭窄，透明软骨变薄，部分消失】：

(1) 建议骨科诊断治疗

【膝关节骨质增生】：

(1) 建议骨科诊断治疗。

【关节腔少量积液】：

(1) 建议骨科诊断治疗

【关节周围软组织水肿】：

(1) 建议骨科诊断治疗

【胫骨及腓骨下段、距骨骨髓水肿，腓骨下段骨折不除外】：

(1) 建议 CT 检查。

【髌下脂肪垫，髌骨、股骨下端、胫骨平台骨髓水肿】：

(1) 建议骨科诊断治疗。

【前交叉韧带未见明确显影，考虑：陈旧性断裂】：

(1) 建议骨科进一步复查。

汇总医生： 丁昊炜

主检日期： 2025-08-27

主检医生：

分科结果

## 检验报告

ID号: 2112080768

影像号: MR20250825063

姓名: 杨培仁

年龄: 56岁

性别: 男

检查设备: 西门子 1.5T 磁共振

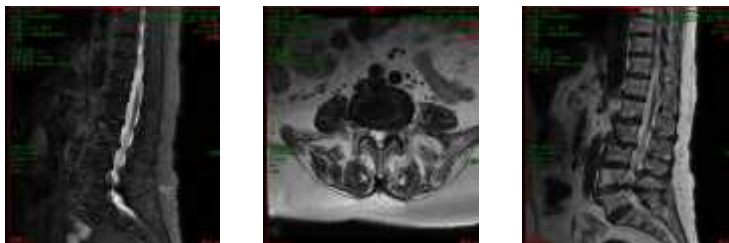
体检号: 364728

申请医院: 本院

体检科室: 体检科

检查部位: 腰椎 MRI

## 经典图像:



## 影像所见:

腰 2、3 椎椎体向后轻度移位，生理曲度存在。诸椎体边缘变尖。腰 2、3 椎体见局限性凹陷，与同层面椎间盘信号一致。腰 1、2、3 椎体边缘见条片状长 T1 长 T2 信号，T2 抑脂像呈高信号。腰 1-骶 1 椎间盘脱水变性，于 T2WI 像信号减低，腰 1-2、2-3、3-4、4-5、腰 5-骶 1 椎间盘膨出伴向后突出，双侧椎间孔狭窄，硬膜囊及双侧神经根受压。脊髓圆锥位置、形态、信号无异常。腰部皮下脂肪层见条片状长 T1 长 T2 信号，T2 抑脂像呈高信号。右肾见一直径约 1.2cm 长 T2 信号。

## 影像诊断:

1. 腰 1-2、2-3、3-4、4-5、腰 5-骶 1 椎间盘膨出伴突出（中央型）
2. 腰 2、3 椎体许莫氏结节形成
3. 腰 1、2、3 椎体终板炎 I 型
4. 腰 2、3 椎椎体向后滑脱 I 度
5. 腰椎椎体骨质增生，腰部皮下脂肪层水肿
6. 右肾异常信号，建议：肾脏检查

报告医师: 陈江莲

检查日期: 2025-08-25

审核医师: 陈江莲

报告日期: 2025-08-25

ID号: 2112080768

影像号: MR20250825064

姓名: 杨培仁

年龄: 56岁

性别: 男

检查设备: 西门子 1.5T 磁共振

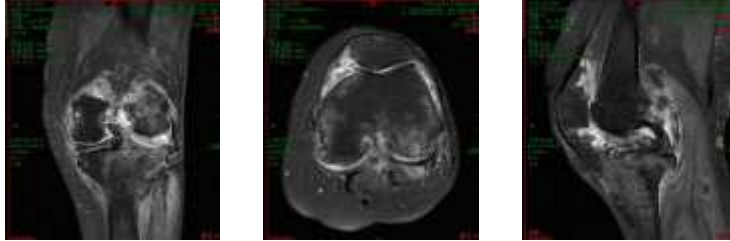
体检号: 364728

申请医院: 本院

体检科室: 体检科

检查部位: 左膝关节核磁平扫

## 经典图像:



## 影像所见:

左膝关节间隙狭窄, 透明软骨变薄, 部分消失。内侧半月板后角、外侧半月板前后角见条片状高信号, 未达关节面。前交叉韧带未见明确显影, 内外侧副韧带及后交叉韧带未见异常, 髌上囊及关节腔内见长 T1 信号, T2、PD 抑脂像呈高信号, 髌下脂肪垫, 髌骨、股骨下端、胫骨平台见斑片状长 T1 信号, T2、PD 抑脂像呈高信号。髌骨上下极及股骨胫骨关节边缘见骨刺样增生。关节周围软组织见长 T1 信号, T2、PD 抑脂像呈高信号。

## 影像诊断:

左侧膝关节退行性骨关节炎:

1. 关节间隙狭窄, 透明软骨变薄, 部分消失
2. 髌上囊及关节腔积液
3. 髌下脂肪垫, 髌骨、股骨下端、胫骨平台骨髓水肿
4. 内侧半月板后角、外侧半月板前后角退行性变 II 度
5. 前交叉韧带未见明确显影, 考虑: 陈旧性断裂
6. 膝关节骨质增生, 关节周围软组织水肿

报告医师: 陈江莲

检查日期: 2025-08-25

审核医师: 陈江莲

报告日期: 2025-08-25

ID号: 2112080768

影像号: MR20250825065

姓名: 杨培仁

年龄: 56岁

性别: 男

检查设备: 西门子 1.5T 磁共振

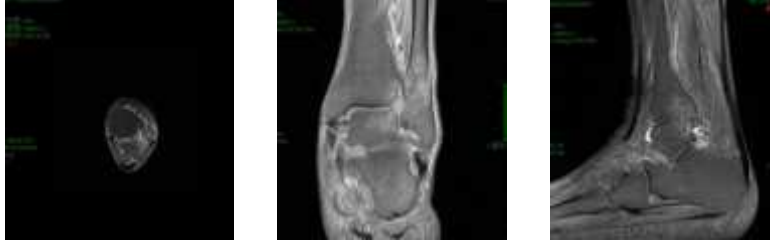体检号: 364728

申请医院: 本院

体检科室: 体检科

检查部位: 左踝关节核磁平扫

## 经典图像:



## 影像所见:

左侧踝距关节及距下关节腔内见长 T1 信号, T2、PD 抑脂像呈高信号, 胫骨及腓骨下段、距骨见斑片状同样信号。跟距关节、踝距关节间隙存在, 关节面光滑。距腓前、后韧带、跟腓韧带、跟腱、其他小韧带未见异常。关节周围软组织内见条片状长 T1 信号, T2、PD 抑脂像呈高信号。

## 影像诊断:

左侧踝关节:

1. 关节腔少量积液
2. 胫骨及腓骨下段、距骨骨髓水肿, 腓骨下段骨折不排除, 建议 CT 检查
3. 关节周围软组织水肿

报告医师: 陈江莲

检查日期: 2025-08-25

审核医师: 陈江莲

报告日期: 2025-08-25