



2112080690

大同瑞慈健康体检

报 告 册

体检编号	364650	工号	8
姓名	魏永兴		
性别	男	年龄	45岁
单位	大同市规划和自然资源局		
部门	大同市规划和自然资源局		
联系电话	13994302366		
体检日期	2023-11-20		

尊敬的魏永兴先生您好！

首先，瑞慈健康体检全体员工欢迎您的光临，并对您的信任表示衷心的感谢！

您于 2023-11-20 （体检编号：364650）完成健康检查，本机构的各科医生已根据您的体检项目及结果，汇总成此份健康体检报告，并经总检医生审核。据此提出对您健康状况的综合分析及建议。

瑞慈健康体检倡导“大健康、大康复”，提出“健康是第一财富（Rich）”的人文理念。希望您仔细阅读并妥善地保管此份健康体检报告，并认真关注报告中的提示与建议，若您对报告内容有任何疑问，可直接与瑞慈健康体检客服部联系，进一步咨询。

健康体检咨询电话：**0352-2824444**

客户服务咨询电话：**0352-2830597**
400-6112995

瑞慈健康体检报告由下列内容组成：

第一部分：主检报告

第二部分：分科分项结果

第三部分：检验报告

第四部分：附表

主检报告

检查综述

- 1、【颈椎MRI】 1、颈4-5、5-6椎间盘突出（中央型） 2、颈4-颈7椎体骨质增生
- 2、【甲状腺彩超】 1. 甲状腺左侧叶结节 TI-RADS 2级 2. 甲状腺右侧叶结节 TI-RADS 3级
- 3、【颈部血管彩超】 1. 左侧颈总动脉膨大处斑块形成 2. 右侧颈总动脉内中膜增厚

医生建议

【椎间盘突出（中央型）】：

(1) 椎间盘突出症指椎间盘的纤维环破裂，髓核组织从破裂处突出（脱出）于后方或者椎管内，导致相邻脊神经根遭受刺激，从而产生颈部、腰部疼痛或下肢麻木疼痛一系列症状。临床上可分为膨隆型、突出型、脱垂游离型等。建议骨科诊治。

【椎体骨质增生】：

(1) 椎体骨质增生是老年人常见的骨关节病变，注意病变部位的骨关节适度运动，必要时请到骨科门诊进一步诊治咨询。

【甲状腺左侧叶结节】：

- (1) 甲状腺结节是一种常见的甲状腺疾病，很多甲状腺疾病可表现为结节，如可由甲状腺退行性变、炎症、自身免疫性及新生物等多种病变所致。甲状腺结节在各个年龄段的男女人群中均可见到，但中年女性中较多。
- (2) 甲状腺结节分良性和恶性两大类，良性的占绝大多数，恶性者不足1%，判断甲状腺结节的良恶主要依靠病史、体格检查、放射性核素扫描、穿刺细胞学检查。
- (3) 建议往外科就诊，进一步检查，明确诊断，结合临床诊治并定期复查。

【甲状腺右侧叶结节】：

- (1) 甲状腺结节是一种常见的甲状腺疾病，很多甲状腺疾病可表现为结节，如可由甲状腺退行性变、炎症、自身免疫性及新生物等多种病变所致。甲状腺结节在各个年龄段的男女人群中均可见到，但中年女性中较多。
- (2) 甲状腺结节分良性和恶性两大类，良性的占绝大多数，恶性者不足1%，判断甲状腺结节的良恶主要依靠病史、体格检查、放射性核素扫描、穿刺细胞学检查。
- (3) 建议往外科就诊，进一步检查，明确诊断，结合临床诊治并定期复查。

【右侧颈总动脉内中膜增厚】：

- (1) 颈动脉内中膜增厚是一个超声诊断，它属于血管性疾病（动脉硬化）的早期表现，提示长期发展下去动脉硬化会形成斑块和狭窄闭塞病变。
- (2) 建议改变饮食结构，适量增加运动量，减缓动脉硬化发展的速度。如果有血脂高、胆固醇高、高血压、高血糖，就要进行相应的控制和预防，通过药物的干预，避免从内中膜增厚发展成斑块，进一步形成血管狭窄和闭塞的病变。

【左侧颈总动脉膨大处斑块形成】：

- (1) 建议心血管内科诊断治疗。

汇总医生： 樊兴国

主检日期： 2023-11-21

主检医生：

分科结果

检验报告

MRI 诊断图文报告

流水号: 2112080690

影像号: MR20231120005

姓名: 魏永兴

年龄: 45 岁

性别: 男

检查设备: 西门子 1.5T 磁共振

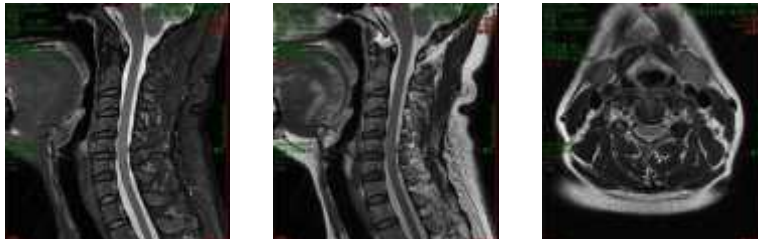体检号: 364650

申请医院: 本院

体检科室: 体检科

检查部位: 颈椎 MRI

经典图像:



影像所见:

颈椎椎体序列正常, 生理曲度存在。颈 4-颈 7 椎体边缘变尖。各椎间盘脱水变性, 于 T2WI 像信号减低, 颈 4-5、5-6 椎间盘向后突出, 双侧椎间孔无狭窄, 硬膜囊受压。脊髓内未见异常信号。

影像诊断:

- 1、颈 4-5、5-6 椎间盘突出 (中央型)
- 2、颈 4-颈 7 椎体骨质增生

报告医师: 李贵 1

检查日期: 2023-11-20

审核医师: 叶道斌

报告日期: 2023-11-20

超声诊断图文报告

流水号: 2112080690

影像号: 1454527

姓名: 魏永兴

年龄: 45 岁

性别: 男

检查设备: Vivid E95

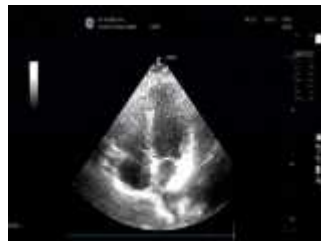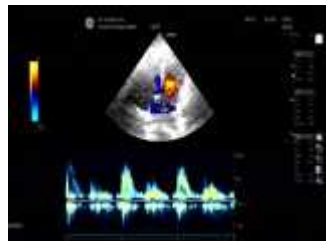
体检号: 364650

申请医院: 本院

体检科室: 体检科

检查部位: 心脏彩超

经典图像:



影像所见:

超声测量 (单位: mm)

升主动脉内径 25 (32±3mm)

左房内径 30 (35mm)

室间隔 10 (8-11mm)

左室内径 46 (47±4mm)

左室后壁 10 (8-11mm)

EF66% (50-80%)

右室内径 25 (36±4mm)

右房内径 28 (36±4mm)

FS36% (28-41%)

主肺动脉内径 20 (23±3mm)

升主动脉内径正常, 心脏各腔室大小正常, 室间隔厚度正常, 左室壁未见明显节段性运动异常, 各瓣膜及启闭功能未见明显异常, 舒张期二尖瓣口血流频谱 E/A>1, 心包腔未见积液。

影像诊断:

心脏结构及功能未见明显异常

报告医师: 陈玉荣

检查日期: 2023-11-20

审核医师: 陈玉荣

报告日期: 2023-11-20

超声诊断图文报告

流水号: 2112080690

影像号: 1454572

姓名: 魏永兴

年龄: 45 岁

性别: 男

检查设备: Vivid E95

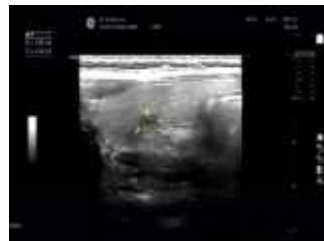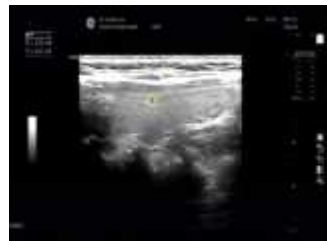体检号: 364650

申请医院: 本院

体检科室: 体检科

检查部位: 甲状腺彩超

经典图像:



影像所见:

甲状腺双侧叶形态正常, 包膜完整, 实质回声欠均匀, 左侧叶探及囊性结节, 大小约 0.2*0.2cm, 边界清, 形态规则, 右侧叶探及低回声结节, 大小约 0.7*0.4cm, 边界清, CDFI: 未见明显血流信号。
双侧颈部未见明显肿大淋巴结。

影像诊断:

1. 甲状腺左侧叶结节 TI-RADS 2 级
2. 甲状腺右侧叶结节 TI-RADS 3 级

报告医师: 李霞

检查日期: 2023-11-20

审核医师: 陈玉荣

报告日期: 2023-11-20

超声诊断图文报告

流水号: 2112080690

影像号: 1454578

姓名: 魏永兴

年龄: 45 岁

性别: 男

检查设备: Vivid E95

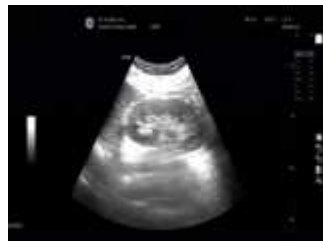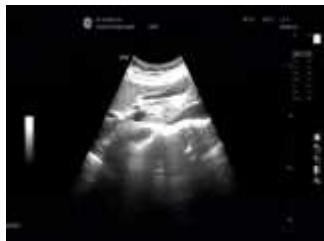体检号: 364650

申请医院: 本院

体检科室: 体检科

检查部位: 腹部彩超

经典图像:



影像所见:

肝脏大小形态正常, 包膜光滑完整, 实质回声均匀, 肝内管道系统走行清晰, 门静脉及肝内胆管不扩张。
胆囊大小形态正常, 壁不厚、光滑, 囊内透声好, 肝外胆管不扩张。
胰腺大小形态正常, 实质回声均匀, 主胰管不扩张。
脾脏大小形态正常, 实质回声均匀, 脾门静脉不宽。
双肾大小形态正常, 皮髓质分界清晰, 集合系统未见分离, 双侧输尿管未见扩张。

影像诊断:

肝、胆、脾、胰、双肾未见明显异常

报告医师: 陈玉荣

检查日期: 2023-11-20

审核医师: 陈玉荣

报告日期: 2023-11-20

超声诊断图文报告

流水号: 2112080690

影像号: 1454581

姓名: 魏永兴

年龄: 45 岁

性别: 男

检查设备: Vivid E95

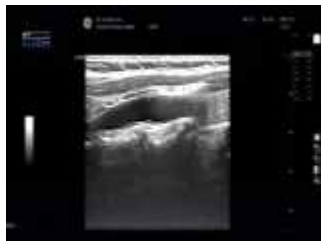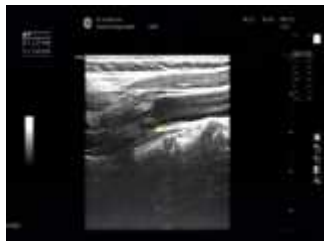体检号: 364650

申请医院: 本院

体检科室: 体检科

检查部位: 颈部血管彩超

经典图像:



影像所见:

左侧颈总动脉膨大处后壁探及混合回声斑, 大小约 7.4*1.4mm, 右侧颈总动脉前、后壁内中膜均增厚, 最厚处约 1.2mm, 右锁骨下动脉起始处、双侧颈内、颈外动脉起始段内中膜不增厚, 内壁欠光滑, 管壁未见明确强回声斑。

CDFI: 血流充盈好。PW: 频谱形态正常。

双侧椎动脉走行正常, 椎动脉内径正常, 管壁不厚, 管腔内为无回声, CDFI: 血流充盈好。PW: 频谱正常。

影像诊断:

1. 左侧颈总动脉膨大处斑块形成
2. 右侧颈总动脉内中膜增厚

报告医师: 李霞

检查日期: 2023-11-20

审核医师: 陈玉荣

报告日期: 2023-11-20