



2112080684

大同瑞慈健康体检

报 告 册

体检编号	364644	工号	2
姓名	刘明君		
性别	男	年龄	60岁
单位	大同市规划和自然资源局		
部门	大同市规划和自然资源局		
联系电话	15703520521		
体检日期	2024-09-09		

尊敬的刘明君先生您好！

首先，瑞慈健康体检全体员工欢迎您的光临，并对您的信任表示衷心的感谢！

您于 2024-09-09 （体检编号：364644）完成健康检查，本机构的各科医生已根据您的体检项目及结果，汇总成此份健康体检报告，并经总检医生审核。据此提出对您健康状况的综合分析及建议。

瑞慈健康体检倡导“大健康、大康复”，提出“健康是第一财富（Rich）”的人文理念。希望您仔细阅读并妥善地保管此份健康体检报告，并认真关注报告中的提示与建议，若您对报告内容有任何疑问，可直接与瑞慈健康体检客服部联系，进一步咨询。

健康体检咨询电话：**0352-2824444**

客户服务咨询电话：**0352-2830597**

400-6112995

瑞慈健康体检报告由下列内容组成：

第一部分：主检报告

第二部分：分科分项结果

第三部分：检验报告

第四部分：附表

主检报告

检查综述

- 【血常规（五分类）】 红细胞(RBC)偏高($6.13 \times 10^{12}/L$) 血红蛋白偏高(183 g/L) 红细胞压积(HCT)偏高(56.1 %)
- 【肿瘤标志物六项（男芯）】 糖类抗原 724 (CA-724) 偏高(8.31 U/ml)
- 【生化全项 1】 葡萄糖(GLU)偏高(9.34 mmol/L) 总胆红素(TBIL)偏高(35.40 $\mu\text{mol}/L$) 直接胆红素(DBIL)偏高(10.0 $\mu\text{mol}/L$) 间接胆红素(IBIL)偏高(25.40 $\mu\text{mol}/L$) 甘油三脂(TG)偏高(1.74 mmol/L)
- 【尿液分析+尿沉渣】 维生素 C+- 正常红细胞偏高(7 个/ μl) 尿葡萄糖(GLU)3+ 红细胞(尿)(RBC)偏高(7 个/ μl)
- 【心电图】 1. 窦性心律 2. 心电轴右偏 3. 顺钟向转位 4. r 波递增不良
- 【颈部血管彩超】 双侧颈总动脉膨大处斑块形成
- 【全腹彩超】 1. 肝囊肿（多发） 2. 脂肪肝（轻-中度） 3. 前列腺增生伴钙化

医生建议

【红细胞压积(HCT)偏高】：

- 供内科结合临床参考。
- 如果明显升高，复查血常规。

【血红蛋白偏高】：

- 由于各种原因引起血液中的红细胞和血红蛋白绝对值增多，多见于机体循环及组织缺氧，血液中促红细胞生成素水平升高，骨髓加速释放细胞有关。
- 某些原因使血浆中的水分丢失，血液浓缩，使红细胞和血红蛋白相对增多，如连续剧烈呕吐，大面积烧伤，大量出汗等。
- 如轻度升高，不需要治疗。如明显升高，建议到血液科咨询。

【红细胞(RBC)偏高】：

- 红细胞异常，但仅凭一次检查结果不一定有临床意义，请您复查血常规。
- 如果明显升高，复查血常规。

【糖类抗原 724 (CA-724) 偏高】：

- 建议消化内科结合临床诊治。

【间接胆红素(IBIL)偏高】：

- 间接胆红素 (IBIL) 是未被肝细胞摄取、未与葡萄糖结合的胆红素为结合胆红素，也就是间接胆红素。
- 间接胆红素升高，是因为血液中的红细胞被大量破坏，大量的间接胆红素被释放入血，同时血液中的间接胆红素含量远远超出了肝细胞对胆红素的摄取、代谢和排泄能力。
- 因此间接胆红素升高，往往提示溶血性黄疸，最有可能就是溶血性贫血，或者是由于输血血型不合及其他恶性疾病导致的溶血。

(4)总胆红素、间接胆红素、直接胆红素这三项是反映胆红素代谢的指标，而胆红素长期以来是作为溶血及肝胆疾病的重要异常指标。胆红素检查主要用于黄疸检查，反映肝脏疾病和胆道梗阻，如肝细胞发生炎症坏死等损害时会引起黄疸，胆道疾病及溶血性疾病也可引起黄疸。

(5)总胆红素、间接胆红素、直接胆红素均升高：见于肝细胞性黄疸，如急慢性肝炎、肝硬化、肝坏死等。

(6)总胆红素及间接胆红素升高：见于溶血性黄疸，如溶血性贫血，溶血性输血反应，新生儿溶血病。

(7)总胆红素及直接胆红素升高：见于梗阻性黄疸，如胆石症、胆管炎、肝癌胰头癌等，其升高程度与病情呈正相关，且癌性梗阻高于良性梗阻。

(8)总之，看肝功能化验单，要结合病情、病史、查体和其它相关的化验单、影像检查，排除生理性升高的因素（如有无感冒、酗酒、过于劳累、熬夜等情况），全面综合考虑。

【直接胆红素(DBIL)偏高】：

(1)直接胆红素（DBIL）是被肝细胞摄取后，与葡萄糖醛酸结合形成的结合胆红素，即直接胆红素。

(2)直接胆红素升高，主要见于胆道梗阻、胆汁淤积等，导致肝脏合成的直接胆红素无法经胆道排泄，反而逆流入血，而肝细胞对胆红素的摄取、代谢和排泄能力又属正常，此时就容易出现直接胆红素明显升高。

(3)因此，直接胆红素升高往往见于梗阻性黄疸，还可见于胰头癌等，常见的临床症状有发热、恶心、呕吐、腹胀等消化系统症状。

(4)总胆红素、间接胆红素、直接胆红素这三项是反映胆红素代谢的指标，而胆红素长期以来是作为溶血及肝胆疾病的重要异常指标。胆红素检查主要用于黄疸检查，反映肝脏疾病和胆道梗阻，如肝细胞发生炎症坏死等损害时会引起黄疸，胆道疾病及溶血性疾病也可引起黄疸。

(5)总胆红素、间接胆红素、直接胆红素都升高：见于肝细胞性黄疸，如急慢性肝炎、肝硬化、肝坏死等。

(6)总胆红素及间接胆红素升高：见于溶血性黄疸，如溶血性贫血，溶血性输血反应，新生儿溶血病。

(7)总胆红素及直接胆红素升高：见于梗阻性黄疸，如胆石症、胆管癌肝癌胰头癌等，其升高程度与病情呈正相关，且癌性梗阻高于良性梗阻。

(8)总之，看肝功能化验单，要结合病情、病史、查体和其它相关的化验单、影像检查，排除生理性升高的因素（如有无感冒、酗酒、过于劳累、熬夜等情况），全面综合考虑。

【葡萄糖(GLU)偏高】：

(1)正常情况下，人体中糖的分解和合成代谢处于动态平衡，保持相对恒定。血清葡萄糖是指血液中的葡萄糖浓度，是诊断糖尿病最重要检查项目之一。

(2)空腹血糖偏高可分为生理性偏高（如餐后、高糖饮食、剧烈运动、情绪激动等均可引起一过性增高，经过休息后血糖值可以恢复正常）和病理性增高（如糖尿病、甲状腺功能亢进、库欣综合征等）。

(3)空腹血糖生理性增高经过调整饮食结构、避免剧烈活动、控制情绪等方式后可自行缓解，血糖值可以恢复正常。

(4)排除生理性增高因素经复查仍然增高者属于病理性增高，应及时到内分泌科复诊，明确血糖偏高的原因及所患疾病的种类。

(5)如果是首次检查发现血糖偏高，应及时到医院内分泌科进行详细的检查及正规的治疗。

(6)已确诊的糖尿病患者，如血糖仍较高则说明血糖控制不佳，应及时到医院内分泌科诊治，修正以往的治疗方案及改变一些不良的生活习惯。

(7)糖尿病的治疗强调早期治疗、长期治疗、综合治疗和措施个体化，综合防治包括糖尿病教育、饮食治疗、体育锻炼、药物治疗和血糖监测五个方面。

【甘油三脂(TG)偏高】：

(1)甘油三酯是甘油和脂肪酸所构成的有机化合物，甘油三酯测定是脂类代谢的重要指标之一。

(2)甘油三酯增高与冠心病的发生有着重要的相关性，随年龄增大而有上升的趋势，其增高最常见于高脂和过量糖类饮食、肥胖等。

(3)甘油三酯主要功能是为机体提供能量，其正常值在 0.7-1.7mmol/L 之间，1.7-2.29mmol/L 为边缘增高，提示应该注意饮食和运动了。

(4)甘油三酯大于 2.3mmol/L，就称为高甘油三酯血症。甘油三酯增高虽然不会直接导致血管斑块的形成，但也会间接引起心脑血管疾病风险增加，同时，当甘油三酯大于 5.6mmol/L 时，还会增加急性胰腺炎的风险，所以降低甘油三酯的基础主要是控制饮食，饮食控制不佳可以选择药物治疗。

(5)生活方式的干预是控制甘油三酯水平升高的基础，包括减重，增加运动量，限制酒精摄入以及避免食用果糖和高碳水化合物食物。多食蔬菜水果，定期复查。

(6)明显增高者在医师的指导下使用降脂药物治疗，首选他汀和贝特类药物。

【总胆红素(TBIL)偏高】：

- (1)总胆红素(TBIL)能准确反映黄疸的程度。人体的红细胞有一定的寿命，大约是120天。
- (2)当红细胞被破坏死亡后，其中的血红蛋白会被我们人体的肝、脾、骨髓内单核吞噬细胞吞噬破坏分解，在组织酶的作用下，成为血红素和球蛋白，而血红素再进一步被催化还原成胆红素，80-85%的胆红素来源于此，另外还有20%的胆红素来源于血红蛋白以外的肌红蛋白等在肝脏中产生。
- (3)未被肝细胞摄取且未与葡萄糖结合的胆红素称之为非结合胆红素，即间接胆红素(IBIL)。间接胆红素被运载到肝脏，被肝细胞摄取，与葡萄糖醛酸结合，则形成结合胆红素(DBIL)，即直接胆红素。在这个过程中有一部分会吸收入血，但其水平会维持动态平衡。
- (4)总胆红素、间接胆红素、直接胆红素这三项是反映胆红素代谢的指标，而胆红素长期以来是作为溶血及肝胆疾病的重要异常指标。胆红素检查主要用于黄疸检查，反映肝脏疾病和胆道梗阻，如肝细胞发生炎症坏死等损害时会引起黄疸，胆道疾病及溶血性疾病也可引起黄疸。
- (5)大多健康体检中发现的胆红素轻度升高并不能反映肝脏有损伤，如果直接胆红素升高的程度不高，一般可能是生理性的原因引起的，如感冒、酗酒、过于劳累、熬夜等情况，只要注意休息、戒酒，过段时间复查肝功能，一般会自行恢复。
- (6)生活方面，多吃新鲜果蔬以补充人体所需的维生素，提高人体免疫力，多吃富含蛋白质的食物，如牛肉、鱼、蛋奶，这些都有助于修复受损的肝细胞，促进肝细胞的再生。如果胆红素升高很多，则需要完善相关检查，往消化内科诊断治疗。

【红细胞(尿)(RBC)偏高】：

- (1)建议泌尿外科复查，结合临床参考。

【尿葡萄糖(GLU)3+】：

- (1)结合血糖、肾功能、肝功能结果分析，如有糖尿病者，提示血糖控制不理想，建议积极治疗原发病。常见于糖尿病，肾性糖尿，肝功能不全，甲亢等，请往内分泌科结合临床进一步检查、治疗。
- (2)在个别情况下，如果肾糖阈是降低的，也会出现尿葡萄糖阳性，但此时血糖是正常的。

【维生素C+-】：

- (1)尿液中维生素C阳性，一般提示饮食中摄入维生素C含量较高的食物，引起尿液中维生素C呈阳性反应。建议定期复查尿常规。

【心电图右偏】：

- (1)生理情况下可见于瘦长体型者。病理情况下可见于各种原因引起的右室肥厚、右束支、左后分支传导阻滞、肺气肿。
- (2)无症状者无需特殊治疗，可定期复查心电图。有症状(心悸、心慌、胸闷)者，请往心内科结合临床治疗。定期复查。

【R波递增不良】：

- (1)无明显临床症状时，考虑为先天变异，建议定期复查心电图。如伴有明显胸闷、胸痛等临床症状，多考虑急性心肌梗死，建议急查心功酶学检查，速往心血管内科结合临床治疗。

【顺钟向转位】：

- (1)建议心血管内科复查。

【双侧颈总动脉膨大处斑块形成】：

- (1)颈动脉斑块是动脉硬化后，血管里面的垃圾沉淀在血管壁形成。斑块又分为硬斑和软斑两种。硬斑比较稳定，不容易脱落，软斑不稳定，容易破裂脱落，从而形成血管栓塞。
- (2)建议：1.减低胆固醇水平。2.减低高血糖、高血压等高危因素，将血压、血糖控制在理想水平。3.积极进行生活干预，控制饮食，改善饮食结构，适量增加运动，戒烟限酒。4.必要时药物治疗。

【肝囊肿】：

- (1)肝囊肿，通俗说就是肝脏中的水泡。绝大多数的肝囊肿都是先天性的，即因先天发育的某些异常导致了肝囊肿形成。
- (2)肝囊肿病因大多数系肝内小胆管发育障碍所致,单发性肝囊肿的发生是由于异位胆管造成。肝囊肿生长缓慢,所以可能长期或终生无症状，其临床表现也随囊肿位置、大小、数目以及有无压迫邻近器官和有无并发症而异。
- (3)肝囊肿是一种较常见的肝脏良性疾病，一般没有什么症状，也不会影响肝功。5CM以下的肝囊肿一般不需要特殊治疗。当囊肿长大到一定程度，可能会压迫胃肠道而引起症状，如上腹不适饱胀；也有因囊肿继发细菌感染而有腹痛、发热的。
- (4)肝囊肿首次发现，建议作MRI或CT检查，除外肝内其它占位性病变。
- (5)过大的肝囊肿，对肝脏本身或周围的器官有压迫症状的，或有炎症的，往外科治疗。
- (6)已确诊为肝囊肿，动态观察，定期B超检查进行对照，监测囊肿大小。
- (7)解除顾虑和紧张情绪，保持良好心态，切忌大怒。
- (8)多食新鲜蔬菜和水果，保持大便通畅，防止便秘；保证营养，宜食清淡富含蛋白质的食物为主；限制饮酒。
- (9)不宜剧烈运动，防止过度用力，以免增加腹腔压力。
- (10)如有症状请及时就诊。

【脂肪肝】：

- (1)脂肪肝是指肝脏被脂肪浸润，为一种多病因引起的获得性疾病。
- (2)脂肪肝是以肝细胞脂肪变性和脂肪蓄积为病理特征，最常见易患因素有超重或肥胖、进食油腻食物、高脂血症（尤其甘油三酯升高）、营养失调（营养过量或不足）、饮酒、高脂血症、少运动、糖耐量异常、减肥造成体重急剧下降、营养不良、中毒和药物等。
- (3)当肝内脂类（主要为甘油三酯）含量超过肝重的5%时为脂肪肝。脂肪肝是一个常见的临床现象，不是一个独立性的疾病。
- (4)值得注意的是，过多的脂肪在肝组织、肝细胞内浸润，引起肝细胞肿大，严重可致肝硬化。脂肪肝是可逆性的，合理饮食、运动及治疗后可恢复。
- (5)合理控制饮食，控制总摄入量，低盐、低脂和低糖类饮食，少吃动物内脏，多吃蔬菜水果；
- (6)控制危险因素，如控制体重、改善胰岛素抵抗、调整血脂紊乱，戒酒、戒烟，坚持长期有氧运动，加强体育锻炼；
- (7)定期复查腹部彩超、血脂、肝功能。

【前列腺增生伴钙化】：

- (1)前列腺增生又称前列腺肥大，增生的腺体位于膀胱颈部，会使尿路梗阻，引起尿频和排尿困难，严重影响患者的生活质量，是中老年男性的常见疾病。建议往泌尿科咨询，结合临床诊治。
- (2)1、前列腺钙化斑大多数是由于前列腺炎症之后，前列腺内部组织局部出现了纤维化、钙质沉积而引起的。多数患者都是在体检时通过彩超检查时发现的，一般情况没有不适症状不需治疗。2、部分患者如有不适症状，建议前往泌尿科诊断治疗。

【正常红细胞偏高】：

- (1)建议泌尿外科咨询，定期复查。

汇总医生： 丁昊炜

主检日期： 2024-09-11

主检医生：

分科结果

检验报告

尿液分析+尿沉渣

项目名称	检查结果	单位	参考值	提示
白细胞尿	9	个/ul	0--13	
上皮细胞(EC)	0	/HP	0--28	
管型(CAST)	0	个/ul	0--1	
霉菌(尿)	0	/HP	0--0	
结晶	0	/HP	0--10	
透明度(CLA)	清亮			
胆红素(BIL)	-		阴性	
隐血(ERY)	-		阴性	
小圆上皮细胞(SRC)	0	个/ul	0--0	
维生素C	+-		阴性	
异常红细胞	0	个/ul	0--3	
红细胞(正常)	7	个/ul	0--6	↑
鳞状上皮细胞	0	个/ul	0--0	
粘液丝	0	个/ul	0--0	
颜色(Colour)	淡黄色			
尿葡萄糖(GLU)	3+		阴性	
酮体(KET)	-		阴性	
比重(SG)	1.015		1.003--1.030	
酸碱度(PH)	6.0		4.5--8.0	
尿蛋白质(PRO)	-		阴性	
尿胆原(URO)	-		阴性	
亚硝酸盐(NIT)	-		阴性	
红细胞(尿)(RBC)	7	个/ul	0--6	↑
尿白细胞(LEU)	-		阴性	

*小结:

维生素 C+- 正常红细胞偏高(7 个/ul) 尿葡萄糖(GLU)3+ 红细胞(尿)(RBC)偏高(7 个/ul)

操作员：贺琰 检查日期：2024-09-09 检查医生：陈建国

血常规（五分类）

项目名称	检查结果	单位	参考值	提示
白细胞(WBC)	5.69	10 ⁹ /L	3.5--9.5	
淋巴细胞绝对值(LY#)	2.00	10 ⁹ /L	1.1--3.2	
淋巴细胞百分比(LY%)	35.1	%	20--50	
中性粒细胞绝对值(GR#)	3.27	10 ⁹ /L	1.8--6.3	
中性粒细胞百分比(GR%)	57.6	%	40--75	
嗜碱性粒细胞绝对值(BA#)	0.02	10 ⁹ /L	0--0.06	
嗜碱性粒细胞百分比(BA%)	0.3	%	0--1.0	
嗜酸性粒细胞绝对值(EO#)	0.02	10 ⁹ /L	0.02--0.52	
嗜酸性粒细胞百分比(EO%)	0.4	%	0.4--8.0	
血小板(PLT)	208	10 ⁹ /L	125--350	
血小板分布宽度(PDW)	16.6	%	15--17	
平均血小板体积(MPV)	9.8	fl	6.0--14.0	
血小板压积(PCT)	0.203	%	0.11--0.28	
红细胞(RBC)	6.13	10 ¹² /L	4.3--5.8	↑
血红蛋白	183	g/L	130--175	↑
红细胞压积(HCT)	56.1	%	40--50	↑
红细胞平均体积(MCV)	91.5	fl	82--100	
平均血红蛋白含量(MCH)	29.8	pg	27--34	
平均血红蛋白浓度(MCHC)	326	g/L	316--354	
单核细胞绝对值(MO#)	0.38	10 ⁹ /L	0.1--0.60	
单核细胞百分比(MO%)	6.6	%	3--10	
红细胞分布宽度标准差	44.7	fl	35--56	

(RDW-SD)				
红细胞分布宽度变异系数 (RDW-CV)	13.1	%	10.6--16.6	
大血小板比率	23.2	%	11--45	
大血小板数目	48	10 ⁹ /L	30--90	
未成熟粒细胞数目	0.01	10 ⁹ /L	0--999	
未成熟粒细胞百分比	0.1	%	0--100	
有核红细胞数目	0.000	10 ⁹ /L	0--9999	
有核红细胞百分比	0.00	/100WBC	0--9999	

***小结:**

红细胞(RBC)偏高(6.13 10¹²/L) 血红蛋白偏高(183 g/L) 红细胞压积(HCT)偏高(56.1 %)

操作员：黄璐瑶 检查日期：2024-09-09 检查医生：陈建国

肿瘤标志物六项（男芯）

项目名称	检查结果	单位	参考值	提示
鳞状细胞癌相关抗原测定 (SCC)	1.81	ug/L	0--2.5	
糖类抗原 724 (CA-724)	8.31	U/ml	0--6.9	↑
前列腺特异性抗原(PSA)	3.23	ng/ml	0--4.0	
癌胚抗原(CEA)	3.52	ng/ml	0--5	
甲胎蛋白(AFP)	2.68	ng/ml	0--20	
游离前列腺特异抗原 (FPSA)	0.45	ng/ml	0--0.93	

***小结:**

糖类抗原 724 (CA-724) 偏高(8.31 U/ml)

操作员：黄璐瑶 检查日期：2024-09-09 检查医生：陈建国

同型半胱氨酸

项目名称	检查结果	单位	参考值	提示
------	------	----	-----	----

同型半胱氨酸	14.00	umol/L	0--20	
--------	-------	--------	-------	--

*小结:

未见异常

操作员：刘慧芳 检查日期:2024-09-09 检查医生:陈建国

血型检测

项目名称	检查结果	单位	参考值	提示
ABO 血型	B 型			
RH 血型	阳性			

*小结:

未见异常

操作员：刘慧芳 检查日期:2024-09-10 检查医生:陈建国

生化全项 1

项目名称	检查结果	单位	参考值	提示
碳酸氢根(HCO3)	27.40	mmol/L	22--29	
总蛋白(T PROT)	76.0	g/L	65--85	
白蛋白(ALB)	47.60	g/L	40--55	
球蛋白(GLB)	28.40	g/L	15--35	
白蛋白/球蛋白(ALB/GLB)	1.68		1.0--2.5	
碱性磷酸酶(ALP)	65.0	U/L	45--125	
肌酐(CREA)	77.00	umol/L	57--111	
尿酸(UA)	391.00	umol/L	200--420	
钾(K)	4.16	mmol/L	3.5--5.5	
钠(Na)	143.6	mmol/L	136--145	
氯(Cl)	97.1	mmol/L	96--108	
钙(Ca)	2.32	mmol/L	2.11--2.52	
乳酸脱氢酶(LDH)	186.00	U/L	120--250	

淀粉酶(AMY)	64.00	IU/L	35--135	
葡萄糖(GLU)	9.34	mmol/L	3.89--6.1	↑
总胆红素(TBIL)	35.40	umol/L	0--26	↑
直接胆红素(DBIL)	10.0	umol/L	0--8.0	↑
间接胆红素(IBIL)	25.40	umol/L	0--17.39	↑
丙氨酸氨基转移酶(ALT)	35.00	U/L	9--50	
门冬氨酸氨基转移酶(AST)	23.00	U/L	15--40	
尿素测定 (Urea)	5.30	mmol/L	3.6--9.5	
肌酸激酶(CK)	75.00	U/L	50--310	
α-羟丁酸脱氢酶	162.00	U/L	72--182	
C 反应蛋白	0.80	mg/dl	0--3	
动脉硬化指数	1.49		1.31--3.19	
谷草比谷丙	0.66		0.4--2.5	
总胆固醇(CHOL)	3.04	mmol/L	2.59--5.2	
甘油三脂(TG)	1.74	mmol/L	0.7--1.7	↑
低密度脂蛋白(LDL)	1.50	mmol/L	0--4.13	
高密度脂蛋白(HDL)	1.01	mmol/L	0.77--1.55	

***小结:**

葡萄糖(GLU)偏高(9.34 mmol/L) 总胆红素(TBIL)偏高(35.40 umol/L) 直接胆红素(DBIL)偏高(10.0 umol/L) 间接胆红素(IBIL)偏高(25.40 umol/L) 甘油三脂(TG)偏高(1.74 mmol/L)

操作员：刘慧芳 检查日期:2024-09-09 检查医生:陈建国

血沉 (ESR)

项目名称	检查结果	单位	参考值	提示
红细胞沉降率 (ESR)	1.7	mm/h	0--15	

***小结:**

未见异常

操作员：梁可欣 检查日期:2024-09-10 检查医生:陈建国

大同瑞慈康复医院 12导联心电图报告

刘明君 男 60岁 体检号:364644

病床号:

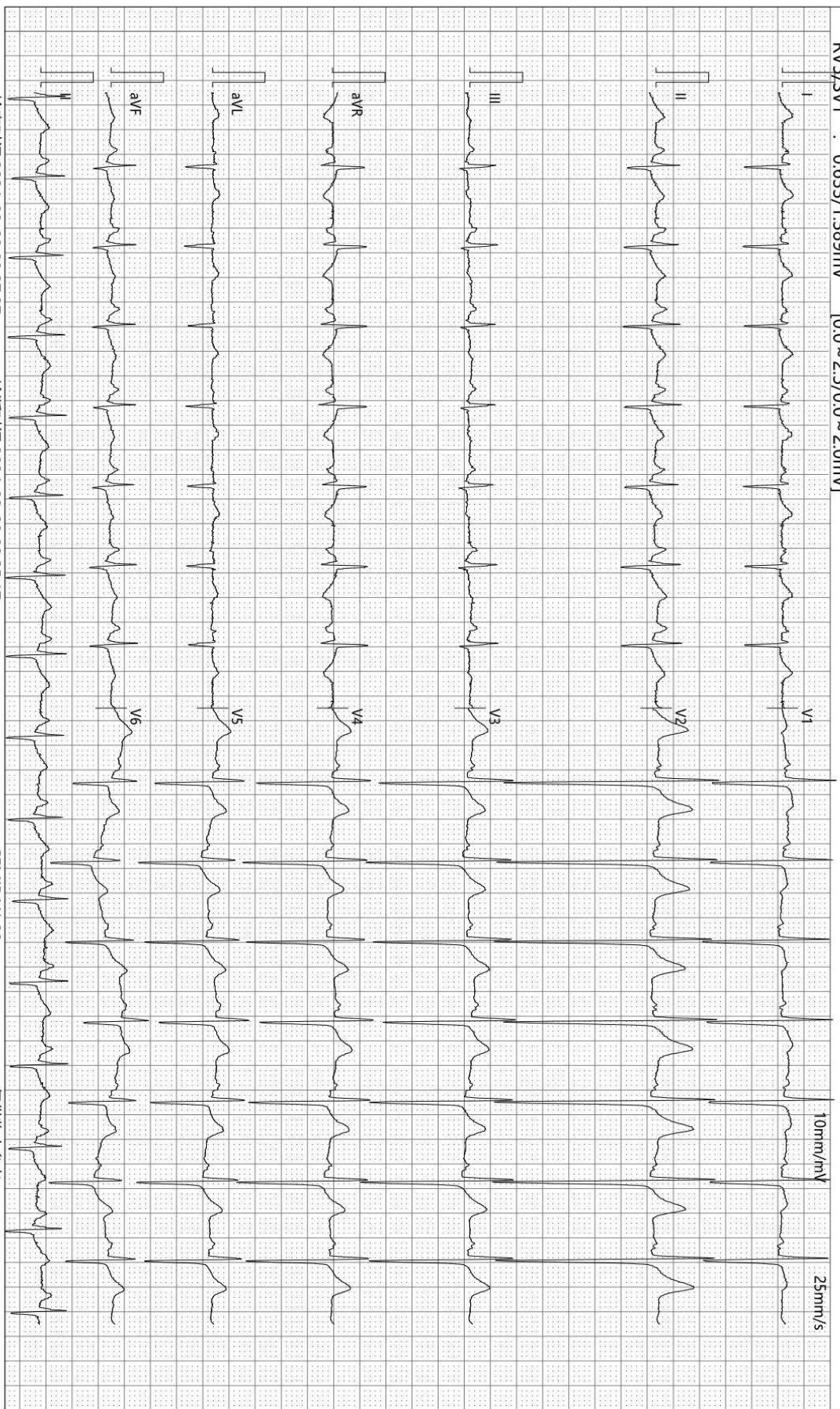
诊断结果:

- 1. 窦性心律
- 2. 心电图右偏
- 3. 顺时针转位
- 4. r波递增不良

诊断医生:

张之生

HR : 91bpm [60 ~ 100bpm]
 P : 106ms [0 ~ 110ms]
 PR : 144ms [120 ~ 200ms]
 QRS : 87ms [60 ~ 100ms]
 QT/QTc : 352/434ms [320 ~ 440/0 ~ 450ms]
 P/QRS/T : 69/168 / 28deg [0 ~ 75/-30 ~ 90/0 ~ 75deg]
 RV5/SV1 : 0.633/1.389mV [0.0 ~ 2.5/0.0 ~ 2.0mV]



检查时间:2024-09-09 09:27:27

诊断时间:2024-09-09 09:35:17

SEMIP V1 90

仅供临床参考

超声诊断图文报告

流水号: 2112080684

影像号: 1669793

姓名: 刘明君

年龄: 60岁

性别: 男

检查设备: Vivid E95

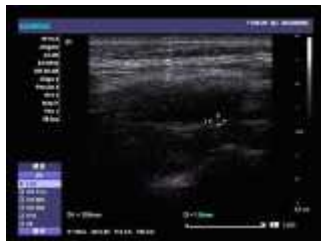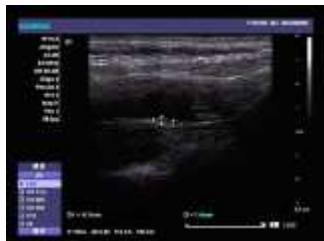体检号: 364644

申请医院: 本院

体检科室: 体检科

检查部位: 颈部血管彩超

经典图像:



影像所见:

双侧颈总动脉膨大处均可探及混合回声斑, 右侧大小约 4.1*1.4mm, 左侧大小约 3.0*1.8mm, 右锁骨下动脉起始处、双侧颈内、颈外动脉起始段内中膜不增厚, 内壁欠光滑, 管壁未见明确强回声斑。CDFI: 血流充盈好。PW: 频谱形态正常。

双侧椎动脉走行正常, 椎动脉内径正常, 管壁不厚, 管腔内为无回声, CDFI: 血流充盈好。PW: 频谱正常。

影像诊断:

双侧颈总动脉膨大处斑块形成

报告医师: 张婷婷

检查日期: 2024-09-09

审核医师: 张婷婷

报告日期: 2024-09-09

超声诊断图文报告

流水号: 2112080684

影像号: 1669801

姓名: 刘明君

年龄: 60岁

性别: 男

检查设备: Vivid E95

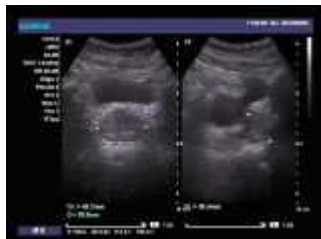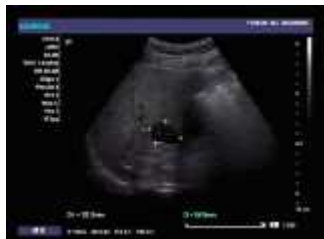体检号: 364644

申请医院: 本院

体检科室: 体检科

检查部位: 全腹彩超

经典图像:



影像所见:

肝脏大小形态正常,包膜光滑完整,肝内探及数个囊性回声,较大者约3.2*2.4cm,形态规则,边界清,余实质回声细腻、增强,肝内管道系统走行欠清晰,门静脉及肝内胆管不扩张。

胆囊大小形态正常,壁不厚、光滑,囊内透声好,肝外胆管不扩张。

胰腺大小形态正常,实质回声均匀,主胰管不扩张。

脾脏大小形态正常,实质回声均匀,脾门静脉不宽。

双肾大小形态正常,皮髓质分界清晰,集合系统未见分离,双侧输尿管未见扩张。

膀胱充盈佳,未见明显异常。

前列腺形态饱满,大小约4.9*3.6*3.4cm,实质回声均匀,其内探及直径约0.8cm强回声斑。

影像诊断:

1. 肝囊肿(多发)
2. 脂肪肝(轻-中度)
3. 前列腺增生伴钙化

报告医师: 张婷婷

检查日期: 2024-09-09

审核医师: 张婷婷

报告日期: 2024-09-09