



2112070561

大同瑞慈健康体检

报 告 册

体检编号	364473	工号	12
姓名	吴泽		
性别	男	年龄	53岁
单位	大同市云州区林业局		
部门	大同市云州区林业局		
联系电话	13835239288		
体检日期	2024-12-28		

尊敬的吴泽先生您好！

首先，瑞慈健康体检全体员工欢迎您的光临，并对您的信任表示衷心的感谢！

您于 2024-12-28 （体检编号：364473）完成健康检查，本机构的各科医生已根据您的体检项目及结果，汇总成此份健康体检报告，并经总检医生审核。据此提出对您健康状况的综合分析及建议。

瑞慈健康体检倡导“大健康、大康复”，提出“健康是第一财富（Rich）”的人文理念。希望您仔细阅读并妥善地保管此份健康体检报告，并认真关注报告中的提示与建议，若您对报告内容有任何疑问，可直接与瑞慈健康体检客服部联系，进一步咨询。

健康体检咨询电话：0352-2824444

客户服务咨询电话：0352-2830597

400-6112995

瑞慈健康体检报告由下列内容组成：

第一部分：主检报告

第二部分：分科分项结果

第三部分：检验报告

第四部分：附表

主检报告

检查综述

- 【血常规（五分类）】 红细胞压积(HCT)偏高(53.4%)
- 【生化全项 1】 葡萄糖(GLU)偏高(6.44 mmol/L)
- 【尿常规】 鳞状上皮细胞偏高(5 /HP) 尿葡萄糖(GLU)3+
- 【CT检查】 两肺下叶间质改变 右肺中叶及左肺下叶结节灶，低危结节。
- 【心电图】 1.窦性心律 2.不完全性右束支传导阻滞
- 【全腹彩超】 前列腺增大
- 【动脉硬化检测】 1.双上肢动脉阻塞，肢体远端动脉血液灌注欠充足 2.外周动脉僵硬度增高

医生建议

【红细胞压积(HCT)偏高】：

- 供内科结合临床参考。
- 如果明显升高，复查血常规。

【葡萄糖(GLU)偏高】：

- 正常情况下，人体中糖的分解和合成代谢处于动态平衡，保持相对恒定。血清葡萄糖是指血液中的葡萄糖浓度，是诊断糖尿病最重要检查项目之一。
- 空腹血糖偏高可分为生理性偏高（如餐后、高糖饮食、剧烈运动、情绪激动等均可引起一过性增高，经过休息后血糖值可以恢复正常）和病理性增高（如糖尿病、甲状腺功能亢进、库欣综合征等）。
- 空腹血糖生理性增高经过调整饮食结构、避免剧烈活动、控制情绪等方式后可自行缓解，血糖值可以恢复正常。
- 排除生理性增高因素经复查仍然增高者属于病理性增高，应及时到内分泌科复诊，明确血糖偏高的原因及所患疾病的种类。
- 如果是首次检查发现血糖偏高，应及时到医院内分泌科进行详细的检查及正规的治疗。
- 已确诊的糖尿病患者，如血糖仍较高则说明血糖控制不佳，应及时到医院内分泌科诊治，修正以往的治疗方案及改变一些不良的生活习惯。
- 糖尿病的治疗强调早期治疗、长期治疗、综合治疗和措施个体化，综合防治包括糖尿病教育、饮食治疗、体育锻炼、药物治疗和血糖监测五个方面。

【鳞状上皮细胞偏高】：

- 在生理情况下，机体正常的新陈代谢都会引起鳞状上皮细胞的脱离，这是一种正常的机体现象。如果长时间出现鳞状上皮细胞偏高的现象时，则有可能是尿路感染、泌尿系统结石等因素导致，应及时往泌尿外科进一步诊断治疗。

【尿葡萄糖(GLU)3+】：

- 结合血糖、肾功能、肝功能结果分析，如有糖尿病者，提示血糖控制不理想，建议积极治疗原发病。常见于糖尿病，肾性糖尿，肝功能不全，甲亢等，请往内分泌科结合临床进一步检查、治疗。
- 在个别情况下，如果肾糖阈是降低的，也会出现尿葡萄糖阳性，但此时血糖是正常的。

【左肺下叶结节灶】：

- 结节不是一种疾病，而是医学影像学上的专业名称。所谓肺部小结节是单一边界清楚，直径小于或等于5mm，周围被含气肺组织包绕的病变。肺部小结节大多数为良性，但也有早期肺癌和肺部转移癌的可能。建议定期复查并呼吸科诊治。

【两肺下叶间质改变】：

(1) 建议呼吸内科诊断治疗。

【不完全性右束支传导阻滞】：

(1) 可见于正常人或器质性心脏病，如不伴有其它心脏病，常无重要临床意义。无症状者，暂时不用治疗，请定期复查心电图。如果出现心悸、心跳、胸闷等临床症状，建议往心血管内科进一步检查治疗。

【前列腺增大】：

(1) 前列腺增生又称前列腺肥大，增生的腺体位于膀胱颈部，会使尿路梗阻，引起尿频和排尿困难，严重影响患者的生活质量，是中老年男性的常见疾病。建议往泌尿科咨询，结合临床诊治。

【双上肢动脉阻塞，肢体远端动脉血液灌注欠充足】：

(1) 动脉硬化是全身性粥样硬化在肢体局部表现，是全身性动脉内膜及其中膜呈退行性、增生性改变，使血管壁变硬缩小，失去弹性，从而继发血栓形成致使远端血流量进行性减少或中断。

(2) 要均衡饮食，要防止其他疾病引起的动脉粥样硬化，如糖尿病、肥胖、高血压。少吃含油脂和胆固醇多的食品，减少盐的摄入，多吃富含高密度脂蛋白的鱼类、海鲜。戒烟限酒，控制体重，保持良好的心态。通过适量的运动，可以明显改善动脉粥样硬化。必要时内科咨询及诊治。

【外周动脉僵硬度增高】：

(1) 动脉硬化是全身性粥样硬化在肢体局部表现，是全身性动脉内膜及其中膜呈退行性、增生性改变，使血管壁变硬缩小，失去弹性，从而继发血栓形成致使远端血流量进行性减少或中断。

(2) 要均衡饮食，要防止其他疾病引起的动脉粥样硬化，如糖尿病、肥胖、高血压。少吃含油脂和胆固醇多的食品，减少盐的摄入，多吃富含高密度脂蛋白的鱼类、海鲜。戒烟限酒，控制体重，保持良好的心态。通过适量的运动，可以明显改善动脉粥样硬化。必要时内科咨询及诊治。

汇总医生： 樊兴国

主检日期： 2024-12-31

主检医生：

分科结果

身高、体重、血压

项目名称	检查结果	项目名称	检查结果
身高	170cm	体重	67kg
血压	130/84mmHg		

*小结：
未见异常

操作员：杨彦霞 检查日期：2024-12-29 检查医生：名燕凌

检验报告

尿常规

项目名称	检查结果	单位	参考值	提示
胆红素(BIL)	-		阴性	
隐血(ERY)	-		阴性	
小圆上皮细胞(SRC)	0	个/u1	0--0	
维生素C	-		阴性	
异常红细胞	0	个/u1	0--3	
红细胞(正常)	0	个/u1	0--6	
鳞状上皮细胞	5	个/u1	0--0	↑
粘液丝	0	个/u1	0--0	
尿葡萄糖(GLU)	3+		阴性	
酮体(KET)	-		阴性	
比重(SG)	1.025		1.003--1.030	
酸碱度(PH)	6.0		4.5--8.0	
尿蛋白质(PRO)	-		阴性	
尿胆原(URO)	-		阴性	
亚硝酸盐(NIT)	-		阴性	
尿白细胞(LEU)	-		阴性	

***小结:**

鳞状上皮细胞偏高(5 /HP) 尿葡萄糖(GLU)3+

操作员: 赵伟 检查日期:2024-12-29 检查医生:康建忠

血常规(五分类)

项目名称	检查结果	单位	参考值	提示
白细胞(WBC)	5.96	$10^9/L$	3.5--9.5	
淋巴细胞绝对值(LY#)	1.61	$10^9/L$	1.1--3.2	

淋巴细胞百分比 (LY%)	27.0	%	20--50	
中性粒细胞绝对值 (GR#)	3.96	$10^9/L$	1.8--6.3	
中性粒细胞百分比 (GR%)	66.5	%	40--75	
嗜碱性粒细胞绝对值 (BA#)	0.01	$10^9/L$	0--0.06	
嗜碱性粒细胞百分比 (BA%)	0.1	%	0--1.0	
嗜酸性粒细胞绝对值 (EO#)	0.07	$10^9/L$	0.02--0.52	
嗜酸性粒细胞百分比 (EO%)	1.1	%	0.4--8.0	
血小板 (PLT)	177	$10^9/L$	125--350	
血小板分布宽度 (PDW)	16.4	%	15--17	
平均血小板体积 (MPV)	11.9	f1	6.0--14.0	
血小板压积 (PCT)	0.210	%	0.11--0.28	
红细胞 (RBC)	5.54	$10^{12}/L$	4.3--5.8	
血红蛋白	175	g/L	130--175	
红细胞压积 (HCT)	53.4	%	40--50	↑
红细胞平均体积 (MCV)	96.4	f1	82--100	
平均血红蛋白含量 (MCH)	31.7	pg	27--34	
平均血红蛋白浓度 (MCHC)	329	g/L	316--354	
单核细胞绝对值 (MO#)	0.31	$10^9/L$	0.1--0.60	
单核细胞百分比 (MO%)	5.3	%	3--10	
红细胞分布宽度标准差 (RDW-SD)	45.2	f1	35--56	
红细胞分布宽度变异系数 (RDW-CV)	12.4	%	10.6--16.6	
大血小板比率	39.3	%	11--45	
大血小板数目	69	$10^9/L$	30--90	
未成熟粒细胞数目	0.01	$10^9/L$	0--999	
未成熟粒细胞百分比	0.2	%	0--100	
有核红细胞数目	0.000	$10^9/L$	0--9999	
有核红细胞百分比	0.00	/100WBC	0--9999	

*小结:

红细胞压积 (HCT) 偏高 (53.4 %)

操作员：贺琰 检查日期：2024-12-29 检查医生：陈建国

尿沉渣

项目名称	检查结果	单位	参考值	提示
白细胞尿	0	个/u1	0--13	
上皮细胞 (EC)	5	/HP	0--28	
管型 (CAST)	0	个/u1	0--1	
霉菌 (尿)	0	/HP	0--0	
结晶	0	/HP	0--10	
透明度 (CLA)	清亮			
胆红素 (BIL)	-		阴性	
颜色 (Colour)	淡黄色			
红细胞 (尿) (RBC)	0	个/u1	0--6	

*小结:

未见异常

操作员：赵伟 检查日期：2024-12-29 检查医生：康建忠

生化全项 1

项目名称	检查结果	单位	参考值	提示
碳酸氢根 (HCO3)	24.60	mmol/L	22--29	
总蛋白 (T PROT)	72.7	g/L	65--85	
白蛋白 (ALB)	47.30	g/L	40--55	
球蛋白 (GLB)	25.40	g/L	15--35	
白蛋白/球蛋白 (ALB/GLB)	1.86		1.0--2.5	
碱性磷酸酶 (ALP)	82.0	U/L	45--125	
肌酐 (CREA)	73.50	umol/L	57--97	
尿酸 (UA)	283.00	umol/L	200--420	
钾 (K)	4.27	mmol/L	3.5--5.5	

钠 (Na)	142.1	mmol/L	136--145	
氯 (Cl)	98.4	mmol/L	96--108	
钙 (Ca)	2.30	mmol/L	2.11--2.52	
乳酸脱氢酶 (LDH)	130.00	U/L	120--250	
淀粉酶 (AMY)	59.00	IU/L	35--135	
葡萄糖 (GLU)	6.44	mmol/L	3.89--6.1	↑
总胆红素 (TBIL)	11.60	umol/L	0--26	
直接胆红素 (DBIL)	2.6	umol/L	0--8.0	
间接胆红素 (IBIL)	9.00	umol/L	0--17.39	
丙氨酸氨基转移酶 (ALT)	24.00	U/L	9--50	
门冬氨酸氨基转移酶 (AST)	17.00	U/L	15--40	
尿素测定 (Urea)	6.76	mmol/L	3.1--8.0	
肌酸激酶 (CK)	77.00	U/L	50--310	
α-羟丁酸脱氢酶	118.00	U/L	72--182	
C反应蛋白	0.90	mg/dl	0--3	
动脉硬化指数	2.29		1.31--3.19	
谷草比谷丙	0.71		0.4--2.5	
总胆固醇 (CHOL)	5.18	mmol/L	2.59--5.2	
甘油三脂 (TG)	1.60	mmol/L	0.7--1.7	
低密度脂蛋白 (LDL)	2.70	mmol/L	0--4.13	
高密度脂蛋白 (HDL)	1.18	mmol/L	0.77--1.55	

***小结:**

葡萄糖 (GLU) 偏高 (6.44 mmol/L)

操作员：刘慧芳 检查日期：2024-12-29 检查医生：康建忠

大同瑞慈康复医院 12导联心电图报告

吴泽 男 53岁 体检号:364473

病床号:

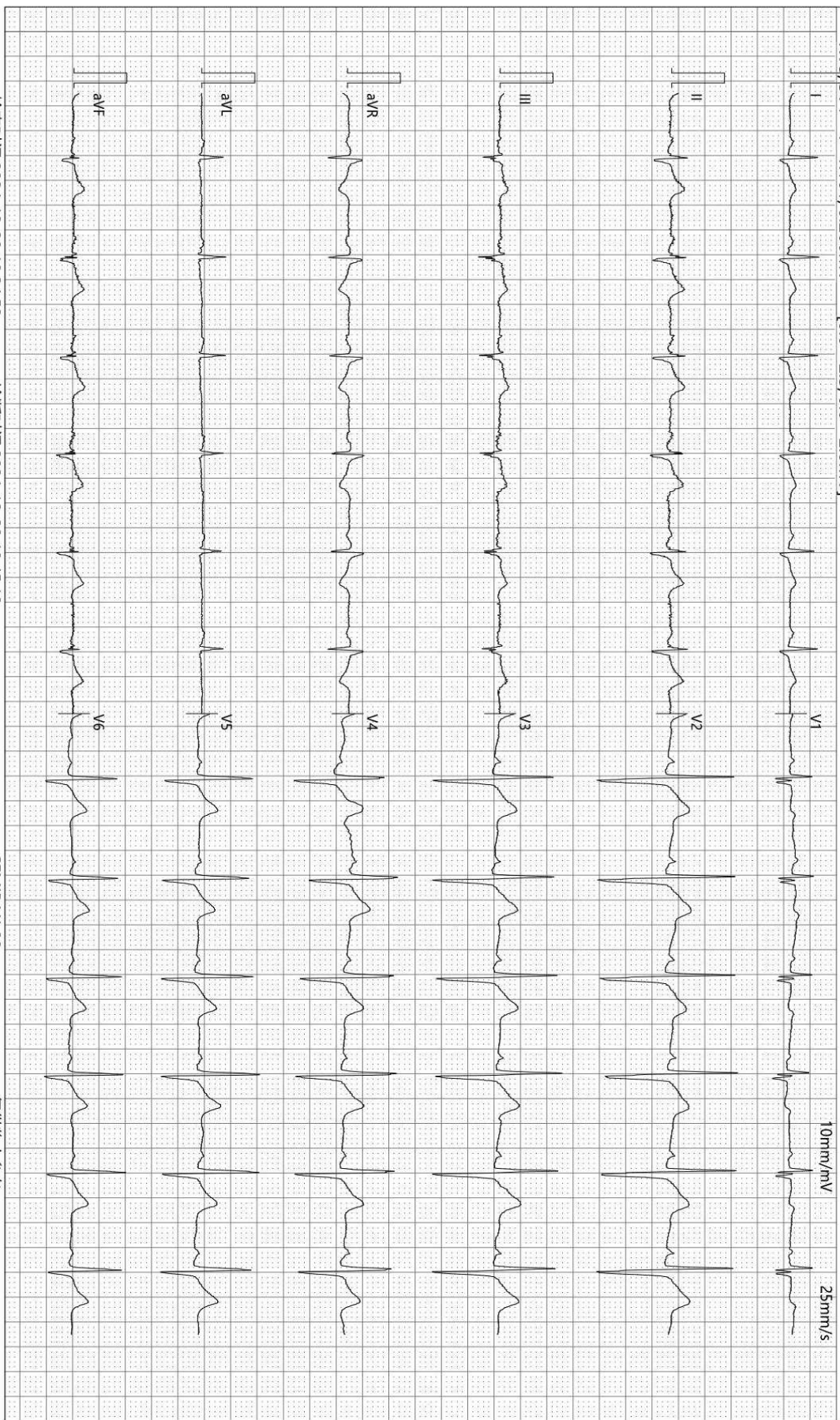
诊断结果:

- 1. 窦性心律
- 2. 不完全性右束支传导阻滞

诊断医生:

张生 陶志娟

HR	: 75bpm	[60 ~ 100bpm]
P	: 93ms	[0 ~ 110ms]
PR	: 139ms	[120 ~ 200ms]
QRS	: 99ms	[60 ~ 100ms]
QT/QTc	: 380/426ms	[320 ~ 440/0 ~ 450ms]
P/QRS/T	: 46/-10/65deg.	[0 ~ 75/-30 ~ 90/0 ~ 75deg]
RV5/SV1	: 1.101/0.260mV	[0.0 ~ 2.5/0.0 ~ 2.0mV]



检查时间:2024-12-28 10:34:52

诊断时间:2024-12-28 10:45:10

SEMIP V1 90

仅供临床参考

大同瑞慈健康体检

骨密度检测报告

受检者信息

受检者ID: 2112070561

姓名: 吴泽

出生年月日: 1971/4/13

年龄: 53

性别: 男

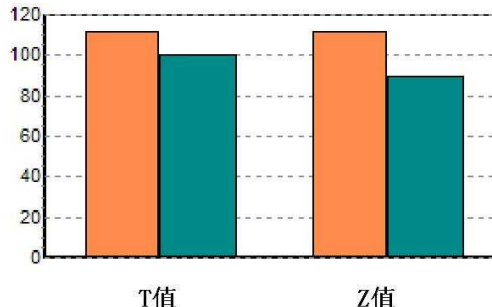
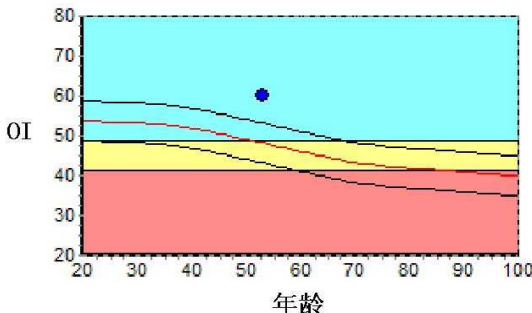
测定部位(右/左): 右

测定结果

测定日期: 2024/12/28 10:29:06

测试编号: 1/1

受测者 平均值



数据库: Asia

OI: 60.0

SOS: 1388.7 m/s, BUA: 41.7

T值: 1.24

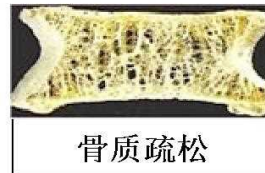Z值: 2.38

成人比: 111.5 %

同龄比: 124.7 %

OPR: N/A %

结果分析



注解

以上结论仅供参考

科室:

医生签名:

医院地址 大同瑞慈健康体检

地址 大同市平城区魏都大道79号

联系电话 0352-2824444

操作者 名燕凌

Rich 大同瑞慈康复医院
超声诊断图文报告

流水号: 2112070561

超声号: 1782020

姓名: 吴泽

年龄: 53 岁

性别: 男

检查设备: Vivid E95

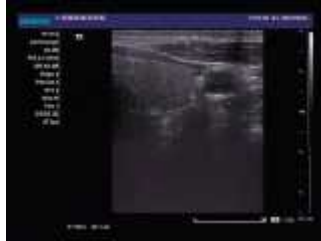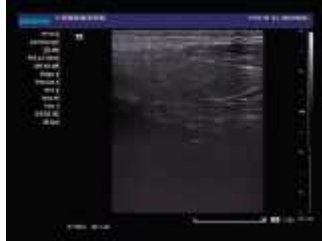体检号: 364473

申请医院: 本院

体检科室: 体检科

检查部位: 甲状腺彩超

经典图像:



影像所见:

甲状腺双侧叶形态正常, 包膜完整, 实质回声均匀, CDFI: 未见异常血流信号。
双侧颈部未见明显肿大淋巴结。

影像诊断:

甲状腺双侧叶未见异常

报告医师: 李菊蓉

检查日期: 2024-12-28

审核医师: 李菊蓉

报告日期: 2024-12-28



注: 本报告仅供临床医生参考!

地址: 大同市魏都大道 79 号。如有疑问, 请致电: 0352---2830580

Rich 大同瑞慈康复医院
超声诊断图文报告

流水号: 2112070561

超声号: 1782022

姓名: 吴泽

年龄: 53 岁

性别: 男

检查设备: Vivid E95

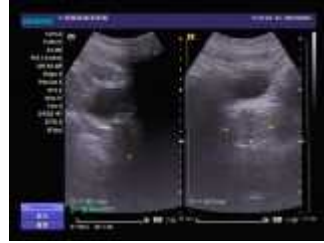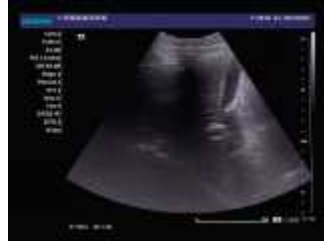体检号: 364473

申请医院: 本院

体检科室: 体检科

检查部位: 全腹彩超

经典图像:



影像所见:

肝脏大小形态正常, 包膜光滑完整, 实质回声均匀, 肝内管道系统走行清晰, 门静脉及肝内胆管不扩张。
胆囊大小形态正常, 壁不厚、光滑, 囊内透声好, 肝外胆管不扩张。
胰腺大小形态正常, 实质回声均匀, 主胰管不扩张。
脾脏大小形态正常, 实质回声均匀, 脾门静脉不宽。
双肾大小形态正常, 皮髓质分界清晰, 集合系统未见分离, 双侧输尿管未见扩张。
膀胱充盈佳, 未见明显异常。
前列腺形态饱满, 大小约 3.6*4.3*3.0cm, 实质回声均匀。

影像诊断:

前列腺增大

报告医师: 李菊蓉

检查日期: 2024-12-28

审核医师: 李菊蓉

报告日期: 2024-12-28



注: 本报告仅供临床医生参考!

地址: 大同市魏都大道 79 号。若有疑问, 请致电: 0352---2830580

ID 号: 2112070561

影像号: CT20241229023

姓名: 吴泽

年龄: 53 岁

性别: 男

检查设备: 西门子量子双源 CT

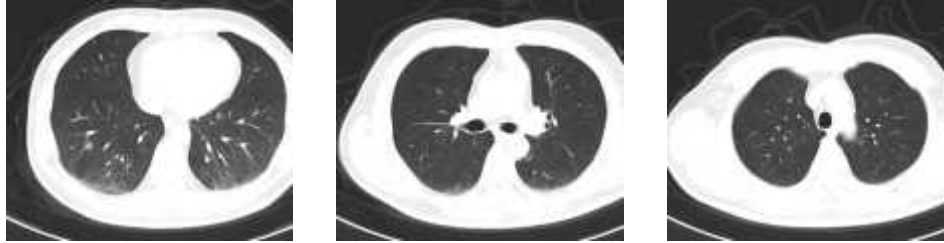
体检号: 364473

申请医院: 本院

体检科室: 体检科

检查部位: CT 检查

经典图像:



影像所见:

胸廓对称, 骨性肋骨完整, 胸壁软组织结构良好, 两肺支气管血管纹理走行分布良好, 支气管束结构清晰, 双肺通气良好。两肺下叶间质密度增高, 右肺中叶及左肺下叶结节密度增高, 直径约 0.2cm (3-42.) 肺门结构未见异常。纵隔无偏移, 段以上支气管通畅。心影及大血管形态结构正常, 纵隔内未见肿大淋巴结。胸膜未见异常。

影像诊断:

两肺下叶间质改变
右肺中叶及左肺下叶结节灶, 低危结节。

报告医师: 剧艳军

检查日期: 2024-12-30

审核医师: 剧艳军

报告日期: 2024-12-30