



2112070555

大同瑞慈健康体检

报 告 册

体检编号	364467	工号	6
姓名	李桂清		
性别	女	年龄	56岁
单位	大同市云州区林业局		
部门	大同市云州区林业局		
联系电话	13403622639		
体检日期	2023-11-30		

尊敬的 李桂清女士 您好！

首先，瑞慈健康体检全体员工欢迎您的光临，并对您的信任表示衷心的感谢！

您于 2023-11-30 （体检编号：364467）完成健康检查，本机构的各科医生已根据您的体检项目及结果，汇总成此份健康体检报告，并经总检医生审核。据此提出对您健康状况的综合分析及建议。

瑞慈健康体检倡导“大健康、大康复”，提出“健康是第一财富（Rich）”的人文理念。希望您仔细阅读并妥善地保管此份健康体检报告，并认真关注报告中的提示与建议，若您对报告内容有任何疑问，可直接与瑞慈健康体检客服部联系，进一步咨询。

健康体检咨询电话：**0352-2824444**

客户服务咨询电话：**0352-2830597**

400-6112995

瑞慈健康体检报告由下列内容组成：

第一部分：主检报告

第二部分：分科分项结果

第三部分：检验报告

第四部分：附表

主检报告

检查综述

- 1、【血常规（五分类）】 淋巴细胞绝对值(LY#)偏高($3.33 \times 10^9/L$)
- 2、【生化全项 1】 总胆固醇(CHOL)偏高(5.22 mmol/L)
- 3、【尿常规】 鳞状上皮细胞偏高(5 /HP) 粘液丝偏高(5 /HP)
- 4、【心电图】 1. 窦性心律 2. ST段下移(II、III、avf、V5-V6)
- 5、【全腹彩超】 1. 胆囊壁弥漫性增厚 建议复查 2. 胆囊息肉

医生建议

【淋巴细胞绝对值(LY#)偏高】：

- (1)成人全血淋巴细胞占白细胞总数的20-40%。在中性粒细胞减少的病例中，淋巴细胞可相对增高，多与病毒感染有关（如感冒等）。
- (2)病理性增高见于传染性淋巴细胞增多症、结核病、百日咳、急慢性淋巴细胞白血病、传染性单核细胞增多症等，建议结合其它血常规指标及临床进行综合评估。

【总胆固醇(CHOL)偏高】：

- (1)总胆固醇是脂质的主要成分之一，其数量受年龄、家族、性别、饮食、遗传等多种因素影响。总胆固醇对人体生长发育以及新陈代谢有重要的作用，正常值是2.59-5.20mmol/L。
- (2)总胆固醇升高后，会增加类脂物质的堆积，会产生更多的血管斑块，进而增加心脑血管疾病的风险。大于5.21-5.69mmol/L是胆固醇的临界偏高，即使是一个完全健康的人，只要总胆固醇 $>7.2\text{mmol/L}$ 或低密度脂蛋白 $>4.9\text{mmol/L}$ ，未来发生心脑血管的风险就明显增高，应该马上治疗。
- (3)总胆固醇升高根据病因可分为两大类：一是原发性，是由于遗传因素缺陷所致，另一种是继发性，可引起其升高的疾病主要有糖尿病、高血压、甲减、肝肾疾病等。
- (4)降低总胆固醇的治疗中，原发性偏高应积极应用降脂药，曾经选择他汀类药物，胆固醇任不能达标的，可联合用药（如依折麦布等）。
- (5)如果总胆固醇偏高，且患者有糖尿病、高血压、甲减、肝肾疾病或者已经发生心脑血管疾病的人更应积极用药，控制降低疾病风险。
- (6)戒烟，增强运动，采用低脂、低糖饮食，少食富含脂肪、胆固醇及饱和脂肪酸的食物，多进食蔬菜、水果、豆制品、粗粮、鱼和高纤维食品。
- (7)必要时在医师指导下使用降脂药物治疗，并前往内分泌科复诊。

【鳞状上皮细胞偏高】：

- (1)在生理情况下，机体正常的新陈代谢都会引起鳞状上皮细胞的脱离，这是一种正常的机体现象。如果长时间出现鳞状上皮细胞偏高的现象时，则有可能是尿路感染、泌尿系统结石等因素导致，应及时往泌尿外科进一步诊断治疗。

【粘液丝偏高】：

- (1)尿常规中粘液丝是由尿路中细胞分泌出来的，在有尿路感染时分泌会明显增多，且伴有炎症细胞的出现。
- (2)粘液丝偏高，可分为生理性偏高和病理性偏高两种，生理性偏高一般是由于喝水较少导致的尿液浓缩，一般在喝水后就能达到稀释的效果。

(3)病理性的粘液丝偏高是由于泌尿系炎症或者是前列腺炎导致的，需要注意观察，多喝水，同时有白细胞等炎症细胞增多时，应及时服用抗感染药物治疗。如果仅有粘液丝的增多而没有白细胞等炎症细胞增多时，尿路有炎症的可能性不大。

(4)建议平时饮食注意清淡，多喝水，少吃油腻和辛辣的食物，要注意个人清洁卫生，勤洗阴部，注意休息。

【ST段下移】：

(1)建议心血管内科诊断治疗。

【胆囊壁弥漫性增厚】：

(1)建议肝胆外科诊断治疗。

【胆囊息肉】：

(1)胆囊息肉又称胆囊隆起样病变，其临床症状无特异性，大部分患者为查体时所发现。主要症状为中上腹部隐痛。发病年龄多在30~50岁，以中青年为主。

(2)一般认为，胆囊息肉是胆囊癌的诱发因素，如胆囊息肉大于1cm时，最好先行手术治疗，以杜绝胆囊癌的发生。

(3)胆囊息肉临床特点有，一是发病率逐渐增高。高胆固醇饮食、长期酗酒、过多进食刺激性饮食、饮食规律紊乱如：不吃早餐、晚餐过盛、过多等不良饮食习惯多可造成胆囊息肉的形成；

(4)二是隐蔽攻击性强。胆囊息肉多无症状，85%以上的患者都是在例行体检中发现。3-4mm以下的息肉在CT和核磁共振中难以发现或常常漏诊；

(5)禁酒及含酒精类饮料，因酒精在体内主要通过肝脏分解、解毒，所以，酒精可直接损伤肝功能，引起肝胆功能失调，使胆汁的分泌、排出过程紊乱，从而刺激胆囊息肉增长。

(6)饮食规律、吃好早餐对胆囊息肉患者很重要。肝脏主要分泌胆汁，分泌的胆汁存储入胆囊内，而胆汁的功能主要是消化油性食物。如果不吃早餐，胆汁在胆囊内滞留时间长，可刺激胆囊形成胆囊息肉或使原来的息肉增大或发生变化。所以，要调配营养丰富的早餐和养成吃早餐的生活习惯。

(7)低胆固醇饮食，胆固醇摄入过多，可加重肝胆的代谢负担，并引起多余的胆固醇在胆囊壁结晶、积聚和沉淀，从而形成息肉，所以，胆囊息肉患者应降低胆固醇摄入量，尤其是晚上，应避免进食高胆固醇类食品，如鸡蛋（尤其是蛋黄）、肥肉、海鲜、无鳞鱼类、动物内脏等食品。

(8)宜多食各种新鲜水果、蔬菜，进低脂肪、低胆固醇食品，如香菇、木耳、芹菜、豆芽、海带、藕、鱼肉、兔肉、鸡肉、鲜豆类等；宜多食干豆类及其制品；宜选用植物油，不用动物油；

(9)少吃辣椒、生蒜等刺激性食物或辛辣食品；不用油煎、炸、烤、熏的烹调方法；饮水时，用少量山楂、银杏、绞股蓝草放入水杯中饮用。

汇总医生： 樊兴国

主检日期： 2023-12-01

主检医生：

分科结果

妇科内诊

项目名称	检查结果	项目名称	检查结果
外阴	正常	尿道口	正常
阴道	通畅	子宫	正常
附件	正常	宫颈	光滑
后穹窿	正常		

***小结：**

未见异常

操作员：薛荣丽

检查日期：2023-11-30

检查医生：薛荣丽

检验报告

尿常规

项目名称	检查结果	单位	参考值	提示
胆红素(BIL)	-		阴性	
隐血(ERY)	-		阴性	
小圆上皮细胞(SRC)	0	个/ul	0--0	
维生素 C	-		阴性	
异常红细胞	0	个/ul	0--3	
红细胞（正常）	0	个/ul	0--6	
鳞状上皮细胞	5	个/ul	0--0	↑
粘液丝	5	个/ul	0--0	↑
尿葡萄糖(GLU)	-		阴性	
酮体(KET)	-		阴性	
比重(SG)	1.015		1.003--1.030	
酸碱度(PH)	6.0		4.5--8.0	
尿蛋白质(PRO)	-		阴性	
尿胆原(URO)	-		阴性	
亚硝酸盐(NIT)	-		阴性	
尿白细胞(LEU)	-		阴性	

*小结:

鳞状上皮细胞偏高(5 /HP) 粘液丝偏高(5 /HP)

操作员：李佳敏 检查日期:2023-11-30 检查医生:陈建国

血常规（五分类）

项目名称	检查结果	单位	参考值	提示
白细胞(WBC)	7.68	10 ⁹ /L	3.5--9.5	
淋巴细胞绝对值(LY#)	3.33	10 ⁹ /L	1.1--3.2	↑

淋巴细胞百分比(LY%)	43.4	%	20--50
中性粒细胞绝对值(GR#)	3.89	10 ⁹ /L	1.8--6.3
中性粒细胞百分比(GR%)	50.6	%	40--75
嗜碱性粒细胞绝对值(BA#)	0.03	10 ⁹ /L	0--0.06
嗜碱性粒细胞百分比(BA%)	0.4	%	0--1.0
嗜酸性粒细胞绝对值(EO#)	0.13	10 ⁹ /L	0.02--0.52
嗜酸性粒细胞百分比(EO%)	1.6	%	0.4--8.0
血小板(PLT)	174	10 ⁹ /L	125--350
血小板分布宽度(PDW)	16.2	%	15--17
平均血小板体积(MPV)	11.9	fl	6.0--14.0
血小板压积(PCT)	0.208	%	0.11--0.28
红细胞(RBC)	4.62	10 ¹² /L	3.8--5.1
血红蛋白	138	g/L	115--150
红细胞压积(HCT)	42.4	%	35--45
红细胞平均体积(MCV)	91.8	fl	82--100
平均血红蛋白含量(MCH)	29.9	pg	27--34
平均血红蛋白浓度(MCHC)	326	g/L	316--354
单核细胞绝对值(MO#)	0.30	10 ⁹ /L	0.1--0.60
单核细胞百分比(MO%)	4.0	%	3--10
红细胞分布宽度标准差(RDW-SD)	45.7	fl	35--56
红细胞分布宽度变异系数(RDW-CV)	13.1	%	10.6--16.6
大血小板比率	39.3	%	11--45
大血小板数目	68	10 ⁹ /L	30--90
未成熟粒细胞数目	0.02	10 ⁹ /L	0--999
未成熟粒细胞百分比	0.2	%	0--100
有核红细胞数目	0.000	10 ⁹ /L	0--9999

有核红细胞百分比	0.00	/100WBC	0--9999
----------	------	---------	---------

***小结:**

淋巴细胞绝对值(LY#)偏高($3.33 \times 10^9/L$)

操作员：祁佳佳 检查日期:2023-11-30 检查医生:陈建国

尿沉渣

项目名称	检查结果	单位	参考值	提示
白细胞尿	1	个/ul	0--13	
上皮细胞(EC)	5	/HP	0--28	
管型(CAST)	0	个/ul	0--1	
霉菌(尿)	0	/HP	0--0	
结晶	0	/HP	0--10	
透明度(CLA)	清亮			
胆红素(BIL)	-		阴性	
颜色(Colour)	淡黄色			
红细胞(尿)(RBC)	0	个/ul	0--6	

***小结:**

未见异常

操作员：李佳敏 检查日期:2023-11-30 检查医生:陈建国

生化全项 1

项目名称	检查结果	单位	参考值	提示
碳酸氢根(HCO3)	23.00	mmol/L	22--29	
总蛋白(T PROT)	70.0	g/L	65--85	
白蛋白(ALB)	43.00	g/L	40--55	
球蛋白(GLB)	27.00	g/L	15--35	
白蛋白/球蛋白(ALB/GLB)	1.59		1.0--2.5	
碱性磷酸酶(ALP)	76.0	U/L	50--135	

肌酐(CREA)	60.00	umol/L	41--73	
尿酸(UA)	251.00	umol/L	140--340	
钾(K)	3.92	mmol/L	3.5--5.5	
钠(Na)	144.0	mmol/L	136--145	
氯(Cl)	106.0	mmol/L	96--108	
钙(Ca)	2.40	mmol/L	2.11--2.52	
乳酸脱氢酶(LDH)	173.00	U/L	120--250	
淀粉酶(AMY)	93.00	IU/L	35--135	
葡萄糖(GLU)	4.78	mmol/L	3.89--6.1	
总胆红素(TBIL)	19.50	umol/L	0--21	
直接胆红素(DBIL)	3.5	umol/L	0--8.0	
间接胆红素(IBIL)	16.00	umol/L	0--17.39	
丙氨酸氨基转移酶(ALT)	23.00	U/L	7--40	
门冬氨酸氨基转移酶(AST)	22.00	U/L	13--35	
尿素测定 (Urea)	4.60	mmol/L	2.6--7.5	
肌酸激酶(CK)	84.00	U/L	40--200	
α-羟丁酸脱氢酶	165.00	U/L	72--182	
C 反应蛋白	2.10	mg/dl	0--3	
动脉硬化指数	2.78		1.31--3.19	
谷草比谷丙	0.96		0.4--2.5	
总胆固醇(CHOL)	5.22	mmol/L	2.59--5.2	↑
甘油三脂(TG)	1.27	mmol/L	0.7--1.7	
低密度脂蛋白(LDL)	3.17	mmol/L	0--4.13	
高密度脂蛋白(HDL)	1.14	mmol/L	0.77--1.55	

***小结:**

总胆固醇(CHOL)偏高(5.22 mmol/L)

操作员：王文静 检查日期:2023-11-30 检查医生:陈建国

大同现代医学检验实验室

液基薄层细胞学图文报告

ID: 2023092628

病理号: 088477

姓名: 李桂清

性别: 女

年龄: 56岁

送检科室: 体检科

电话号码: 13403622639

床号:

病历号:

体检号: 2112070555

送检医院: 大同瑞慈康复体检

送检日期: 2023-11-30

末次月经:

送检医生:

采样日期:

报告日期: 2023-11-30

标本满意度: 满意

细胞量: >40%

红细胞:

经期样本:

颈管细胞:

化生细胞:

鳞状细胞:

宫颈柱状细胞:

未见上皮内病变/恶性细胞:

正常范围内:

良性反应性改变:

炎症:
放疗:
妊娠:
萎缩性:
宫内避孕器:
其他:

轻度:
中度:
重度:

病原体: 滴虫感染: 念珠菌感染: 细菌感染:

提示 HPV 感染: 疱疹病毒感染:

鳞状上皮细胞分析:

非典型鳞状细胞:
— 倾向上皮内瘤变:
— 倾向良性反应性改变:
— 不能明确意义(ASC-US):
— 不排除高度病变(ASC-H):

上皮内低度病变: 鳞癌:

上皮内高度病变:
— CIN2:
— CIN3:

腺上皮细胞分析:

非典型腺细胞:
— 宫内膜:
— 来源不明:

非典型腺细胞(宫颈管):
— 倾向原位腺癌:
— 不能明确意义:
— 倾向良性反应性改变:

腺癌:
— 宫颈管:
— 宫内膜:
— 其它:

炎细胞:
— 轻度:
— 中度:
— 重度: 可疑腺癌:

诊断意见: 未见上皮内病变或恶性细胞 (NILM)。

建议:

报告医师: 张荣生

地址: 大同市魏都大道 79 号, 本报告医师签字后有效
咨询: 0352-2830587 4006-122-995

妇科细胞学是筛查项目, 出于技术原因, 可能会有假阴性结果, 本检测仅对来样负责, 如果对结果有疑义, 请在收到报告 7 天内与我们联系。

大同瑞慈康复医院 12导联心电图报告

李桂清 女 56岁

体检号:364467

病床号:

诊断结果:

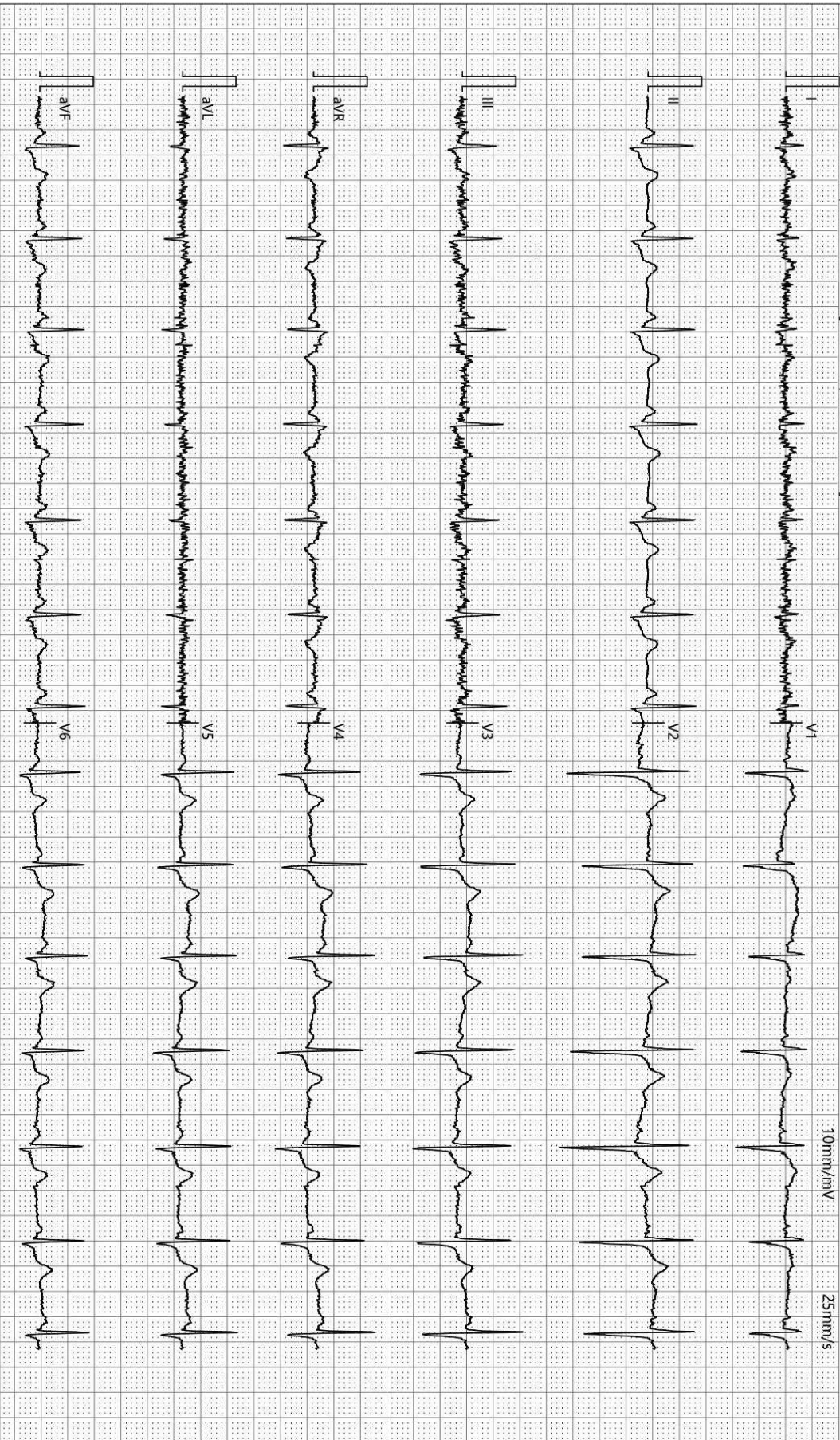
1.窦性心律

2.ST段下移 (II、III、avf、V5-V6)

诊断医生:

李桂清 陶志峰

HR : 80bpm [60 ~ 100bpm]
 P : 95ms [0 ~ 110ms]
 PR : 120ms [120 ~ 200ms]
 QRS : 87ms [60 ~ 100ms]
 QT/QTc : 361/419ms [320 ~ 440/0 ~ 460ms]
 P/QRS/T : 66/78/59deg. [0 ~ 75/-30 ~ 90/0 ~ 75deg]
 RV5/SV1 : 0.981/0.742mV [0.0 ~ 2.5/0.0 ~ 2.0mV]



检查时间:2023-11-30 09:37:00

诊断时间:2023-11-30 09:54:42

SEMIP V1.90

仅供临床参考

双源 CT 诊断图文报告

流水号: 2112070555

影像号: CT20231130074

姓名: 李桂清

年龄: 56 岁

性别: 女

检查设备: 西门子量子双源 CT

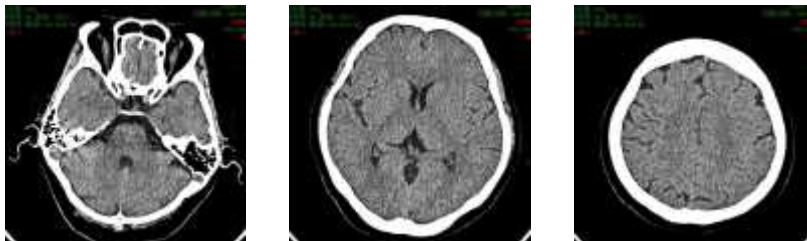体检号: 364467

申请医院: 本院

体检科室: 体检科

检查部位: CT 检查

经典图像:



影像所见:

颅脑结构双侧对称, 脑实质内未见异常密度。中线结构居中。脑沟、裂、池及脑室系统等未见异常。

影像诊断:

颅脑未见明显异常

报告医师: 剧艳军

检查日期: 2023-11-30

审核医师: 剧艳军

报告日期: 2023-11-30

超声诊断图文报告

流水号: 2112070555

影像号: 1467307

姓名: 李桂清

年龄: 56 岁

性别: 女

检查设备: Vivid E95

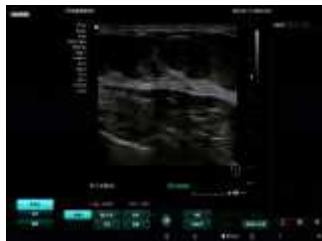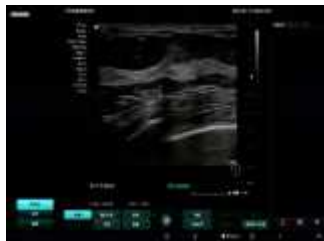体检号: 364467

申请医院: 本院

体检科室: 体检科

检查部位: 乳腺彩超

经典图像:



影像所见:

双侧乳腺腺体层次清晰, 右乳腺体厚 0.5cm, 左乳腺体厚 0.5cm, 乳导管未见扩张, 未见明显占位性病变, CDFI: 未见异常血流信号。

双侧腋下未见明显肿大淋巴结。

影像诊断:

双侧乳腺未见明显异常

报告医师: 侯爱兰

检查日期: 2023-11-30

审核医师: 侯爱兰

报告日期: 2023-11-30

超声诊断图文报告

流水号: 2112070555

影像号: 1467313

姓名: 李桂清

年龄: 56 岁

性别: 女

检查设备: Vivid E95

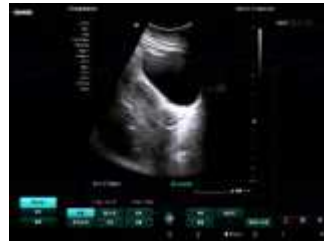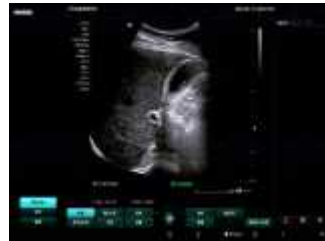体检号: 364467

申请医院: 本院

体检科室: 体检科

检查部位: 全腹彩超

经典图像:



影像所见:

肝脏大小形态正常, 包膜光滑完整, 实质回声均匀, 肝内管道系统走行清晰, 门静脉及肝内胆管不扩张。

胆囊大小形态正常, 壁弥漫性增厚, 约 0.4cm, 囊内透声好, 囊壁探及弱强回声凸起, 直径约 0.5cm, 后无声影, 肝外胆管不扩张。

胰腺大小形态正常, 实质回声均匀, 主胰管不扩张。

脾脏大小形态正常, 实质回声均匀, 脾门静脉不宽。

双肾大小形态正常, 皮髓质分界清晰, 集合系统未见分离, 双侧输尿管未见扩张。

膀胱充盈佳, 未见明显异常。

绝经后子宫, 大小正常, 肌壁回声均匀, 内膜线清晰, 厚 0.3cm, 宫颈厚约 1.8cm, 双侧附件区未见异常。

影像诊断:

1. 胆囊壁弥漫性增厚 建议复查
2. 胆囊息肉

报告医师: 侯爱兰

检查日期: 2023-11-30

审核医师: 侯爱兰

报告日期: 2023-11-30