



2112070503

大同瑞慈健康体检

报 告 册

体检编号	364388	工号	364388
姓名	牛生文 1		
性别	女	年龄	54 岁
单位	大同市规划和自然资源局开		
部门	大同市规划和自然资源局开发区		
联系电话	15935253888		
体检日期	2025-05-07		

尊敬的牛生文 1 女士您好！

首先,瑞慈健康体检全体员工欢迎您的光临,并对您的信任表示衷心的感谢！

您于 2025-05-07 (体检编号: 364388) 完成健康检查,本机构的各科医生已根据您的体检项目及结果,汇总成此份健康体检报告,并经总检医生审核。据此提出对您健康状况的综合分析及建议。

瑞慈健康体检倡导“大健康、大康复”,提出“健康是第一财富 (Rich)”的人文理念。希望您仔细阅读并妥善地保管此份健康体检报告,并认真关注报告中的提示与建议,若您对报告内容有任何疑问,可直接与瑞慈健康体检客服部联系,进一步咨询。

健康体检咨询电话: 0352-2824444

客户服务咨询电话: 0352-2830597

400-6112995

瑞慈健康体检报告由下列内容组成:

第一部分:主检报告

第二部分:分科分项结果

第三部分:检验报告

第四部分:附表

主检报告

检查综述

- 1、【身高、体重、血压】（1）体重指数 17.53：体重偏低（2）血压 100/50：本次测量基础血压偏低
- 2、【肺部双源 CT】两肺局限性纤维化灶
- 3、【妇科内诊】阴道炎
- 4、【心电图】1. 窦性心动过缓
- 5、【心脏彩超】主动脉瓣、二尖瓣、三尖瓣少量返流
- 6、【甲状腺彩超】甲状腺右侧叶结节 TI-RADS II 级
- 7、【颈部血管彩超】左侧颈总动脉膨大处内中膜局部增厚
- 8、【全腹彩超】1. 膀胱三角区右侧等回声凸起 建议膀胱镜检查 2. 宫颈纳囊（多发）

医生建议

【体重偏低】：

(1) 体重指数是判断体重超标或偏低的主要指标。体重是反映和衡量一个人健康状况的重要标志之一，过胖和过瘦都不利于健康，身高体重不协调也不会给人以美感。体重的变化，还会直接反映身体长期的热量平衡状态。

(2) 当需要比较及分析一个人的体重对于不同身高的人所带来的健康影响时，体重指数是一个中立而可靠的指标。其主要适用于需要体重测试、体型肥胖和全身检查的人群。

(3) 体重指数（BMI）是世界卫生组织推荐的国际统一使用的肥胖分型标准，也是目前国际上常用的衡量人体胖瘦程度以及是否健康的一个标准，其计算方式为： $BMI = \text{体重（千克）} / \text{身高（米} \times \text{米）}$ 。成人的标准值是 BMI 18.5-23.9 之间。低于 18.5 为体重指数偏低；高于 23.9 则为体重指数偏高。

(4) 体重指数偏低首先应该排除胃肠道（如消化不良）、甲状腺等疾患，及其他影响身体健康的不良因素，如睡眠不足、睡眠障碍、精神压力等。长期的体重指数偏低会导致营养不良，造成自身抵抗力、免疫力较低，出现消瘦、头晕等症状。

(5) 饮食原则，注意营养素的合理搭配，宜高热量（肉类、淀粉类）、高蛋白、高维生素、低脂肪、低纤维素饮食为主，少食油炸类及难消化的、冰冷的食物并逐渐增加营养物质的摄入量。

(6) 运动可促进体内激素的合理调配，应该选择适合个人健康的运动方式。保持生活规律、心情舒畅和充足的睡眠。

【本次测量基础血压偏低】：

(1) 由于生理或病理原因造成血压低于 90/60mmHg，就会形成低血压，平时我们讨论的低血压大多为慢性低血压。慢性低血压据统计发病率为 4% 左右，老年人群中可高达 10%。

(2) 低血压一般可分为三类：一是体质性低血压，一般认为与遗传和体质瘦弱有关，多见于 20-50 岁的妇女和老年人，轻者可无如何症状，重者出现精神疲惫、头晕、头痛，甚至昏厥。夏季气温较高时更明显。

(3) 二是体位性低血压，体位性低血压是患者从卧位到坐位或直立位时，或长时间站立出现血压突然下降超过 20mmHg，并伴有明显症状，这些症状包括：头昏、头晕、视力模糊、乏力、恶心、认识功能障碍、心悸、颈背部疼痛。

(4) 体位性低血压与多种疾病有关，如多系统萎缩、糖尿病、帕金森氏病、多发性硬化病、更年期障碍、血液透析、手术后遗症、麻醉、降压药、利尿药、催眠药、抗精神抑郁药等，或其他如久病卧床，体质虚弱的老年人。

(5) 三是继发性低血压，由某些疾病或药物引起的低血压，如脊髓空洞症、风湿性心脏病、降压药、抗抑郁药和慢性营养不良症、血液透析病人。

(6) 饮食疗法是治疗本病的有力措施之一，可逐渐提高病患者的身体素质，改善心血管功能，增加心肌收缩力，增加心排血量，提高动脉管壁紧张度，从而逐步使血压上升并稳定正常水平，消除低血压带来的种种不适症状。

(7) 荤素兼吃，合理搭配膳食，保证摄入全面充足的营养物质，使体质从纤弱逐渐变得健壮。

(8) 如伴有红细胞计数过低，血红蛋白不足的贫血症，宜适当多吃富含蛋白质、铁、铜、叶酸、维生素 B12、维生素 C 等食物，诸如猪肝、蛋黄、瘦肉、牛奶、鱼虾、贝类、大豆、红糖及新鲜蔬菜、水果。有利于增加心排血量，改善大脑的供血量，提高血压和消除血压偏低引起的不良症状。

(9) 莲子、桂圆、大枣、桑椹等果品，具有养心益血、健脾补脑之力，可常食用。

(10) 伴有食少纳差者，宜适当食用能刺激食欲的食物和调味品，如姜、葱、醋、酱、糖、胡椒、辣椒、啤酒、葡萄酒等。

(11) 加强锻炼，选择适合自己的运动方式。

【两肺局限性纤维化灶】：

(1) 建议呼吸内科诊断治疗。

【阴道炎】：

(1) 阴道炎是阴道粘膜及粘膜下结缔组织的炎症，是妇科门诊常见的疾病。

(2) 正常健康妇女，由于解剖学及生物化学特点，阴道对病原体的侵入有自然防御功能，当阴道的自然防御功能遭到破坏，则病原体易于侵入，导致阴道炎症。

(3) 绝经后妇女由于雌激素缺乏，阴道上皮菲薄，细胞内糖原含量减少，阴道 PH 高达 7 左右，故阴道抵抗力低下，比青春期及育龄妇女易受感染。

(4) 阴道炎临床上以白带的性状发生改变以及外阴痒痒灼痛为主要临床特点，感染累及尿道时，可有尿痛、尿急等症状。常见的阴道炎有细菌性阴道病、滴虫性阴道炎、霉菌性阴道炎、老年性阴道炎。

(5) 阴道炎由不同的病原体感染所致，一旦出现外阴不适，白带异常，立即去医院检查，确定病原体，针对病因治疗。

【窦性心动过缓】：

(1) 可见于正常人、体力劳动者、运动员，无症状者一般不需治疗，可定期随访，跟踪观察。

(2) 如果有症状（胸闷、黑矇、晕厥等）请做动态心电图等相关检查，在医生指导下服用提升心率的药物如：心宝、红参等。如果每分钟心率低于 45 次伴有晕厥、胸闷等症状时，需安装心脏起搏器。请前往心内科进一步治疗，长期随访。

【主动脉瓣、二尖瓣、三尖瓣少量返流】：

(1) 主动脉根部退行性变，会导致主动脉瓣关闭不全的现象，从而形成轻度返流。在很多人中，没有临床症状，只有在做心脏彩超时发现。一般不需要治疗，建议定期复查，必要时心内科结合临床考虑。

(2) 由于二尖瓣瓣膜轻微的瓣膜关闭不全而产生二尖瓣相对关闭不全。在很多人中，没有临床症状，只有在做心脏彩超时发现。一般不需要治疗，建议定期复查，必要时心内科结合临床考虑。

(3) 由于三尖瓣瓣膜轻微的瓣膜关闭不全而产生三尖瓣相对关闭不全。在很多人中，没有临床症状，只有在做心脏彩超时发现。一般不需要治疗，建议定期复查，必要时心内科结合临床考虑。

【甲状腺右侧叶结节】：

(1) 甲状腺结节是一种常见的甲状腺疾病，很多甲状腺疾病可表现为结节，如可由甲状腺退行性变、炎症、自身免疫性及新生物等多种病变所致。甲状腺结节在各个年龄段的男女人群中均可见到，但中年女性中较多。

(2) 甲状腺结节分良性和恶性两大类，良性的占绝大多数，恶性者不足 1%，判断甲状腺结节的良恶主要依靠病史、体格检查、放射性核素扫描、穿刺细胞学检查。

(3) 建议往外科就诊，进一步检查，明确诊断，结合临床诊治并定期复查。

【左侧颈总动脉膨大处内中膜局部增厚】：

(1) 颈动脉内中膜增厚是一个超声诊断，它属于血管性疾病（动脉硬化）的早期表现，提示长期发展下去动脉硬化会形成斑块和狭窄闭塞病变。

(2) 建议改变饮食结构，适量增加运动量，减缓动脉硬化发展的速度。如果有血脂高、胆固醇高、高血压、高血糖，就要进行相应的控制和预防，通过药物的干预，避免从内中膜增厚发展成斑块，进一步形成血管狭窄和闭塞的病变。

【宫颈纳囊】：

- (1) 宫颈腺体囊肿又叫宫颈纳氏囊肿（可称‘纳囊’或‘那囊’），同宫颈糜烂、宫颈息肉一样，是慢性宫颈炎的一种表现。
- (2) 临床表现时可以看到宫颈表面突出多个大小不一的青白色囊泡（并非紫色），内含黏液，小的有米粒大，大的有玉米粒大，有的可以长得很大，突出于宫颈表面，甚至到达阴道口，根部与宫颈之间有蒂相连，常合并有宫颈肥大。
- (3) 其形成原因是在宫颈糜烂愈合过程中，新生的鳞状上皮覆盖宫颈腺管口或伸入腺管，将腺管口阻塞；腺管周围的结缔组织增生或瘢痕形成压迫腺管，使腺管变窄甚至阻塞，腺体分泌物引流受阻，滞留形成的囊肿叫宫颈纳氏囊肿。
- (4) 对小的纳囊，无任何临床症状可不予处理；对于密集的较小的纳囊或比较大的纳囊，可考虑光疗、激光、微波、自凝刀等物理治疗。
- (5) 对于较大的突出于宫颈表面的纳囊，可考虑电刀切除治疗。上述治疗方法均无太大痛苦，也基本不会影响日常的工作和生活。

【膀胱三角区右侧等回声凸起】：

- (1) 建议膀胱镜检查。

汇总医生： 丁昊炜

主检日期： 2025-05-08

主检医生：

分科结果

身高、体重、血压

项目名称	检查结果	项目名称	检查结果
身高	162cm	体重	46kg
血压	100/50mmHg		

***小结:**

- (1) 体重指数 17.53：体重偏低
- (2) 血压 100/50：本次测量基础血压偏低

操作员：张文静 检查日期：2025-05-07 检查医生：名燕凌

妇科内诊

项目名称	检查结果	项目名称	检查结果
外阴	正常	尿道口	正常
阴道	粘膜充血	子宫	正常
附件	正常	宫颈	光滑
后穹窿	正常		

***小结:**

阴道炎

操作员：智美玲 检查日期：2025-05-07 检查医生：智美玲

检验报告

大同现代医学检验实验室

液基薄层细胞学图文报告

ID: 2025115849

病理号: 105699

姓名: 牛生文 1

性别: 女

年龄: 54岁

送检科室:

电话号码: 15935253888

床号:

病历号:

体检号: 2112070503

送检医院: 大同瑞慈康复体检

送检日期: 2025-05-07

末次月经:

送检医生:

采样日期:

报告日期: 2025-05-07

标本满意度: 满意

细胞量: >45%

红细胞:

经期样本:

颈管细胞:

化生细胞:

鳞状细胞:

宫颈柱状细胞:

未见上皮内病变/恶性细胞:

正常范围内:

良性反应性改变:

- 炎症:
- 放疗:
- 妊娠:
- 萎缩性:
- 宫内避孕器:
- 其他:

- 轻度:
- 中度:
- 重度:

病原体: 滴虫感染:

念珠菌感染:

细菌感染:

提示 HPV 感染:

疱疹病毒感染:

鳞状上皮细胞分析:

非典型鳞状细胞:

- 倾向上皮内瘤变:
- 倾向良性反应性改变:
- 不能明确意义(ASC-US):
- 不排除高度病变(ASC-H):

上皮内低度病变:

鳞癌:

上皮内高度病变:

- CIN2:
- CIN3:

腺上皮细胞分析:

非典型腺细胞:

- 宫内膜:
- 来源不明:

非典型腺细胞(宫颈管):

- 倾向原位腺癌:
- 不能明确意义:
- 倾向良性反应性改变:

腺癌:

- 宫颈管:
- 宫内膜:
- 其它:

炎细胞:

- 轻度:
- 中度:
- 重度:

可疑腺癌:

诊断意见: 未见上皮内病变或恶性细胞 (NILM)。

建议:

报告医师: 张荣生

地址: 大同市魏都大道 79 号, 本报告医师签字后有效
咨询: 0352-2830587 4006-122-995

妇科细胞学是筛查项目, 出于技术原因, 可能会有假阴性结果, 本检测仅对来样负责, 如果对结果有疑义, 请在收到报告 7 天内与我们联系。

大同瑞慈康复医院 12导联心电图报告

牛生文 1 女 54岁

体检号:364388

病床号:

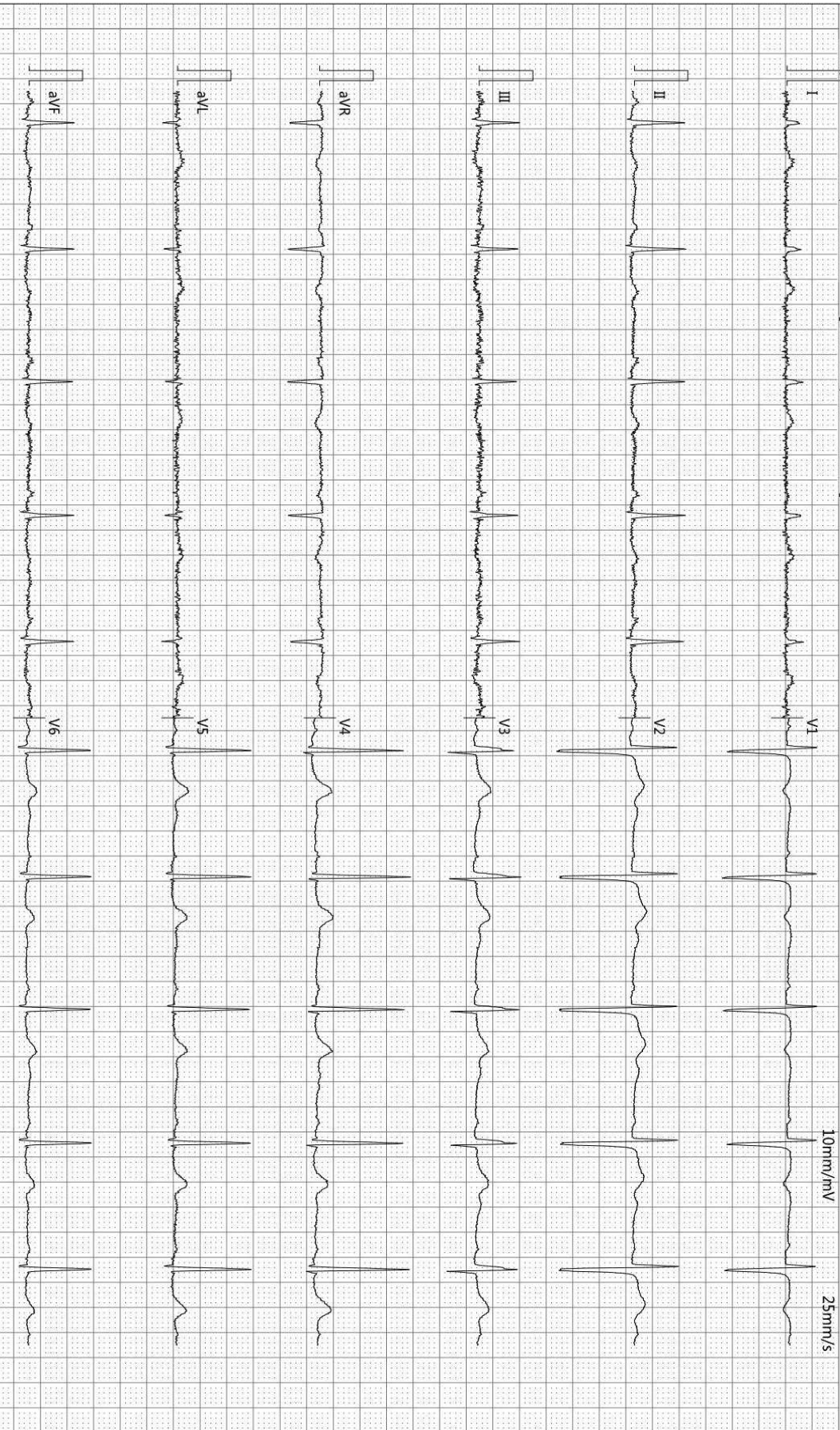
诊断结果:

窦性心动过缓

诊断医生:

曹生 陶志峰

HR : 57 ↓ bpm [60 ~ 100bpm]
P : 113 ↑ ms [0 ~ 110ms]
PR : 175ms [120 ~ 200ms]
QRS : 98ms [60 ~ 100ms]
QT/QTc : 450/441ms [320 ~ 440/0 ~ 460ms]
P/QRS/T : 74/71/2deg. [0 ~ 75/-30 ~ 90/0 ~ 75deg]
RV5/SV1 : 1.450/1.149mV [0.0 ~ 2.5/0.0 ~ 2.0mV]



检查时间:2025-05-07 09:22:27

诊断时间:2025-05-07 09:52:46

SEMIP V1.90

仅供临床参考

Rich 大同瑞慈康复医院
超声诊断图文报告

流水号: 2112070503

超声号: 1838357

姓名: 牛生文 1

年龄: 54 岁

性别: 女

检查设备: Vivid E95

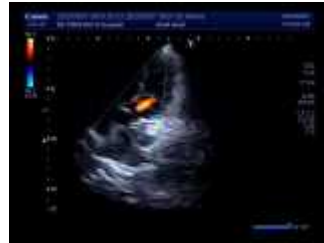
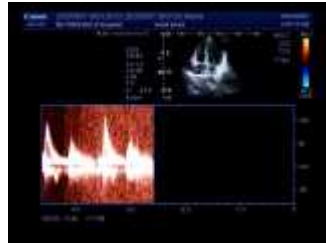体检号: 364388

申请医院: 本院

体检科室: 体检科

检查部位: 心脏彩超

经典图像:



影像所见:

超声测量 (单位: mm)

升主动脉内径 23 (32±3mm)

左房内径 26 (35mm)

室间隔 8 (8-11mm)

左室内径 46 (47±4mm)

左室后壁 9 (8-11mm)

EF68% (50-80%)

右室内径 25 (36±4mm)

右房内径 28 (36±4mm)

FS38% (28-41%)

主肺动脉内径 20 (23±3mm)

升主动脉内径正常, 心脏各腔室大小正常, 室间隔厚度正常, 左室壁未见明显节

段性运动异常, 主动脉瓣回声正常, 舒张期瓣下可见少量返流信号, 二尖瓣、三尖瓣回声正常, 收缩期房侧可见少量返流信号, 余瓣膜及启闭功能未见明显异常, 舒张期二尖瓣口血流频谱 E/A>1, 心包腔未见积液。

影像诊断:

主动脉瓣、二尖瓣、三尖瓣少量返流

报告医师: 侯爱兰

检查日期: 2025-05-07

审核医师: 侯爱兰

报告日期: 2025-05-07



注: 本报告仅供临床医生参考!

地址: 大同市魏都大道 79 号。若有疑问, 请致电: 0352---2830580

Rich 大同瑞慈康复医院
超声诊断图文报告

流水号: 2112070503

超声号: 1838387

姓名: 牛生文 1

年龄: 54 岁

性别: 女

检查设备: Vivid E95

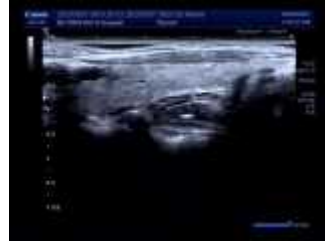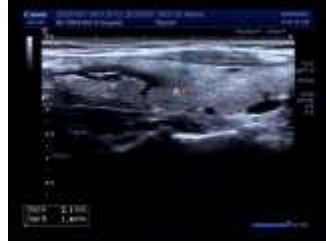
体检号: 364388

申请医院: 本院

体检科室: 体检科

检查部位: 甲状腺彩超

经典图像:



影像所见:

甲状腺双侧叶形态正常, 包膜完整, 右侧叶中极实质内探及大小约 0.2*0.1cm 囊性结节, 形态规则, 边界清, 余实质回声均匀, CDFI: 未见异常血流信号。

双侧颈部未见明显肿大淋巴结。

影像诊断:

甲状腺右侧叶结节 TI-RADSII 级

报告医师: 侯爱兰

检查日期: 2025-05-07

审核医师: 侯爱兰

报告日期: 2025-05-07



注: 本报告仅供临床医生参考!

地址: 大同市魏都大道 79 号。若有疑问, 请致电: 0352---2830580

Rich 大同瑞慈康复医院
超声诊断图文报告

流水号: 2112070503

超声号: 1838389

姓名: 牛生文 1

年龄: 54 岁

性别: 女

检查设备: Vivid E95

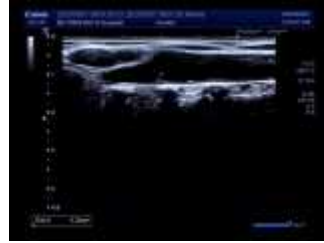
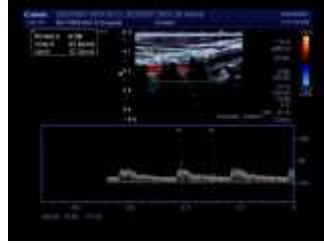
体检号: 364388

申请医院: 本院

体检科室: 体检科

检查部位: 颈部血管彩超

经典图像:



影像所见:

左侧颈总动脉膨大处内中膜局部增厚, 厚约 1.3mm, 右锁骨下动脉起始处、右侧颈总动脉、双侧颈内、颈外动脉起始段内中膜不增厚, 内壁欠光滑, 管壁未见明确强回声斑。CDFI: 血流充盈好。PW: 频谱形态正常。

双侧椎动脉走行正常, 椎动脉内径正常, 管壁不厚, 管腔内为无回声, CDFI: 血流充盈好。PW: 频谱正常。

内径 mm	流速 cm/s	RI		
左侧椎动脉	3.7		51.9	0.57
右侧椎动脉	3.5		41.6	0.58

影像诊断:

左侧颈总动脉膨大处内中膜局部增厚

报告医师: 侯爱兰

检查日期: 2025-05-07

审核医师: 侯爱兰

报告日期: 2025-05-07



注: 本报告仅供临床医生参考!

地址: 大同市魏都大道 79 号。若有疑问, 请致电: 0352---2830580

Rich 大同瑞慈康复医院
超声诊断图文报告

流水号: 2112070503

超声号: 1838391

姓名: 牛生文 1

年龄: 54 岁

性别: 女

检查设备: Vivid E95

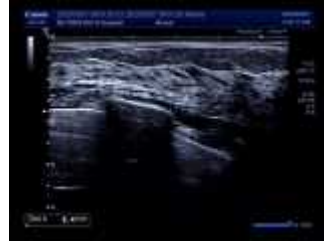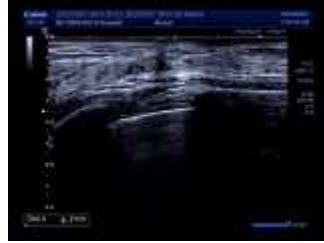
体检号: 364388

申请医院: 本院

体检科室: 体检科

检查部位: 乳腺彩超

经典图像:



影像所见:

双侧乳腺腺体层次清晰, 右乳腺体厚 0.7cm, 左乳腺体厚 0.8cm, 乳导管未见扩张, 未见明显占位性病变, CDFI: 未见异常血流信号。

双侧腋下未见明显肿大淋巴结。

影像诊断:

双侧乳腺未见明显异常

报告医师: 侯爱兰

检查日期: 2025-05-07

审核医师: 侯爱兰

报告日期: 2025-05-07



注: 本报告仅供临床医生参考!

地址: 大同市魏都大道 79 号。若有疑问, 请致电: 0352---2830580

Rich 大同瑞慈康复医院
超声诊断图文报告

流水号: 2112070503

超声号: 1838397

姓名: 牛生文 1

年龄: 54 岁

性别: 女

检查设备: Vivid E95

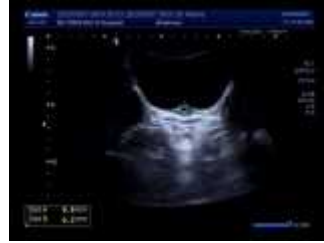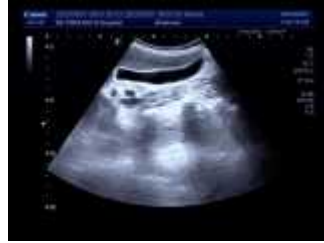体检号: 364388

申请医院: 本院

体检科室: 体检科

检查部位: 全腹彩超

经典图像:



影像所见:

肝脏大小形态正常, 包膜光滑完整, 实质回声均匀, 肝内管道系统走行清晰, 门静脉及肝内胆管不扩张。

胆囊大小形态正常, 壁不厚、光滑, 囊内透声好, 肝外胆管不扩张。

胰腺大小形态正常, 实质回声均匀, 主胰管不扩张。

脾脏大小形态正常, 实质回声均匀, 脾门静脉不宽。

双肾大小形态正常, 皮髓质分界清晰, 集合系统未见分离, 双侧输尿管未见扩张。

膀胱充盈佳, 于膀胱三角区右侧探及等回声凸起, 范围约 1.0*0.6cm, 形态欠规则, CDFI: 未见明显血流信号。

后位子宫, 大小形态正常, 肌壁回声均匀, 内膜线清晰, 厚 0.3cm, 宫颈厚约 1.9cm, 其内可见多个囊性回声, 大者约 0.8*0.5cm, 边界清, 双侧附件区未见异常。

影像诊断:

1. 膀胱三角区右侧等回声凸起建议膀胱镜检查
2. 宫颈纳囊 (多发)

报告医师: 侯爱兰

检查日期: 2025-05-07

审核医师: 侯爱兰

报告日期: 2025-05-07



注: 本报告仅供临床医生参考!

地址: 大同市魏都大道 79 号。若有疑问, 请致电: 0352---2830580

ID 号: 2112070503

影像号: CT20250507040

姓名: 牛生文 1

年龄: 54 岁

性别: 女

检查设备: 西门子量子双源 CT

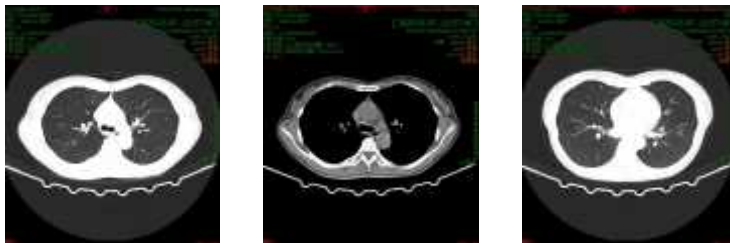体检号: 364388

申请医院: 本院

体检科室: 体检科

检查部位: 肺部双源 CT

经典图像:



影像所见:

双侧胸廓对称, 气管居中。气管及支气管未见狭窄及阻塞。两肺可见条索状高密度, 边界清晰。双肺门不大, 形态自然。心脏及大血管大小、形态未见异常。纵隔内未见肿块及肿大淋巴结。胸膜无增厚, 胸膜腔内无积液。胸壁软组织及骨骼未见病变征象。

影像诊断:

两肺局限性纤维化灶

报告医师: 张剑峰

检查日期: 2025-05-07

审核医师: 叶道斌

报告日期: 2025-05-07