



2112050007

大同瑞慈健康体检

报 告 册

体检编号	364224	工号	364224
姓名	刘爱军		
性别	男	年龄	55岁
单位	个人套餐		
部门	个人套餐		
联系电话	13934252944		
体检日期	2024-11-24		

尊敬的刘爱军先生您好！

首先，瑞慈健康体检全体员工欢迎您的光临，并对您的信任表示衷心的感谢！

您于 2024-11-24 （体检编号：364224）完成健康检查，本机构的各科医生已根据您的体检项目及结果，汇总成此份健康体检报告，并经总检医生审核。据此提出对您健康状况的综合分析及建议。

瑞慈健康体检倡导“大健康、大康复”，提出“健康是第一财富（Rich）”的人文理念。希望您仔细阅读并妥善地保管此份健康体检报告，并认真关注报告中的提示与建议，若您对报告内容有任何疑问，可直接与瑞慈健康体检客服部联系，进一步咨询。

健康体检咨询电话：0352-2824444

客户服务咨询电话：0352-2830597

400-6112995

瑞慈健康体检报告由下列内容组成：

第一部分：主检报告

第二部分：分科分项结果

第三部分：检验报告

第四部分：附表

主检报告

检查综述

- 【身高、体重、血压】 (1) 体重指数 26.79：超重
- 【糖化血红蛋白】 糖化血红蛋白偏高(6.4%)
- 【生化全项 1】 肌酐(CREA)偏高(108.50 umol/L) 尿酸(UA)偏高(547.00 umol/L) 葡萄糖(GLU)偏高(6.92 mmol/L) 丙氨酸氨基转移酶(ALT)偏高(61.00 U/L) 动脉硬化指数偏高(3.42) 总胆固醇(CHOL)偏高(6.31 mmol/L) 甘油三酯(TG)偏高(7.02 mmol/L)
- 【尿常规】 粘液丝偏高(21 /HP)
- 【颅脑 MRI】 1. 双侧额顶叶皮髓质交界区多发缺血灶 2. 空泡蝶鞍
- 【肺部双源 CT】 1. 右肺上叶后段小结节，建议随诊复查 2. 左肺上叶局限性纤维化及钙化灶
- 【心电图】 1. 窦性心律 2. T波改变
- 【C14 检测幽门螺杆菌】 阳性+
- 【心脏彩超】 1. 左室壁对称性肥厚 2. 左室舒张功能减低
- 【甲状腺彩超】 甲状腺双侧叶结节 TI-RADS 2 级
- 【颈部血管彩超】 双侧颈总动脉内中膜局限性增厚
- 【全腹彩超】 1. 轻度脂肪肝 2. 左肾囊肿 3. 左肾结石

医生建议

【超重】：

(1) 体重指数是判断体重超标或偏低的主要指标。体重是反映和衡量一个人健康状况的重要标志之一，过胖和过瘦都不利于健康，身高体重不协调也不会给人以美感。体重的变化，还会直接反映身体长期的热量平衡状态。

(2) 当需要比较及分析一个人的体重对于不同身高的人所带来的健康影响时，体重指数是一个中立而可靠的指标。其主要适用于需要体重测试、体型肥胖和全身检查的人群。

(3) 体重指数(BMI)是世界卫生组织推荐的国际统一使用的肥胖分型标准，也是目前国际上常用的衡量人体胖瘦程度以及是否健康的一个标准，其计算方式为： $BMI = \text{体重(千克)} / \text{身高(米} \times \text{米)}$ 。成人的标准值是 BMI 18.5-23.9 之间。低于 18.5 为体重指数偏低；高于 23.9 则为体重指数偏高。

(4) 一般表现为体重超重或肥胖，超重及肥胖会出现一系列代谢性疾病，如高血压、高血糖、高血脂、高尿酸血症等，所以体重指数偏高者一定要注意控制体重。

(5) 合理控制饮食，食品多样化，食物纤维可适量增加，饮食规律，避免暴饮暴食，低盐、低脂饮食为主，减少高热量食物的摄入。

(6) 加强体育锻炼，每天最少保持 30 分钟的中等强度运动。鼓励每天至少快步走 6000 步比较健康。肥胖患者不适合较剧烈的运动，会加重膝关节的负担，可以选择游泳、划船等对膝关节负荷较小的运动。

(7) 定期检查血糖、血脂、肝功、肝脏 B 超等，积极治疗基础性疾病。

(8) 减少热量摄取及增加热量消耗。强调以健康行为、饮食、运动为主的综合治疗。

【糖化血红蛋白偏高】：

(1) 糖化血红蛋白主要用于评定糖尿病的控制程度，也可作为判断预后的指标，但其结果的准确性会受到红细胞及血红蛋白数量的影响。此项指标反映受检者过去 2 到 3 个月的血糖平均水平，偏高提示控制不理想，建议内分泌科结合临床诊治。

【丙氨酸氨基转移酶(ALT)偏高】：

(1) 丙氨酸氨基转氨酶主要存在于肝细胞内，还分布在心肌、骨骼肌、肾脏等部位。肝脏轻度损伤就可能引起肝细胞膜破坏，导致丙氨酸转氨酶释放入血，是肝细胞损害的敏感指标，其增高的程度与肝细胞被破坏的程度成正比。

(2) 丙氨酸氨基转氨酶具有临床意义的升高一般要大于正常值的 2-3 倍。如果是生理性的升高多是由于剧烈运动、熬夜、饮酒、感冒、过量食用油腻食物后，致使丙氨酸氨基转氨酶轻度升高。

(3) 丙氨酸氨基转氨酶病理性升高多由于病毒性肝炎、肝硬化、酒精肝、药物性肝病、脂肪肝、胆囊炎等疾病造成，除了肝胆疾病外，心脏疾病、骨骼疾病等，也可使丙氨酸氨基转氨酶升高。

(4) 发现了丙氨酸氨基转氨酶升高，排除生理性的原因外，如果超过正常值的两倍，则需要明确升高的原因。首先完善彩超、各型肝炎病毒等检查，如果经复查仍偏高者，应前往消化内科咨询，结合临床治疗。

(5) 平时生活中应清淡饮食、戒烟限酒、避免劳累，多食新鲜果蔬，尤其是富含 V-C 的水果蔬菜。

【尿酸(UA)偏高】：

(1) 尿酸(UA)是体内嘌呤代谢的最终产物。食物中的核酸分解生成嘌呤，体内组织中的核酸分解成嘌呤核苷，嘌呤和嘌呤核苷经过分解脱氨及氧化作用生成尿酸(UA)。

(2) 大部分的尿酸由肾脏排出，其余在肝脏分解破坏或随胆汁排泄。肾脏在排泄尿酸过程中，由肾小球滤出尿酸，若肾功能不好的人，排泄功能差，尿中排出的尿酸少了，血尿酸就会增高。

(3) 常见于肾脏疾病(如急性慢性肾炎、肾结核、肾积水晚期等)；还可见于长期吃高嘌呤食物，如动物内脏、海鲜、贝类等，这种情况下，若不控制饮食，导致嘌呤长期偏高，即使肾功能正常，也会受高浓度尿酸的影响。

(4) 另外，需要警惕的是，若尿酸长期偏高，会由尿酸盐结晶沉积引起痛风性关节炎、慢性间质性肾炎，血尿酸增高是诊断痛风的主要依据。

(5) 应避免食用含嘌呤高的食物，如各种动物内脏、豆制品、海鲜等，不要喝酒，尤其是啤酒。忌酸性食物，忌醋，多喝水，每日尿量在 2 公升以上，碱化尿液。

(6) 必要时在肾内科医生指导下进行降尿酸治疗，定期复查。

【葡萄糖(GLU)偏高】：

(1) 正常情况下，人体中糖的分解和合成代谢处于动态平衡，保持相对恒定。血清葡萄糖是指血液中的葡萄糖浓度，是诊断糖尿病最重要检查项目之一。

(2) 空腹血糖偏高可分为生理性偏高(如餐后、高糖饮食、剧烈运动、情绪激动等均可引起一过性增高，经过休息后血糖值可以恢复正常)和病理性增高(如糖尿病、甲状腺功能亢进、库欣综合征等)。

(3) 空腹血糖生理性增高经过调整饮食结构、避免剧烈活动、控制情绪等方式后可自行缓解，血糖值可以恢复正常。

(4) 排除生理性增高因素经复查仍然增高者属于病理性增高，应及时到内分泌科复诊，明确血糖偏高的原因及所患疾病的种类。

(5) 如果是首次检查发现血糖偏高，应及时到医院内分泌科进行详细的检查及正规的治疗。

(6) 已确诊的糖尿病患者，如血糖仍较高则说明血糖控制不佳，应及时到医院内分泌科诊治，修正以往的治疗方案及改变一些不良的生活习惯。

(7) 糖尿病的治疗强调早期治疗、长期治疗、综合治疗和措施个体化，综合防治包括糖尿病教育、饮食治疗、体育锻炼、药物治疗和血糖监测五个方面。

【总胆固醇(CHOL)偏高】：

(1) 总胆固醇是脂质的主要成分之一，其数量受年龄、家族、性别、饮食、遗传等多种因素影响。总胆固醇对人体生长发育以及新陈代谢有重要的作用，正常值是 2.59-5.20mmol/L。

(2) 总胆固醇升高后，会增加类脂物质的堆积，会产生更多的血管斑块，进而增加心脑血管疾病的风险。大于 5.21-5.69mmol/L 是胆固醇的临界偏高，即使是一个完全健康的人，只要总胆固醇 > 7.2mmol/L 或低密度脂蛋白 > 4.9mmol/L，未来发生心脑血管的风险就明显增高，应该马上治疗。

(3) 总胆固醇升高根据病因可分为两大类：一是原发性，是由于遗传因素缺陷所致，另一种是继发性，可引起其升高的疾病主要有糖尿病、高血压、甲减、肝肾疾病等。

(4) 降低总胆固醇的治疗中，原发性偏高应积极应用降脂药，曾经选择他汀类药物，胆固醇不能达标的，可联合用药(如依折麦布等)。

(5) 如果总胆固醇偏高，且患者有糖尿病、高血压、甲减、肝肾疾病或者已经发生心脑血管疾病的人更应积极用药，控制降低疾病风险。

(6)戒烟，增强运动，采用低脂、低糖饮食，少食富含脂肪、胆固醇及饱和脂肪酸的食物，多进食蔬菜、水果、豆制品、粗粮、鱼和高纤维食品。

(7)必要时在医师指导下使用降脂药物治疗，并前往内分泌科复诊。

【动脉硬化指数偏高】：

(1)动脉硬化指数偏高，提示动脉硬化的风险性会更高，也就是心脑血管疾病的发病率会相对较高。建议控制血脂、血糖，少吃油腻食物，多吃蔬菜水果，加强锻炼，减轻体重。

【甘油三酯(TG)偏高】：

(1)甘油三酯是甘油和脂肪酸所构成的有机化合物，甘油三酯测定是脂类代谢的重要指标之一。

(2)甘油三酯增高与冠心病的发生有着重要的相关性，随年龄增大而有上升的趋势，其增高最常见于高脂和过量糖类饮食、肥胖等。

(3)甘油三酯主要功能是为机体提供能量，其正常值在 0.7-1.7mmol/L 之间，1.7-2.29mmol/L 为边缘增高，提示应该注意饮食和运动了。

(4)甘油三酯大于 2.3mmol/L，就称为高甘油三酯血症。甘油三酯增高虽然不会直接导致血管斑块的形成，但也会间接引起心脑血管疾病风险增加，同时，当甘油三酯大于 5.6mmol/L 时，还会增加急性胰腺炎的风险，所以降低甘油三酯的基础主要是控制饮食，饮食控制不佳可以选择药物治疗。

(5)生活方式的干预是控制甘油三酯水平升高的基础，包括减重，增加运动量，限制酒精摄入以及避免食用果糖和高碳水化合物食物。多食蔬菜水果，定期复查。

(6)明显增高者在医师的指导下使用降脂药物治疗，首选他汀和贝特类药物。

【肌酐(CREA)偏高】：

(1)临床上肾功能检查项目很多，常规体检一般只做三项测定，即血肌酐(Cr)、血尿素氮(BUN)、尿酸(UA)，通过这三项可初筛肾功能的情况。

(2)血肌酐(Cr)由外源性和内源性两类组成。血肌酐是肌肉中肌酸代谢的最终产物，产生之后会被血液运到肾脏由肾小球滤过排出体外，肾小管基本不吸收且分泌量较少。

(3)在外源性肌酐摄入量保持稳定的情况下，血中肌酐浓度取决于肾小球滤过能力，当肾实质损害，肾小球滤过率下降至正常人的 1/3 时 肌酐浓度就会明显上升，故测定肌酐浓度可作为肾小球滤过受损的指标，也是判定肾功能是否受损的重要指标。

(4)血肌酐升高常见于各种原因引起的滤过功能减退，如急性慢性肾衰竭；另外如果血肌酐在正常高值附近，就要引起重视了，若同时尿常规也有问题，建议尽快前往肾内科诊治。

(5)在临床上如果肉食摄入过多、体育活动多导致肌肉分解代谢旺盛、体型强壮的人肌酐水平易偏高；反之，长期素食、卧床、肌肉萎缩、体型瘦小的人肌酐水平易偏低，需要饮食均衡，加强蛋白质的摄入。

【粘液丝偏高】：

(1)尿常规中粘液丝是由尿路中细胞分泌出来的，在有尿路感染时分泌会明显增多，且伴有炎症细胞的出现。

(2)粘液丝偏高，可分为生理性偏高和病理性偏高两种，生理性偏高一般是由于喝水较少导致的尿液浓缩，一般在喝水后就能达到稀释的效果。

(3)病理性的粘液丝偏高是由于泌尿系炎症或者是前列腺炎导致的，需要注意观察，多喝水，同时有白细胞等炎症细胞增多时，应及时服用抗感染药物治疗。如果仅有粘液丝的增多而没有白细胞等炎症细胞增多时，尿路有炎症的可能性不大。

(4)建议平时饮食注意清淡，多喝水，少吃油腻和辛辣的食物，要注意个人清洁卫生，勤洗阴部，注意休息。

【空泡蝶鞍】：

(1)正常的蝶鞍内由脑垂体占满，无蛛网膜和脑脊液，但有的人蝶鞍内垂体组织缩小，大部分被蛛网膜和脑脊液占用形成的“囊泡”，称为空泡蝶鞍。有的因压迫垂体可产生相应的临床内分泌症状，建议神经内科结合临床诊治。但大多数人没有任何表现，无需治疗，定期复查。

【双侧额顶叶皮髓质交界区多发缺血灶】：

(1)建议神经内科进一步诊断治疗。

【左肺上叶局限性纤维化及钙化灶】：

(1)肺纤维化灶是一种常见的身体器官疾病，常为肺部组织感染后，机体修复的过程中，病变组织自然愈合后遗留下来的纤维化病灶，也可能是既往感染治疗不彻底，导致炎症反复发作，局部组织纤维化增生的表现。建议定期复查

(2)肺钙化灶、硬结灶是肺部的病理性产物，主要是肺部曾有过炎症或结核感染等病变，在机体修复的过程中，这些病变被纤维组织填充，并有钙质沉淀，形成的钙化结节或者钙化灶，提示是一个陈旧性病变。建议定期复查。

【右肺上叶后段小结节】：

(1)结节不是一种疾病，而是医学影像学上的专业名称。所谓肺部小结节是单一边界清楚，直径小于或等于5mm，周围被含气肺组织包绕的病变。肺部小结节大多数为良性，但也有早期肺癌和肺部转移癌的可能。建议定期复查并呼吸科诊治。

【T波改变】：

(1)可见于心肌劳损，电解质混乱及神经调节异常，如疲劳，精神紧张等，往心血管内科咨询，进一步查找病因及治疗。

【左室舒张功能减低】：

(1)左心室舒张功能是指心肌弹性减低，心脏泵血功能减退。其引起原因，一是随着年龄的增长，心肌组织退行性变。其二是由于冠心病、高血压等慢性心肌病变。一般来说没有原发病变及年龄偏大的人员又无症状，不需要特殊处理，建议心内科结合临床考虑。

【左室壁对称性肥厚】：

(1)建议心血管内科就诊；定期复查。

【甲状腺双侧叶结节】：

(1)甲状腺结节是一种常见的甲状腺疾病，很多甲状腺疾病可表现为结节，如可由甲状腺退行性变、炎症、自身免疫性及新生物等多种病变所致。甲状腺结节在各个年龄段的男女人群中均可见到，但中年女性中较多。

(2)甲状腺结节分良性和恶性两大类，良性的占绝大多数，恶性者不足1%，判断甲状腺结节的良恶主要依靠病史、体格检查、放射性核素扫描、穿刺细胞学检查。

(3)建议往外科就诊，进一步检查，明确诊断，结合临床诊治并定期复查。

【双侧颈总动脉内中膜局限性增厚】：

(1)颈动脉内中膜增厚是一个超声诊断，它属于血管性疾病（动脉硬化）的早期表现，提示长期发展下去动脉硬化会形成斑块和狭窄闭塞病变。

(2)建议改变饮食结构，适量增加运动量，减缓动脉硬化发展的速度。如果有血脂高、胆固醇高、高血压、高血糖，就要进行相应的控制和预防，通过药物的干预，避免从内中膜增厚发展成斑块，进一步形成血管狭窄和闭塞的病变。

【左肾结石】：

(1)往泌尿外科进一步诊治；定期B超复查。平时多喝水，尤其是睡前要多饮水。每日至少2500-3000ML，夏天增至4000-5000ML，保持每天尿量至少2000ML。避免饮高硬度水，可饮用磁化水。

(2)少食含钙食物，如海带、豆类、牛奶、豆腐，少食含酸丰富食物如菠菜、芹菜、草莓、浓红茶、咖啡、巧克力，少食动物内脏、海产品。尽量不服用或少服用与结石有关的药物，如维C、阿司匹林、磺胺类药物等。

(3)适当运动对尿路结石患者与好处，长时间不活动，可增加尿中晶体成分的沉淀机会而形成结石。运动可根据自己的兴趣而定，如跳越运动、爬楼梯、跳绳、体操以及用手掌达腰背部等，均有利于结石上下移动，甚至排出。

【轻度脂肪肝】：

(1)脂肪肝是指肝脏被脂肪浸润，为一种多病因引起的获得性疾病。

(2)脂肪肝是以肝细胞脂肪变性和脂肪蓄积为病理特征，最常见易患因素有超重或肥胖、进食油腻食物、高脂血症（尤其甘油三酯升高）、营养失调（营养过量或不足）、饮酒、高脂血症、少运动、糖耐量异常、减肥造成体重急剧下降、营养不良、中毒和药物等。

- (3)当肝内脂类（主要为甘油三酯）含量超过肝重的5%时为脂肪肝。脂肪肝是一个常见的临床现象，不是一个独立性的疾病。
- (4)值得注意的是，过多的脂肪在肝组织、肝细胞内浸润，引起肝细胞肿大，严重可致肝硬化。脂肪肝是可逆性的，合理饮食、运动及治疗后可恢复。
- (5)合理控制饮食，控制总摄入量，低盐、低脂和低糖类饮食，少吃动物内脏，多吃蔬菜水果；
- (6)控制危险因素，如控制体重、改善胰岛素抵抗、调整血脂紊乱，戒酒、戒烟，坚持长期有氧运动，加强体育锻炼；
- (7)定期复查腹部彩超、血脂、肝功能。

【左肾囊肿】：

- (1)肾囊肿是肾脏内出现大小不等的与外界不相通的囊性肿块的总称。肾囊肿属于良性肿瘤，在肾囊性疾病中以单纯性肾囊肿最为常见。其发生原因尚可能与先天性肾小球、肾小管结构异常和后天性损伤感染有关。
- (2)单纯性肾囊肿大多数无症状，常在体检彩超时被发现。一般直径大于5cm或者合并感染、破裂、出血时才引起症状，主要表现为腰腹部或背部胀痛，当出现并发症时疼痛加重。
- (3)肾囊肿直径小于4cm，无肾盂肾盏明显受压，无感染、恶变、高血压及症状不明显者，只需密切随访观察，定期彩超检查。
- (4)肾囊肿多数是先天性的，对人体健康没有多大影响，不会癌变，可以工作，可以运动，生活上没什么要特别注意的地方。其发病率可随年龄增长而增高，50岁以上的人有50%可以发现这种囊肿，借助彩超、CT可确诊。
- (5)首次发现，建议作MRI或CT检查，以排除肾内其它占位性病变。
- (6)过大的囊肿，对肾脏本身或周围的器官有压迫症状的，或有炎症的，往外科治疗。定期复查。

【呼气试验检验报告阳性】：

- (1)提示幽门螺旋杆菌（HP）感染。幽门螺旋杆菌是慢性活动性胃炎的病原菌，是消化道溃疡和胃癌等疾病的重要致病因子。
- (2)没有临床症状者（如中上腹不适、饱胀、反酸、恶心等），可暂不进行抗HP治疗。如果是HP感染的消化性溃疡、慢性胃炎、早期胃癌切除后和需要长期服用非甾体类抗炎药物（如阿司匹林）者，应在专科医生指导下进行抗HP治疗。
- (3)建议您先进行胃镜检查，或往消化内科咨询，再决定是否进行根除治疗。

汇总医生： 丁昊炜

主检日期： 2024-11-25

主检医生：

分科结果

身高、体重、血压

项目名称	检查结果	项目名称	检查结果
身高	176cm	体重	83kg
血压	128/81mmHg		

***小结:**

(1) 体重指数 26.79: 超重

操作员：张文静 检查日期:2024-11-24 检查医生：名燕凌

检验报告

血流变

项目名称	检查结果	单位	参考值	提示
全血粘度高切 200/s	3.92	mpas	3.53--4.65	
全血粘度中切 100/s	4.23	mpas	3.6--4.9	
全血粘度中切 50/s	4.98	mpas	4.7--5.9	
全血还原粘度高切	5.35	mpas	3.66--8.48	
全血还原粘度低切	38.61	mpas	31.8--50.2	
血浆粘度	1.46	mpas	1.26--1.70	
血沉(ESR)	6.30	mm/h	0--15	
红细胞压积	0.46	L/L	0.40--0.50	
红细胞聚集指数	4.90		3.79--6.05	
红细胞变形指数	0.71		0.51--1.02	
红细胞刚性指数	3.67		2.15--6.73	
血沉方程 K 值	26.64	mm/h	0--77	
全血粘度 1/s	19.22	mpas	17.6--21.3	
全血高切相对指数	2.69		2.08--3.69	
全血低切相对指数	13.16		10.37--16.94	

*小结:

未见异常

操作员：贺琰 检查日期：2024-11-24

检查医生：康建忠

尿常规

项目名称	检查结果	单位	参考值	提示
胆红素(BIL)	-		阴性	
隐血(ERY)	-		阴性	
小圆上皮细胞(SRC)	0	个/u1	0--0	

维生素 C	-		阴性	
异常红细胞	0	个/u1	0--3	
红细胞（正常）	0	个/u1	0--6	
鳞状上皮细胞	0	个/u1	0--0	
粘液丝	21	个/u1	0--0	↑
尿葡萄糖(GLU)	-		阴性	
酮体(KET)	-		阴性	
比重(SG)	1.025		1.003--1.030	
酸碱度(PH)	6.0		4.5--8.0	
尿蛋白质(PRO)	-		阴性	
尿胆原(URO)	-		阴性	
亚硝酸盐(NIT)	-		阴性	
尿白细胞(LEU)	-		阴性	

***小结:**

粘液丝偏高(21 /HP)

操作员：黄璐瑶 检查日期:2024-11-24 检查医生:陈建国

血常规（五分类）

项目名称	检查结果	单位	参考值	提示
白细胞(WBC)	8.53	10 ⁹ /L	3.5--9.5	
淋巴细胞绝对值(LY#)	1.79	10 ⁹ /L	1.1--3.2	
淋巴细胞百分比(LY%)	21.0	%	20--50	
中性粒细胞绝对值(GR#)	6.26	10 ⁹ /L	1.8--6.3	
中性粒细胞百分比(GR%)	73.4	%	40--75	
嗜碱性粒细胞绝对值(BA#)	0.04	10 ⁹ /L	0--0.06	
嗜碱性粒细胞百分比(BA%)	0.5	%	0--1.0	
嗜酸性粒细胞绝对值(E0#)	0.10	10 ⁹ /L	0.02--0.52	
嗜酸性粒细胞百分比(E0%)	1.1	%	0.4--8.0	
血小板(PLT)	268	10 ⁹ /L	125--350	

血小板分布宽度 (PDW)	16.0	%	15--17	
平均血小板体积 (MPV)	8.7	f1	6.0--14.0	
血小板压积 (PCT)	0.233	%	0.11--0.28	
红细胞 (RBC)	5.15	$10^{12}/L$	4.3--5.8	
血红蛋白	154	g/L	130--175	
红细胞压积 (HCT)	46.7	%	40--50	
红细胞平均体积 (MCV)	90.7	f1	82--100	
平均血红蛋白含量 (MCH)	29.8	pg	27--34	
平均血红蛋白浓度 (MCHC)	329	g/L	316--354	
单核细胞绝对值 (MO#)	0.34	$10^9/L$	0.1--0.60	
单核细胞百分比 (MO%)	4.0	%	3--10	
红细胞分布宽度标准差 (RDW-SD)	43.0	f1	35--56	
红细胞分布宽度变异系数 (RDW-CV)	12.7	%	10.6--16.6	
大血小板比率	16.7	%	11--45	
大血小板数目	45	$10^9/L$	30--90	
未成熟粒细胞数目	0.03	$10^9/L$	0--999	
未成熟粒细胞百分比	0.3	%	0--100	
有核红细胞数目	0.000	$10^9/L$	0--9999	
有核红细胞百分比	0.00	/100WBC	0--9999	

***小结:**

未见异常

操作员：黄璐瑶 检查日期：2024-11-24 检查医生：陈建国

同型半胱氨酸

项目名称	检查结果	单位	参考值	提示
同型半胱氨酸	19.30	umol/L	0--20	

***小结:**

未见异常

操作员：刘慧芳 检查日期：2024-11-24 检查医生：康建忠

尿沉渣

项目名称	检查结果	单位	参考值	提示
白细胞尿	1	个/u1	0--13	
上皮细胞(EC)	0	/HP	0--28	
管型(CAST)	0	个/u1	0--1	
霉菌(尿)	0	/HP	0--0	
结晶	0	/HP	0--10	
透明度(CLA)	清亮			
胆红素(BIL)	-		阴性	
颜色(Colour)	淡黄色			
红细胞(尿)(RBC)	0	个/u1	0--6	

*小结:

未见异常

操作员：黄璐瑶 检查日期：2024-11-24 检查医生：陈建国

糖化血红蛋白

项目名称	检查结果	单位	参考值	提示
糖化血红蛋白	6.4		4.1--6.0	↑

*小结:

糖化血红蛋白偏高(6.4 %)

操作员：贺琰 检查日期：2024-11-24 检查医生：康健忠

生化全项 1

项目名称	检查结果	单位	参考值	提示
碳酸氢根(HCO3)	23.00	mmol/L	22--29	
总蛋白(T PROT)	74.5	g/L	65--85	
白蛋白(ALB)	44.20	g/L	40--55	
球蛋白(GLB)	30.30	g/L	15--35	

白蛋白/球蛋白 (ALB/GLB)	1.46		1.0--2.5	
碱性磷酸酶 (ALP)	90.0	U/L	45--125	
肌酐 (CREA)	108.50	umol/L	57--97	↑
尿酸 (UA)	547.00	umol/L	200--420	↑
钾 (K)	3.97	mmol/L	3.5--5.5	
钠 (Na)	143.8	mmol/L	136--145	
氯 (Cl)	97.8	mmol/L	96--108	
钙 (Ca)	2.46	mmol/L	2.11--2.52	
乳酸脱氢酶 (LDH)	135.00	U/L	120--250	
淀粉酶 (AMY)	36.00	IU/L	35--135	
葡萄糖 (GLU)	6.92	mmol/L	3.89--6.1	↑
总胆红素 (TBIL)	15.20	umol/L	0--26	
直接胆红素 (DBIL)	3.4	umol/L	0--8.0	
间接胆红素 (IBIL)	11.80	umol/L	0--17.39	
丙氨酸氨基转移酶 (ALT)	61.00	U/L	9--50	↑
门冬氨酸氨基转移酶 (AST)	30.00	U/L	15--40	
尿素测定 (Urea)	6.80	mmol/L	3.1--8.0	
肌酸激酶 (CK)	102.00	U/L	50--310	
α-羟丁酸脱氢酶	105.00	U/L	72--182	
C反应蛋白	0.90	mg/dl	0--3	
动脉硬化指数	3.42		1.31--3.19	↑
谷草比谷丙	0.49		0.4--2.5	
总胆固醇 (CHOL)	6.31	mmol/L	2.59--5.2	↑
甘油三脂 (TG)	7.02	mmol/L	0.7--1.7	↑
低密度脂蛋白 (LDL)	2.74	mmol/L	0--4.13	
高密度脂蛋白 (HDL)	0.80	mmol/L	0.77--1.55	

*小结:

肌酐(CREA) 偏高(108.50 $\mu\text{mol/L}$) 尿酸(UA) 偏高(547.00 $\mu\text{mol/L}$) 葡萄糖(GLU) 偏高(6.92
 mmol/L) 丙氨酸氨基转移酶(ALT) 偏高(61.00 U/L) 动脉硬化指数偏高(3.42) 总胆固醇(CHOL) 偏高(6.31
 mmol/L) 甘油三脂(TG) 偏高(7.02 mmol/L)

操作员：刘慧芳 检查日期：2024-11-24 检查医生：康建忠

大同瑞慈康复医院 12导联心电图报告

刘爱军 男 55岁 体检号:364224

病床号:

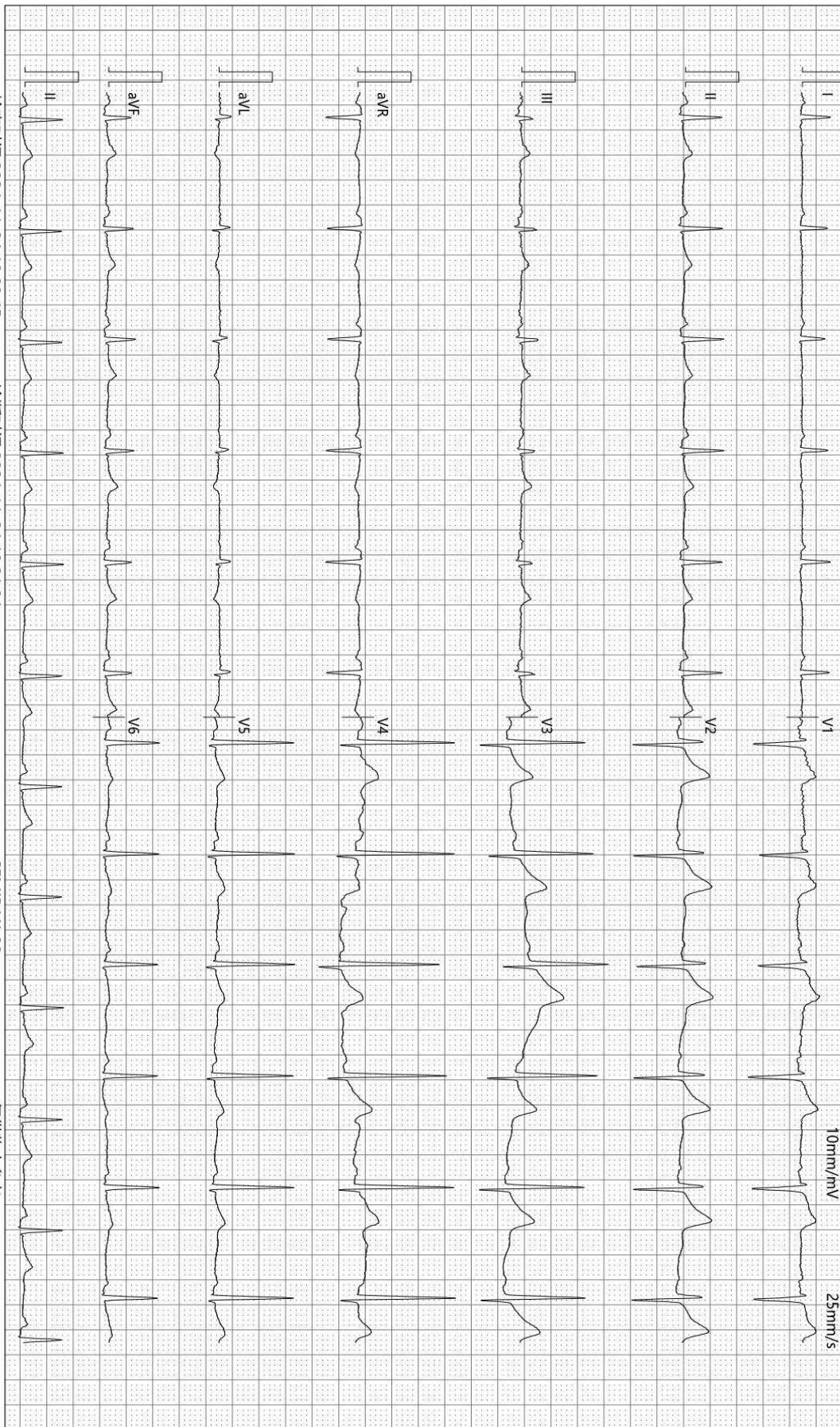
诊断结果:

- 1. 窦性心律
- 2. T波改变

诊断医生:

张之生

HR : 67bpm [60~100bpm]
 P : 107ms [0~110ms]
 PR : 159ms [120~200ms]
 QRS : 85ms [60~100ms]
 QT/QTc : 392/416ms [320~440/0~450ms]
 P/QRS/T : 58/48/86 † deg. [0~75/-30~90/0~75deg]
 RV5/SV1 : 1.505/0.875mV [0.0~2.5/0.0~2.0mV]



检查时间:2024-11-24 10:09:45

诊断时间:2024-11-24 10:21:04

SEMIP V1 90

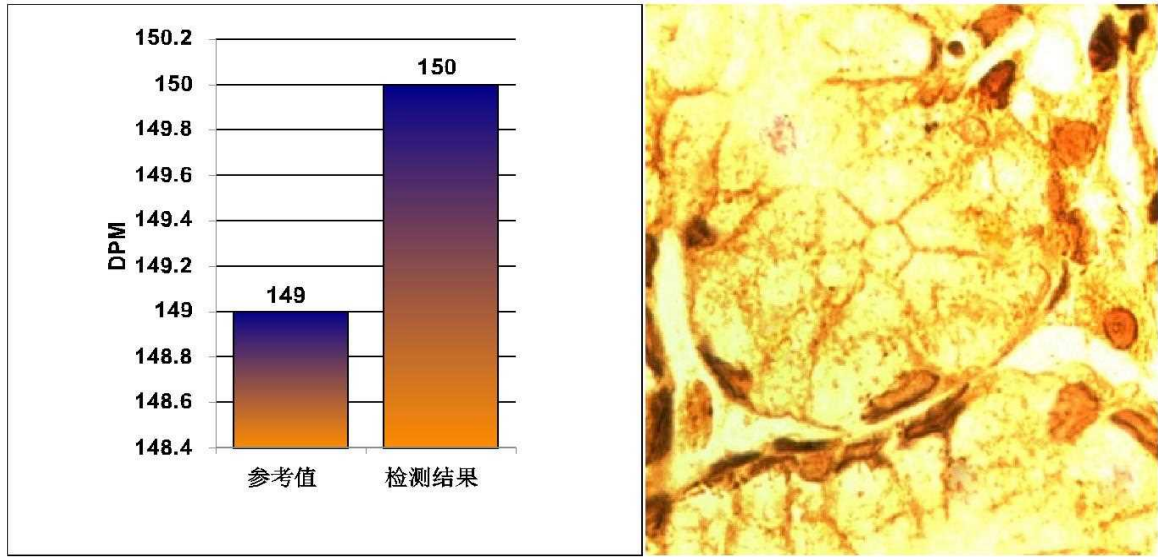
仅供临床参考

大同瑞慈康复医院

¹⁴C呼气试验检验报告

姓名	刘爱军	年龄	55	性别	男
住院号		日期	2024-11-24 10:31	电话	
送检医生	曹居杰	样品编号	00182	编号	2112050007

¹⁴C呼气试验



阳性参考值 (Disintegrations Per Minute(DPM)):

DPM值:	dpm > 2499	阳性++++
	1499 < dpm ≤ 2499	阳性+++
	499 < dpm ≤ 1499	阳性++
	149 < dpm ≤ 499	阳性
	dpm ≤ 99	阴性
	99 < dpm ≤ 149	不确定

检测结果: **dpm= 150** **阳性+**

本检查结果仅供临床参考，仅针对本次检查，不作医疗证明

温馨提示:

检测医生: 曹居杰

Rich 大同瑞慈康复医院
超声诊断图文报告

流水号: 2112050007

超声号: 1755374

姓名: 刘爱军

年龄: 55 岁

性别: 男

检查设备: Vivid E95

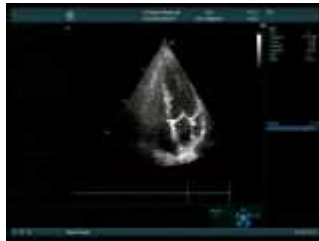
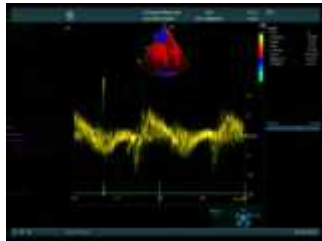
体检号: 364224

申请医院: 本院

体检科室: 体检科

检查部位: 心脏彩超

经典图像:



影像所见:

超声测量 (单位: mm)

升主动脉内径 28 (32±3mm)

左房内径 34 (35mm)

室间隔 12 (8-11mm)

左室内径 41 (47±4mm)

左室后壁 12 (8-11mm)

EF65% (50-80%)

右室内径 23 (36±4mm)

右房内径 29 (36±4mm)

FS35% (28-41%)

主肺动脉内径 20 (23±3mm)

升主动脉内径正常, 心脏各腔室大小正常, 左室壁对称性肥厚, 左室壁未见明显节段性运动异常, 各瓣膜及启闭功能未见明显异常, 舒张期二尖瓣口血流频谱 E/A<1, 心包腔未见积液。

影像诊断:

- 左室壁对称性肥厚
- 左室舒张功能减低

报告医师: 李霞

检查日期: 2024-11-24

审核医师: 李霞

报告日期: 2024-11-24



注: 本报告仅供临床医生参考!

地址: 大同市魏都大道 79 号。若有疑问, 请致电: 0352---2830580

Rich 大同瑞慈康复医院
超声诊断图文报告

流水号: 2112050007

超声号: 1755336

姓名: 刘爱军

年龄: 55 岁

性别: 男

检查设备: Vivid E95

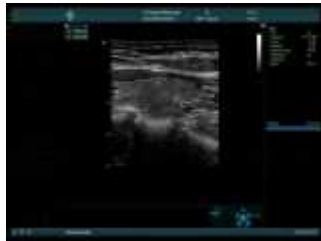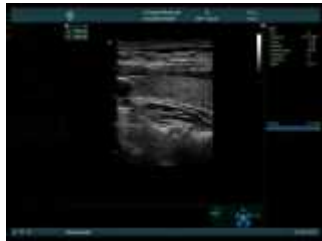体检号: 364224

申请医院: 本院

体检科室: 体检科

检查部位: 甲状腺彩超

经典图像:



影像所见:

甲状腺双侧叶形态正常, 包膜完整, 双侧叶中极均探及囊性结节, 右侧大小约 0.18*0.10cm, 左侧大小约 0.19*0.14cm, 边界清, 形态规则, 余实质回声均匀。
双侧颈部未见明显肿大淋巴结。

影像诊断:

甲状腺双侧叶结节 TI-RADS 2 级

报告医师: 李霞

检查日期: 2024-11-24

审核医师: 李霞

报告日期: 2024-11-24



注: 本报告仅供临床医生参考!

地址: 大同市魏都大道 79 号。若有疑问, 请致电: 0352---2830580

Rich 大同瑞慈康复医院
超声诊断图文报告

流水号: 2112050007

超声号: 1755367

姓名: 刘爱军

年龄: 55 岁

性别: 男

检查设备: Vivid E95

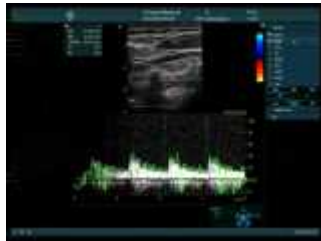
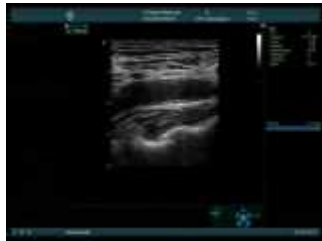
体检号: 364224

申请医院: 本院

体检科室: 体检科

检查部位: 颈部血管彩超

经典图像:



影像所见:

双侧颈总动脉内中膜局限性增厚, 较厚均约 1.2mm, 右锁骨下动脉起始处、双侧颈内、颈外动脉起始段内中膜不增厚, 内壁欠光滑, 管壁未见明确强回声斑。CDFI: 血流充盈好。PW: 频谱形态正常。

双侧椎动脉走行正常, 椎动脉内径正常, 管壁不厚, 管腔内为无回声, CDFI: 血流充盈好。PW: 频谱正常。

影像诊断:

双侧颈总动脉内中膜局限性增厚

报告医师: 李霞

检查日期: 2024-11-24

审核医师: 李霞

报告日期: 2024-11-24



注: 本报告仅供临床医生参考!

地址: 大同市魏都大道 79 号。若有疑问, 请致电: 0352---2830580

Rich 大同瑞慈康复医院
超声诊断图文报告

流水号: 2112050007

超声号: 1755376

姓名: 刘爱军

年龄: 55 岁

性别: 男

检查设备: Vivid E95

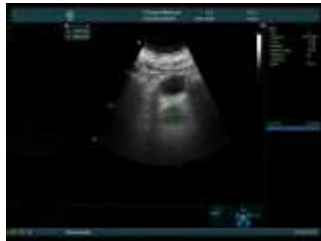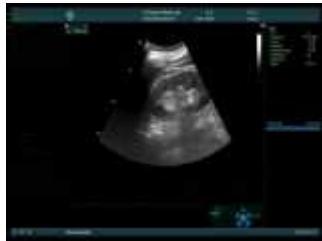体检号: 364224

申请医院: 本院

体检科室: 体检科

检查部位: 全腹彩超

经典图像:



影像所见:

肝脏大小形态正常, 包膜光滑完整, 实质回声细腻、增强, 肝内管道系统走行欠清晰, 门静脉及肝内胆管不扩张。

胆囊大小形态正常, 壁不厚、光滑, 囊内透声好, 肝外胆管不扩张。

胰腺大小形态正常, 实质回声均匀, 主胰管不扩张。

脾脏大小形态正常, 实质回声均匀, 脾门静脉不宽。

双肾大小形态正常, 皮髓质分界清晰, 左肾中极探及囊性结节, 大小约 1.0*0.8cm, 边界清, 形态规则, 左肾集合系统探及强回声斑, 直径约 0.6cm, 后伴淡声影, 双肾集合系统未见分离, 双侧输尿管未见扩张。

膀胱充盈欠佳。

前列腺形态正常, 大小约 3.0*3.7*2.6cm, 实质回声均匀。

影像诊断:

1. 轻度脂肪肝
2. 左肾囊肿
3. 左肾结石

报告医师: 李霞

检查日期: 2024-11-24

审核医师: 李霞

报告日期: 2024-11-24



注: 本报告仅供临床医生参考!

地址: 大同市魏都大道 79 号。若有疑问, 请致电: 0352---2830580

姓名: 刘爱军

年龄: 55 岁

性别: 男

检查设备: 西门子量子双源 CT

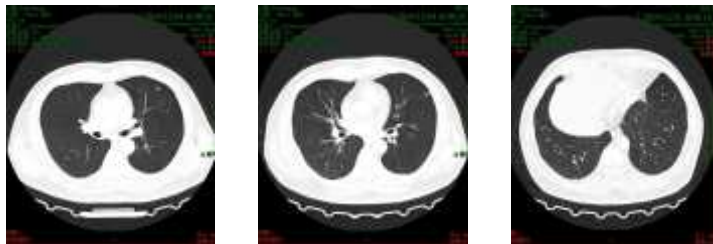体检号: 364224

申请医院: 本院

体检科室: 体检科

检查部位: 肺部双源 CT

经典图像:



影像所见:

双侧胸廓对称, 气管居中。气管及支气管未见狭窄及阻塞。右肺上叶后段见一结节状高密度影, 大小约 0.4x0.3cm, 边界清晰, 左肺上叶下舌段见条索状高密度影。左肺上叶见一点状钙化影。双肺门不大, 形态自然。心脏及大血管大小、形态未见异常。纵隔内未见肿块及肿大淋巴结。胸膜无增厚, 胸膜腔内无积液。胸壁软组织未见病变征象。

影像诊断:

1. 右肺上叶后段小结节, 建议随诊复查
2. 左肺上叶局限性纤维化及钙化灶

报告医师: 张剑峰

检查日期: 2024-11-24

审核医师: 苗来生

报告日期: 2024-11-24

MRI 诊断图文报告

ID号: 2112050007

影像号: MR20241124012

姓名: 刘爱军

年龄: 55岁

性别: 男

检查设备: 西门子 1.5T 磁共振

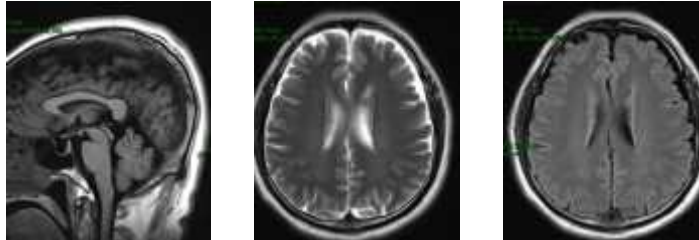
体检号: 364224

申请医院: 本院

体检科室: 体检科

检查部位: 颅脑 MRI

经典图像:



影像所见:

双侧额顶叶皮髓质交界区见多发斑点状长 T1 长 T2 信号, T2FLAIR 呈高信号, DWI 未见高信号。脑干、双侧小脑半球未见异常信号及占位征象, 脑室、脑池无扩大, 脑沟、脑裂无增宽。中线结构居中。垂体显著变薄。

影像诊断:

- 双侧额顶叶皮髓质交界区多发缺血灶
- 空泡蝶鞍

报告医师: 穆丽萍

检查日期: 2024-11-24

审核医师: 叶道斌

报告日期: 2024-11-24



注: 本报告仅供临床医生参考!

地址: 大同市魏都大道 79 号。若有疑问, 请致电: 0352---2830580