



2112010705

大同瑞慈健康体检

报 告 册

体检编号	363904	工号	35
姓名	李春生		
性别	女	年龄	40岁
单位	大同市古建筑保护研究院		
部门	大同市古建筑保护研究院		
联系电话	18636208590		
体检日期	2023-12-12		

尊敬的 李春生女士 您好！

首先,瑞慈健康体检全体员工欢迎您的光临,并对您的信任表示衷心的感谢！

您于 2023-12-12 (体检编号: 363904) 完成健康检查,本机构的各科医生已根据您的体检项目及结果,汇总成此份健康体检报告,并经总检医生审核。据此提出对您健康状况的综合分析及建议。

瑞慈健康体检倡导“大健康、大康复”,提出“健康是第一财富 (Rich)”的人文理念。希望您仔细阅读并妥善地保管此份健康体检报告,并认真关注报告中的提示与建议,若您对报告内容有任何疑问,可直接与瑞慈健康体检客服部联系,进一步咨询。

健康体检咨询电话: **0352-2824444**

客户服务咨询电话: **0352-2830597**
400-6112995

瑞慈健康体检报告由下列内容组成:

第一部分:主检报告

第二部分:分科分项结果

第三部分:检验报告

第四部分:附表

主检报告

检查综述

- 1、【血常规（五分类）】嗜碱性粒细胞百分比(BA%)偏高(1.2%)
- 2、【生殖道微生态】上皮细胞(白带)+/HP G+杆菌++
- 3、【尿常规】鳞状上皮细胞偏高(12 /HP) 粘液丝偏高(27 /HP)
- 4、【妇科内诊】(1)宫颈：纳氏囊肿
- 5、【乳腺彩超】双侧乳腺结节 BI-RADS 2级
- 6、【全腹彩超】1.宫颈多发那囊 2.盆腔少量积液

医生建议

【嗜碱性粒细胞百分比(BA%)偏高】：

(1)供内科结合临床参考。

【G+杆菌++】：

(1)阴道微生物学检查是用于提示除阴道的正常菌群之外，可致病的菌群类别判断，用于临床治疗指导。

【上皮细胞(白带)+/HP】：

(1)在生理情况下，阴道内的细胞新陈代谢会正常脱落，在取标本的时候会取到有脱落的上皮细胞，镜检时就会发现阳性，这属于正常的现象。如果同时阴道分泌物检查发现有病原菌感染的情况，建议往妇科进一步诊断治疗。

【鳞状上皮细胞偏高】：

(1)在生理情况下，机体正常的新陈代谢都会引起鳞状上皮细胞的脱离，这是一种正常的机体现象。如果长时间出现鳞状上皮细胞偏高的现象时，则有可能是尿路感染、泌尿系统结石等因素导致，应及时往泌尿外科进一步诊断治疗。

【粘液丝偏高】：

- (1)尿常规中粘液丝是由尿路中细胞分泌出来的，在有尿路感染时分泌会明显增多，且伴有炎症细胞的出现。
- (2)粘液丝偏高，可分为生理性偏高和病理性偏高两种，生理性偏高一般是由于喝水较少导致的尿液浓缩，一般在喝水后就能达到稀释的效果。
- (3)病理性的粘液丝偏高是由于泌尿系炎症或者是前列腺炎导致的，需要注意观察，多喝水，同时有白细胞等炎症细胞增多时，应及时服用抗感染药物治疗。如果仅有粘液丝的增多而没有白细胞等炎症细胞增多时，尿路有炎症的可能性不大。
- (4)建议平时饮食注意清淡，多喝水，少吃油腻和辛辣的食物，要注意个人清洁卫生，勤洗阴部，注意休息。

【纳氏囊肿】：

(1)宫颈腺体囊肿又叫宫颈纳氏囊肿（可称‘纳囊’或‘那囊’），同宫颈糜烂、宫颈息肉一样，是慢性宫颈炎的一种表现。

(2)临床表现时可以看到宫颈表面突出多个大小不一的青白色囊泡（并非紫色），内含黏液，小的有米粒大，大的有玉米粒大，有的可以长得很大，突出于宫颈表面，甚至到达阴道口，根部与宫颈之间有蒂相连，常合并有宫颈肥大。

(3)其形成原因是在宫颈糜烂愈合过程中，新生的鳞状上皮覆盖宫颈腺管口或伸入腺管，将腺管口阻塞；腺管周围的结缔组织增生或瘢痕形成压迫腺管，使腺管变窄甚至阻塞，腺体分泌物引流受阻，滞留形成的囊肿叫宫颈纳氏囊肿。

(4)对小的纳囊，无任何临床症状可不予处理；对于密集的较小的纳囊或比较大的纳囊，可考虑光疗、激光、微波、自凝刀等物理治疗。

(5)对于较大的突出于宫颈表面的纳囊，可考虑电刀切除治疗。上述治疗方法均无太大痛苦，也基本不会影响日常的工作和生活。

【乳腺结节】：

(1)乳腺结节是乳腺组织导管和乳小叶在结构上的退行性变及进行性结缔组织的生长，主要以乳房周围性疼痛为特征，或在情绪变化、劳累、天气变化时加重，每月月经前疼痛加剧，行经后疼痛减退或消失。其主要原因是由于内分泌失调。

(2)建议少吃刺激性食物或进行药物治疗干预，必要时外科诊治。

【盆腔少量积液】：

(1)盆腔积液是一种表现，而不是一种疾病，可分为生理性积液和病理性积液两种。生理性积液见于部分正常女性在月经期或排卵期，含有少量的积液。病理性积液可在盆腔炎、附件炎和子宫内膜异位症等疾病下产生的。

(2)建议月经干净 3、4 天后复查，如复查仍提示积液或有腹部疼痛等不适症状，不排除盆腔炎症，建议妇科诊治。

【宫颈多发那囊】：

(1)宫颈腺体囊肿又叫宫颈纳氏囊肿（可称‘纳囊’或‘那囊’），同宫颈糜烂、宫颈息肉一样，是慢性宫颈炎的一种表现。

(2)临床表现时可以看到宫颈表面突出多个大小不一的青白色囊泡（并非紫色），内含黏液，小的有米粒大，大的有玉米粒大，有的可以长得很大，突出于宫颈表面，甚至到达阴道口，根部与宫颈之间有蒂相连，常合并有宫颈肥大。

(3)其形成原因是在宫颈糜烂愈合过程中，新生的鳞状上皮覆盖宫颈腺管口或伸入腺管，将腺管口阻塞；腺管周围的结缔组织增生或瘢痕形成压迫腺管，使腺管变窄甚至阻塞，腺体分泌物引流受阻，滞留形成的囊肿叫宫颈纳氏囊肿。

(4)对小的纳囊，无任何临床症状可不予处理；对于密集的较小的纳囊或比较大的纳囊，可考虑光疗、激光、微波、自凝刀等物理治疗。

(5)对于较大的突出于宫颈表面的纳囊，可考虑电刀切除治疗。上述治疗方法均无太大痛苦，也基本不会影响日常的工作和生活。

汇总医生： 樊兴国

主检日期： 2023-12-13

主检医生：

分科结果

身高、体重、血压

项目名称	检查结果	项目名称	检查结果
身高	169cm	体重	60kg
血压	117/71mmHg		

***小结：**

未见异常

操作员：陈红锦

检查日期：2023-12-12

检查医生：张彬艳

妇科内诊

项目名称	检查结果	项目名称	检查结果
外阴	正常	尿道口	正常
阴道	通畅	子宫	正常
附件	正常	宫颈	纳氏囊肿
后穹窿	正常		

***小结：**

(1) 宫颈：纳氏囊肿

操作员：许艳华

检查日期：2023-12-12

检查医生：许艳华

检验报告

尿常规

项目名称	检查结果	单位	参考值	提示
胆红素(BIL)	-		阴性	
隐血(ERY)	-		阴性	
小圆上皮细胞(SRC)	0	个/ul	0--0	
维生素 C	-		阴性	
异常红细胞	0	个/ul	0--3	
红细胞（正常）	3	个/ul	0--6	
鳞状上皮细胞	12	个/ul	0--0	↑
粘液丝	27	个/ul	0--0	↑
尿葡萄糖(GLU)	-		阴性	
酮体(KET)	-		阴性	
比重(SG)	1.020		1.003--1.030	
酸碱度(PH)	6.0		4.5--8.0	
尿蛋白质(PRO)	-		阴性	
尿胆原(URO)	-		阴性	
亚硝酸盐(NIT)	-		阴性	
尿白细胞(LEU)	-		阴性	

***小结:**

鳞状上皮细胞偏高(12 /HP) 粘液丝偏高(27 /HP)

操作员：赵伟 检查日期:2023-12-12 检查医生:陈建国

血常规（五分类）

项目名称	检查结果	单位	参考值	提示
白细胞(WBC)	5.25	10 ⁹ /L	3.5--9.5	
淋巴细胞绝对值(LY#)	1.47	10 ⁹ /L	1.1--3.2	

淋巴细胞百分比(LY%)	28.0	%	20--50	
中性粒细胞绝对值(GR#)	3.40	10 ⁹ /L	1.8--6.3	
中性粒细胞百分比(GR%)	64.7	%	40--75	
嗜碱性粒细胞绝对值(BA#)	0.06	10 ⁹ /L	0--0.06	
嗜碱性粒细胞百分比(BA%)	1.2	%	0--1.0	↑
嗜酸性粒细胞绝对值(EO#)	0.06	10 ⁹ /L	0.02--0.52	
嗜酸性粒细胞百分比(EO%)	1.2	%	0.4--8.0	
血小板(PLT)	218	10 ⁹ /L	125--350	
血小板分布宽度(PDW)	15.5	%	15--17	
平均血小板体积(MPV)	11.2	fl	6.0--14.0	
血小板压积(PCT)	0.244	%	0.11--0.28	
红细胞(RBC)	3.88	10 ¹² /L	3.8--5.1	
血红蛋白	121	g/L	115--150	
红细胞压积(HCT)	35.9	%	35--45	
红细胞平均体积(MCV)	92.6	fl	82--100	
平均血红蛋白含量(MCH)	31.2	pg	27--34	
平均血红蛋白浓度(MCHC)	337	g/L	316--354	
单核细胞绝对值(MO#)	0.26	10 ⁹ /L	0.1--0.60	
单核细胞百分比(MO%)	4.9	%	3--10	
红细胞分布宽度标准差(RDW-SD)	43.1	fl	35--56	
红细胞分布宽度变异系数(RDW-CV)	12.2	%	10.6--16.6	
大血小板比率	33.8	%	11--45	
大血小板数目	74	10 ⁹ /L	30--90	
未成熟粒细胞数目	0.01	10 ⁹ /L	0--999	
未成熟粒细胞百分比	0.1	%	0--100	
有核红细胞数目	0.000	10 ⁹ /L	0--9999	

有核红细胞百分比	0.00	/100WBC	0--9999	
----------	------	---------	---------	--

***小结:**

嗜碱性粒细胞百分比(BA%)偏高(1.2 %)

操作员：余雅倩 检查日期:2023-12-12 检查医生:陈建国

肾功三项

项目名称	检查结果	单位	参考值	提示
肌酐(CREA)	53.00	umol/L	41--73	
尿酸(UA)	256.00	umol/L	140--340	
尿素测定 (Urea)	4.20	mmol/L	2.6--7.5	

***小结:**

未见异常

操作员：王小雪 检查日期:2023-12-12 检查医生:陈建国

空腹血糖

项目名称	检查结果	单位	参考值	提示
葡萄糖(GLU)	5.20	mmol/L	3.89--6.1	

***小结:**

未见异常

操作员：王小雪 检查日期:2023-12-12 检查医生:陈建国

维生素 D

项目名称	检查结果	单位	参考值	提示
维生素 D	15.4	ng/ml	0-10.0 缺乏@ 10.1--30 不 足@30.1-- 100.0 正常 @ >100.0 过 量	

***小结:**

未见异常

操作员：孟芳 检查日期:2023-12-12 检查医生:席雁军

生殖道微生态

项目名称	检查结果	单位	参考值	提示
线索细胞	-			
清洁度	II			
上皮细胞(白带)	+			
滴虫	-			
G-球菌	-			
霉菌	-			
G-杆菌	-			
G+杆菌	++			
G+球菌	-			

***小结:**

上皮细胞(白带)+/HP G+杆菌 ++

操作员：梁可欣 检查日期:2023-12-13 检查医生:陈建国

尿沉渣

项目名称	检查结果	单位	参考值	提示
白细胞尿	0	个/ul	0--13	
上皮细胞(EC)	12	/HP	0--28	
管型(CAST)	0	个/ul	0--1	
霉菌(尿)	0	/HP	0--0	
结晶	0	/HP	0--10	
透明度(CLA)	清亮			
胆红素(BIL)	-		阴性	

颜色(Colour)	淡黄色			
红细胞(尿)(RBC)	3	个/ul	0--6	

***小结:**

未见异常

操作员：赵伟 检查日期:2023-12-12 检查医生:陈建国

血脂四项

项目名称	检查结果	单位	参考值	提示
动脉硬化指数	1.87		1.31--3.19	
总胆固醇(CHOL)	3.89	mmol/L	2.59--5.2	
甘油三脂(TG)	0.97	mmol/L	0.7--1.7	
低密度脂蛋白(LDL)	2.43	mmol/L	0--4.13	
高密度脂蛋白(HDL)	1.30	mmol/L	0.77--1.55	

***小结:**

未见异常

操作员：王小雪 检查日期:2023-12-12 检查医生:陈建国

肝功能三项

项目名称	检查结果	单位	参考值	提示
γ-谷氨酰转肽酶(GGT)	15.0	U/L	7--45	
丙氨酸氨基转移酶(ALT)	14.00	U/L	7--40	
门冬氨酸氨基转移酶(AST)	18.00	U/L	13--35	
谷草比谷丙	1.29		0.4--2.5	

***小结:**

未见异常

操作员：王小雪 检查日期:2023-12-12 检查医生:陈建国

大同瑞慈康复医院 12导联心电图报告

李春生 女 40岁 体检号:363904

病床号:

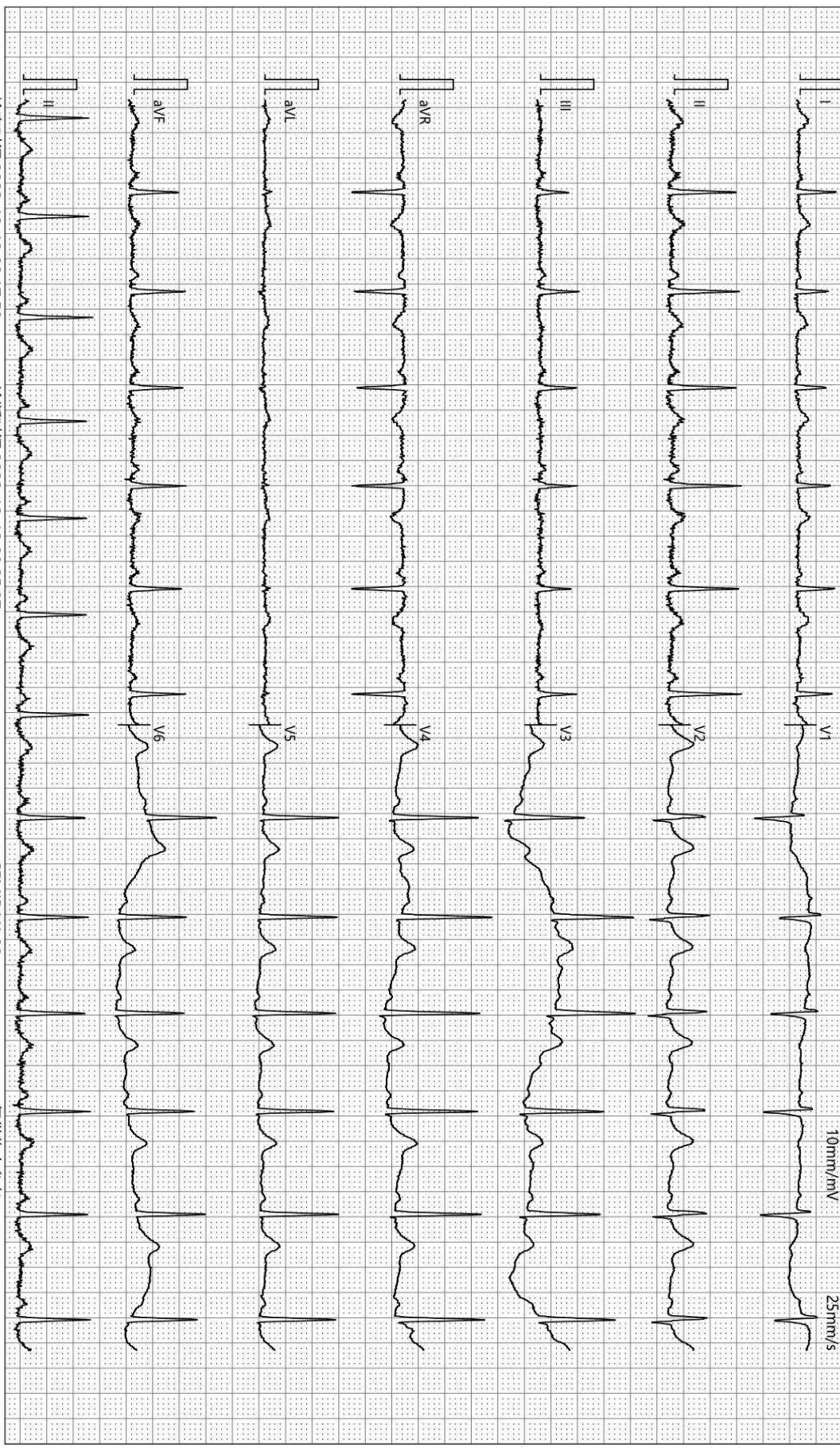
诊断结果:

- 1.窦性心律
- 2.正常心电图

诊断医生:

李春生
同不姆

HR	: 75bpm	[60 ~ 100bpm]
P	: 104ms	[0 ~ 110ms]
PR	: 147ms	[120 ~ 200ms]
QRS	: 82ms	[60 ~ 100ms]
QT/QTc	: 379/423ms	[320 ~ 440/0 ~ 460ms]
P/QRS/T	: 70/61/39deg.	[0 ~ 75/-30 ~ 90/0 ~ 75deg]
RV5/VS1	: 1.448/0.650mV	[0.0 ~ 2.5/0.0 ~ 2.0mV]



检查时间:2023-12-12 08:17:58

诊断时间:2023-12-12 08:25:07

SEMIP V1.90

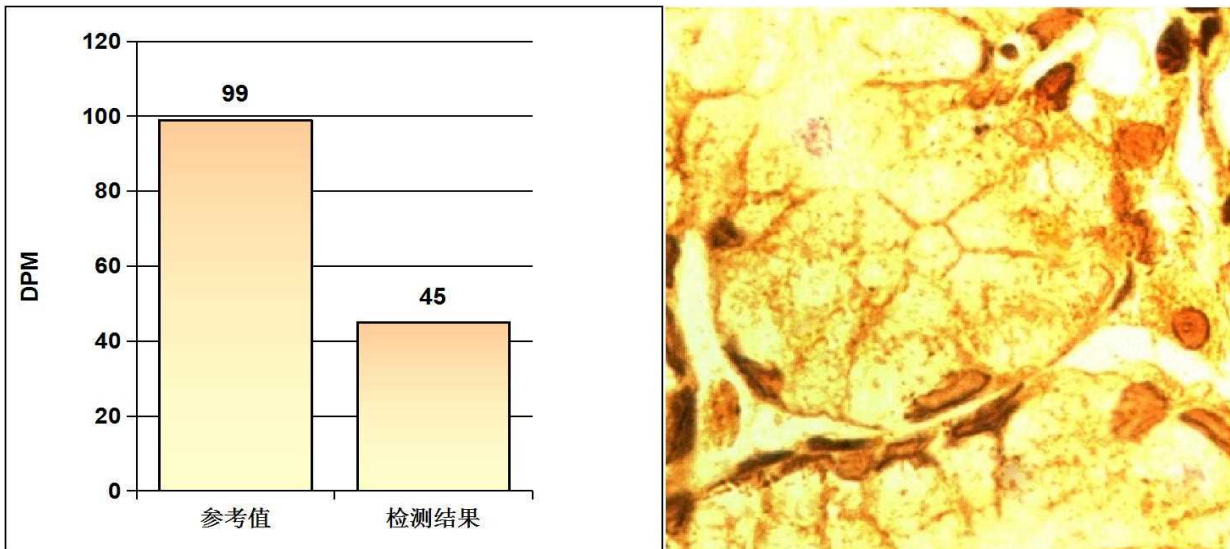
仅供临床参考

大同瑞慈康复医院

¹⁴C呼气试验检验报告

姓名	李春生	年龄	40	性别	女
住院号	0	日期	2023/12/12 9:07:54	电话	0
送检医生	曹居杰	样品编号	8514	编号	2112010705

¹⁴C呼气试验



阳性参考值 (Disintegrations Per Minute(DPM)):

DPM值:	dpm > 2499	阳性++++
	1499 < dpm ≤ 2499	阳性+++
	499 < dpm ≤ 1499	阳性++
	149 < dpm ≤ 499	阳性+
	dpm ≤ 99	阴性
	99 < dpm ≤ 149	不确定

检测结果: **dpm= 45** **阴性**

医生建议: 注意保持健康及规律饮食

温馨提示: 您本次检测的结果为阴性

检测医生: 曹居杰

大同瑞慈健康体检

骨密度检测报告

受检者信息

受检者ID: 2112010705
姓名: 李春生
出生年月日: 1983/2/12

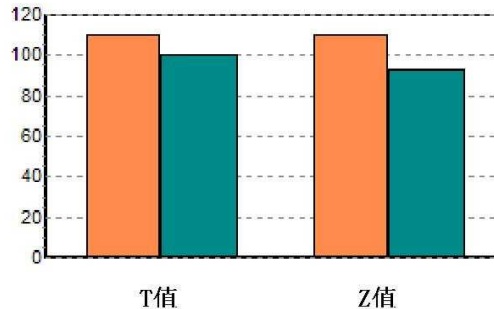
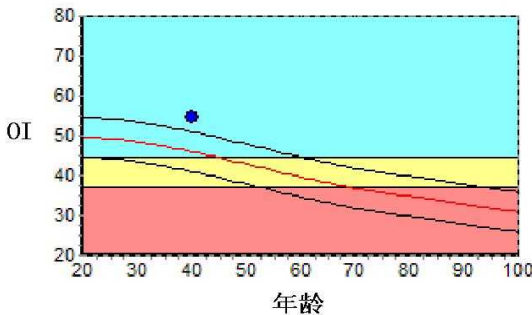
年龄: 40
性别: 女
测定部位(右/左): 右

测定结果

测定日期: 2023/12/12 8:25:02

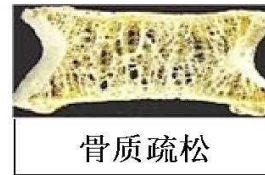
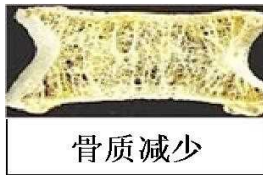测试编号: 1/1

受测者 平均值



数据库:	Asia	成人比:	109.8	%
OI:	54.5	同龄比:	118.5	%
SOS:	1365.9 m/s	OPR:	N/A	%
T值:	0.97			
Z值:	1.70			

结果分析



注解

以上结论仅供参考

科室:

医生签名:

医院地址 大同瑞慈健康体检
地址 大同市平城区魏都大道79号

联系电话 0352-2824444
操作者 名燕凌

超声诊断图文报告

流水号: 2112010705

影像号: 1484514

姓名: 李春生

年龄: 40 岁

性别: 女

检查设备: Vivid E95

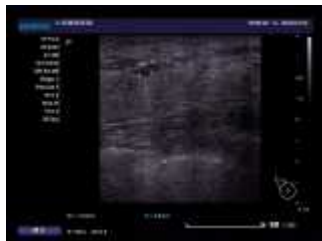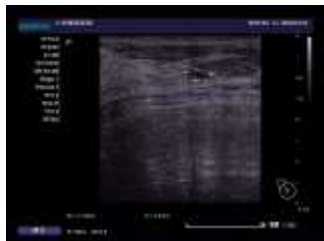体检号: 363904

申请医院: 本院

体检科室: 体检科

检查部位: 乳腺彩超

经典图像:



影像所见:

双侧乳腺腺体层次清晰, 右乳腺体厚 1.2cm, 于乳头上方探及一囊性结构, 大小约 0.6*0.3cm, 边界清, 左乳腺体厚 1.3cm, 于 3 点方向距乳头约 2cm 处探及一囊性结节, 大小约 0.5*0.3cm, 边界清, CDFI: 未见异常血流信号。双侧腋下未见明显肿大淋巴结。

影像诊断:

双侧乳腺结节 BI-RADS 2 级

报告医师: 李菊蓉

检查日期: 2023-12-12

审核医师: 李菊蓉

报告日期: 2023-12-12

超声诊断图文报告

流水号: 2112010705

影像号: 1484517

姓名: 李春生

年龄: 40岁

性别: 女

检查设备: Vivid E95

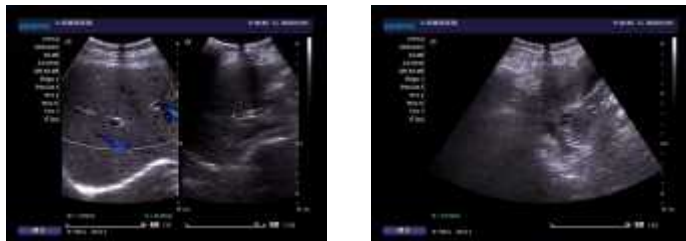体检号: 363904

申请医院: 本院

体检科室: 体检科

检查部位: 全腹彩超

经典图像:



影像所见:

肝脏大小形态正常,包膜光滑完整,实质回声均匀,肝内管道系统走行清晰,门静脉及肝内胆管不扩张。

胆囊切除术后,胆总管内径约0.5cm,可显示长度约3.5cm,肝外胆管不扩张。

胰腺大小形态正常,实质回声均匀,主胰管不扩张。

脾脏大小形态正常,实质回声均匀,脾门静脉不宽。

双肾大小形态正常,皮髓质分界清晰,集合系统未见分离,双侧输尿管未见扩张。

膀胱充盈佳,未见明显异常。

前位子宫,大小约4.9*3.4*4.7cm,肌壁回声均匀,内膜线清晰,厚0.7cm,宫颈厚约2.8cm,其内探及数个囊性结构,较大约1.3*1.1cm,边界清,双侧附件区未见异常。于子宫后方探及液性暗区,深约1.4cm。

影像诊断:

1. 宫颈多发那囊
2. 盆腔少量积液

报告医师: 李菊蓉

检查日期: 2023-12-12

审核医师: 李菊蓉

报告日期: 2023-12-12