



2112010675

大同瑞慈健康体检

报 告 册

体检编号	363874	工号	5
姓名	赵培峰 2		
性别	男	年龄	57岁
单位	大同市古建筑保护研究院		
部门	大同市古建筑保护研究院		
联系电话	13834023611		
体检日期	2025-10-15		

尊敬的 赵培峰 2 先生 您好！

首先,瑞慈健康体检全体员工欢迎您的光临,并对您的信任表示衷心的感谢！

您于 2025-10-15 (体检编号: 363874) 完成健康检查,本机构的各科医生已根据您的体检项目及结果,汇总成此份健康体检报告,并经总检医生审核。据此提出对您健康状况的综合分析及建议。

瑞慈健康体检倡导“大健康、大康复”,提出“健康是第一财富 (Rich)”的人文理念。希望您仔细阅读并妥善地保管此份健康体检报告,并认真关注报告中的提示与建议,若您对报告内容有任何疑问,可直接与瑞慈健康体检客服部联系,进一步咨询。

健康体检咨询电话: 0352-2824444

客户服务咨询电话: 0352-2830597

400-6112995

瑞慈健康体检报告由下列内容组成:

第一部分:主检报告

第二部分:分科分项结果

第三部分:检验报告

第四部分:附表

主检报告

检查综述

- 1、【尿沉渣】 白细胞尿偏高(48 个/u1) 上皮细胞(EC)偏高(74 /HP)
- 2、【血脂四项】 动脉硬化指数偏低(1.23) 甘油三脂(TG)偏低(0.66 mmol/L)
- 3、【尿常规】 鳞状上皮细胞偏高(74 /HP) 尿白细胞(LEU)2+
- 4、【心电图】 1. 窦性心律 2. 心电轴右偏
- 5、【甲状腺彩超】 1. 甲状腺弥漫性改变 建议查甲功 2. 甲状腺左侧叶结节 TI-RADS 3级 建议复查

医生建议

【白细胞尿偏高】：

(1) 白细胞尿偏高，一般提示为泌尿系感染，白细胞数目跟感染的程度相关，细菌感染的程度越重，白细胞数目增加的越高。建议往泌尿外科诊断治疗。

【上皮细胞(EC)偏高】：

(1) 尿液中的上皮细胞主要包括肾小管上皮细胞、移行上皮细胞、鳞状上皮细胞。尿液中出现肾小管上皮细胞，多见于肾小管病变。移行上皮细胞提示相应部位的病变。

(2) 在正常的尿液中可见少量的鳞状上皮细胞，如果鳞状上皮细胞大量增加，并伴有白细胞增多，则提示有炎症，女性患者则因排除阴道分泌物混入的位于阴道表层的扁平上皮细胞。

【动脉硬化指数偏低】：

(1) 建议内科结合临床参考。

【甘油三脂(TG)偏低】：

(1) 可适当增加脂类食品的摄入。

(2) 也可见于甲亢、肾上腺皮质功能低下、肝功能障碍者，往内科咨询，进一步诊治。

(3) 高蛋白，高维生素饮食，适当增加奶、豆类制品、鱼类、新鲜水果和蔬菜。

(4) 适当增加户外活动和日光照射，避免过度劳累，保持良好睡眠。

(5) 定期复查，如检验结果异常，应在医师指导下治疗。

【鳞状上皮细胞偏高】：

(1) 在生理情况下，机体正常的新陈代谢都会引起鳞状上皮细胞的脱离，这是一种正常的机体现象。如果长时间出现鳞状上皮细胞偏高的现象时，则有可能是尿路感染、泌尿系统结石等因素导致，应及时往泌尿外科进一步诊断治疗。

【尿白细胞(LEU)2+】：

(1) 建议泌尿外科诊断治疗。

【心电轴右偏】：

(1) 生理情况下可见于瘦长体型者。病理情况下可见于各种原因引起的右室肥厚、右束支、左后分支传导阻滞、肺气肿。

(2) 无症状者无需特殊治疗，可定期复查心电图。有症状（心悸、心慌、胸闷）者，请往心内科结合临床治疗。定期复查。

【甲状腺左侧叶结节】：

- (1) 甲状腺结节是一种常见的甲状腺疾病，很多甲状腺疾病可表现为结节，如可由甲状腺退行性变、炎症、自身免疫性及新生物等多种病变所致。甲状腺结节在各个年龄段的男女人群中均可见到，但中年女性中较多。
- (2) 甲状腺结节分良性和恶性两大类，良性的占绝大多数，恶性者不足 1%，判断甲状腺结节的良恶主要依靠病史、体格检查、放射性核素扫描、穿刺细胞学检查。
- (3) 建议往外科就诊，进一步检查，明确诊断，结合临床诊治并定期复查。

【甲状腺弥漫性改变】：

(1) 甲状腺弥漫性病变是甲状腺的一种病症，临床上常见的病种，多为结节性甲状腺肿、甲状腺癌、桥本甲状腺炎、甲亢等。建议内分泌科结合临床诊治。

汇总医生： 丁昊炜

主检日期： 2025-10-17

主检医生：

分科结果

身高、体重、血压

项目名称	检查结果	项目名称	检查结果
身高	164cm	体重	61kg
血压	97/66mmHg		

***小结:**

未见异常

操作员：陈红锦

检查日期：2025-10-15

检查医生：名燕凌

检验报告

尿常规

项目名称	检查结果	单位	参考值	提示
胆红素(BIL)	-		阴性	
隐血(ERY)	-		阴性	
小圆上皮细胞(SRC)	0	个/u1	0--0	
维生素C	-		阴性	
异常红细胞	0	个/u1	0--3	
红细胞(正常)	0	个/u1	0--6	
鳞状上皮细胞	74	个/u1	0--0	↑
粘液丝	0	个/u1	0--0	
尿葡萄糖(GLU)	-		阴性	
酮体(KET)	-		阴性	
比重(SG)	1.015		1.003--1.030	
酸碱度(PH)	6.0		4.5--8.0	
尿蛋白质(PRO)	-		阴性	
尿胆原(URO)	-		阴性	
亚硝酸盐(NIT)	-		阴性	
尿白细胞(LEU)	2+		阴性	

***小结:**

鳞状上皮细胞偏高(74 /HP) 尿白细胞(LEU)2+

操作员: 祁佳佳 检查日期:2025-10-15 检查医生:康建忠

血常规(五分类)

项目名称	检查结果	单位	参考值	提示
白细胞(WBC)	3.93	$10^9/L$	3.5--9.5	
淋巴细胞绝对值(LY#)	1.34	$10^9/L$	1.1--3.2	

淋巴细胞百分比 (LY%)	34.0	%	20--50
中性粒细胞绝对值 (GR#)	2.26	$10^9/L$	1.8--6.3
中性粒细胞百分比 (GR%)	57.6	%	40--75
嗜碱性粒细胞绝对值 (BA#)	0.01	$10^9/L$	0--0.06
嗜碱性粒细胞百分比 (BA%)	0.4	%	0--1.0
嗜酸性粒细胞绝对值 (EO#)	0.05	$10^9/L$	0.02--0.52
嗜酸性粒细胞百分比 (EO%)	1.2	%	0.4--8.0
血小板 (PLT)	262	$10^9/L$	125--350
血小板分布宽度 (PDW)	15.5	%	15--17
平均血小板体积 (MPV)	9.2	f1	6.0--14.0
血小板压积 (PCT)	0.240	%	0.11--0.28
红细胞 (RBC)	4.56	$10^{12}/L$	4.3--5.8
血红蛋白	138	g/L	130--175
红细胞压积 (HCT)	41.8	%	40--50
红细胞平均体积 (MCV)	91.6	f1	82--100
平均血红蛋白含量 (MCH)	30.3	pg	27--34
平均血红蛋白浓度 (MCHC)	331	g/L	316--354
单核细胞绝对值 (MO#)	0.27	$10^9/L$	0.1--0.60
单核细胞百分比 (MO%)	6.8	%	3--10
红细胞分布宽度标准差 (RDW-SD)	41.7	f1	35--56
红细胞分布宽度变异系数 (RDW-CV)	12.2	%	10.6--16.6
大血小板比率	19.2	%	11--45
大血小板数目	50	$10^9/L$	30--90
未成熟粒细胞数目	0.00	$10^9/L$	0--999
未成熟粒细胞百分比	0.1	%	0--100
有核红细胞数目	0.000	$10^9/L$	0--9999
有核红细胞百分比	0.00	/100WBC	0--9999

*小结:

未见异常

操作员：孙钰 检查日期：2025-10-15 检查医生：康建忠

肾功三项

项目名称	检查结果	单位	参考值	提示
肌酐(CREA)	62.30	umol/L	57--97	
尿酸(UA)	273.00	umol/L	200--420	
尿素测定(Urea)	4.13	mmol/L	3.1--8.0	

***小结：**

未见异常

操作员：孙钰 检查日期：2025-10-15 检查医生：康建忠

空腹血糖

项目名称	检查结果	单位	参考值	提示
葡萄糖(GLU)	4.91	mmol/L	3.89--6.1	

***小结：**

未见异常

操作员：孙钰 检查日期：2025-10-15 检查医生：康建忠

尿沉渣

项目名称	检查结果	单位	参考值	提示
白细胞尿	48	个/u1	0--13	↑
上皮细胞(EC)	74	/HP	0--28	↑
管型(CAST)	0	个/u1	0--1	
霉菌(尿)	0	/HP	0--0	
结晶	0	/HP	0--10	
透明度(CLA)	清亮			
胆红素(BIL)	-		阴性	
颜色(Colour)	淡黄色			
红细胞(尿)(RBC)	0	个/u1	0--6	

***小结：**

白细胞尿偏高(48 个/u1) 上皮细胞(EC)偏高(74 /HP)

操作员：祁佳佳 检查日期:2025-10-15 检查医生:康建忠

血脂四项

项目名称	检查结果	单位	参考值	提示
动脉硬化指数	1.23		1.31--3.19	↓
总胆固醇(CHOL)	3.49	mmol/L	2.59--5.2	
甘油三脂(TG)	0.66	mmol/L	0.7--1.7	↓
低密度脂蛋白(LDL)	1.65	mmol/L	0--4.13	
高密度脂蛋白(HDL)	1.34	mmol/L	0.77--1.55	

***小结：**

动脉硬化指数偏低(1.23) 甘油三脂(TG)偏低(0.66 mmol/L)

操作员：孙钰 检查日期:2025-10-15 检查医生:康建忠

肝功能三项

项目名称	检查结果	单位	参考值	提示
γ-谷氨酰转肽酶(GGT)	12.0	U/L	10--60	
丙氨酸氨基转移酶(ALT)	26.00	U/L	9--50	
门冬氨酸氨基转移酶(AST)	27.00	U/L	15--40	
谷草比谷丙	1.04		0.4--2.5	

***小结：**

未见异常

操作员：孙钰 检查日期:2025-10-15 检查医生:康建忠

大同瑞慈康复医院 12导联心电图报告

赵培峰2 男 57岁 体检号:363874

病床号:

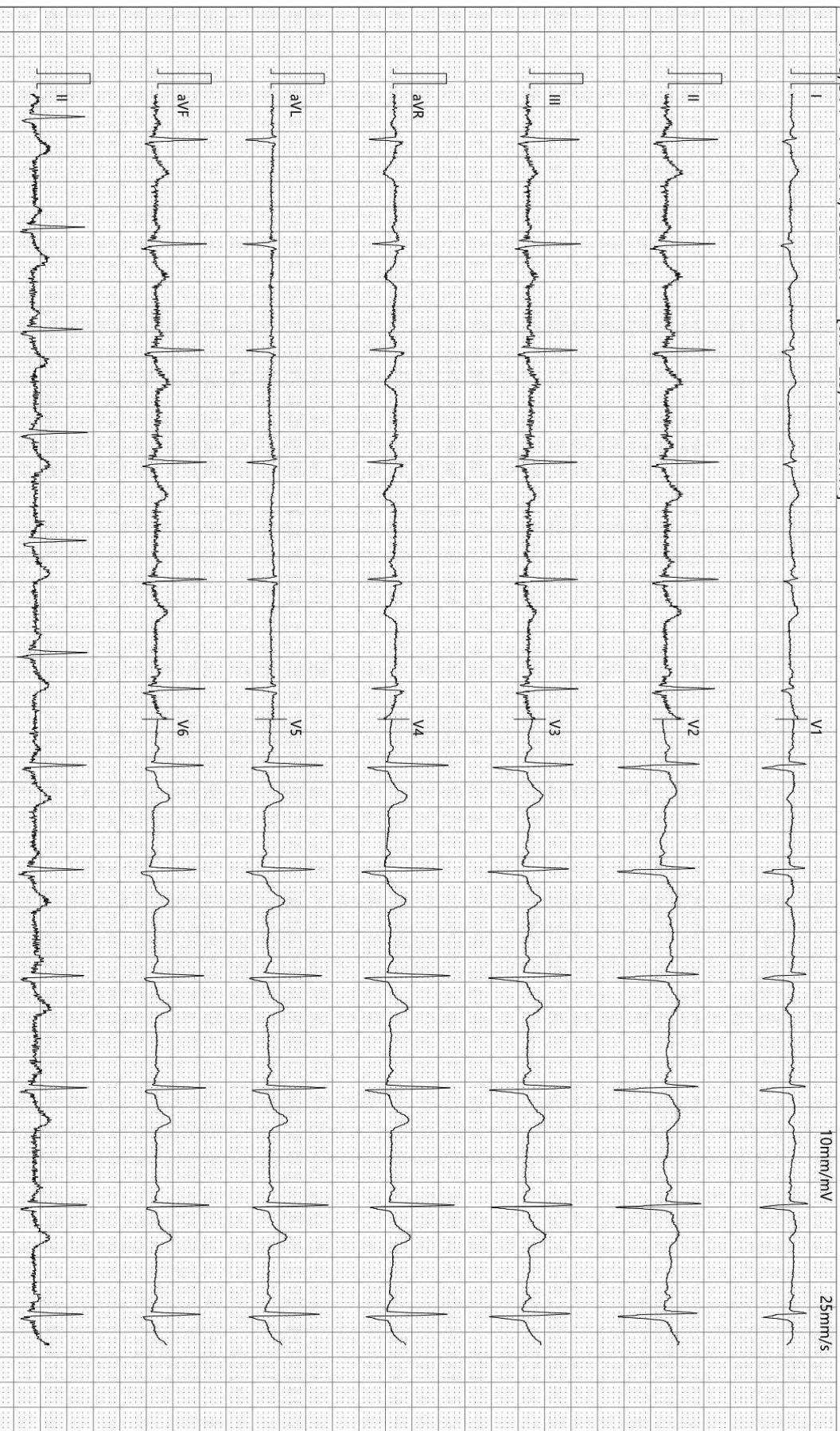
诊断结果:

- 1.窦性心律
- 2.心电图右偏

诊断医生:

张生 陶志娟

HR : 69bpm [60~100bpm]
 P : 103ms [0~110ms]
 PR : 140ms [120~200ms]
 QRS : 94ms [60~100ms]
 QT/QTc : 391/419ms [320~440/0~450ms]
 P/QRS/T : 63/94/61deg. [0~75/-30~90/0~75deg]
 RV5/SV1 : 1.044/0.522mV [0.0~2.5/0.0~2.0mV]



检查时间:2025-10-15 10:16:51

诊断时间:2025-10-15 10:20:17

SEMIP V1 90

仅供临床参考

Rich 大同瑞慈康复医院
超声诊断图文报告

流水号: 2112010675

超声号: 1983895

姓名: 赵培峰 2

年龄: 57 岁

性别: 男

检查设备: Vivid E95

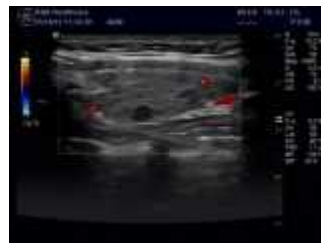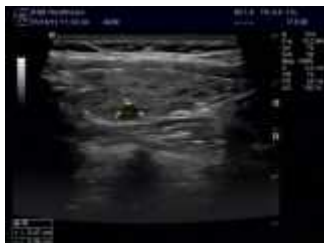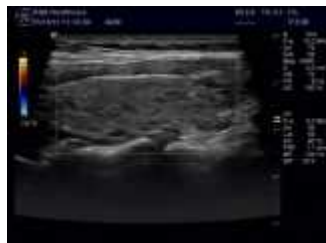体检号: 363874

申请医院: 本院

体检科室: 体检科

检查部位: 甲状腺彩超

经典图像:



影像所见:

甲状腺双侧叶形态正常, 包膜完整, 实质回声欠均匀, 呈蜂窝状改变, 于左侧叶实质内探及大小约 0.5*0.4cm 低回声结节, 形态规则, 边界清, CDFI: 未见异常血流信号。

双侧颈部未见明显肿大淋巴结。

影像诊断:

1. 甲状腺弥漫性改变建议查甲功
2. 甲状腺左侧叶结节 TI-RADS3 级建议复查

报告医师: 李菊蓉

检查日期: 2025-10-15

审核医师: 李菊蓉

报告日期: 2025-10-15



注: 本报告仅供临床医生参考!

地址: 大同市魏都大道 79 号。若有疑问, 请致电: 0352---2830580

Rich 大同瑞慈康复医院
超声诊断图文报告

流水号: 2112010675

超声号: 1983898

姓名: 赵培峰 2

年龄: 57 岁

性别: 男

检查设备: Vivid E95

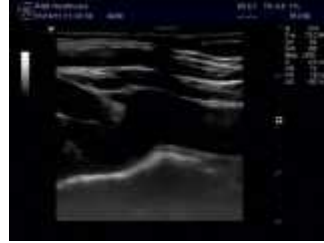
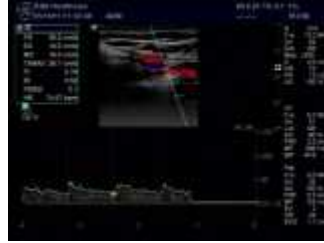
体检号: 363874

申请医院: 本院

体检科室: 体检科

检查部位: 颈部血管彩超

经典图像:



影像所见:

右锁骨下动脉起始处、双侧颈总动脉、颈内、颈外动脉起始段内中膜不增厚, 内壁欠光滑, 管壁未见明确强回声斑。CDFI: 血流充盈好。PW: 频谱形态正常。 双侧椎动脉走行正常, 椎动脉内径正常, 管壁不厚, 管腔内为无回声, CDFI: 血流充盈好。PW: 频谱正常。

影像诊断:

双侧颈动脉、椎动脉未见明显异常

报告医师: 李菊蓉

检查日期: 2025-10-15

审核医师: 李菊蓉

报告日期: 2025-10-15



注: 本报告仅供临床医生参考!

地址: 大同市魏都大道 79 号。若有疑问, 请致电: 0352---2830580

Rich 大同瑞慈康复医院
超声诊断图文报告

流水号: 2112010675

超声号: 1983902

姓名: 赵培峰 2

年龄: 57 岁

性别: 男

检查设备: Vivid E95

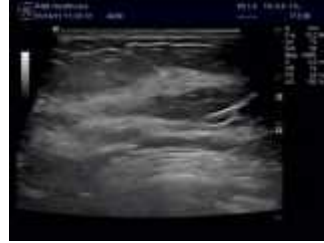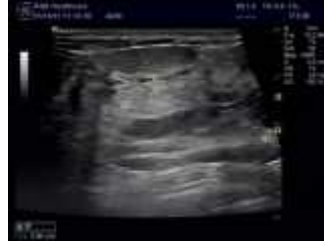体检号: 363874

申请医院: 本院

体检科室: 体检科

检查部位: 乳腺彩超

经典图像:



影像所见:

女性乳腺

双侧乳腺腺体层次清晰, 右乳腺体厚 0.8cm, 左乳腺体厚 0.9cm, 乳导管未见扩张, 未见明显占位性病变, CDFI: 未见异常血流信号。

影像诊断:

双侧乳腺未见明显异常

报告医师: 李菊蓉

检查日期: 2025-10-15

审核医师: 李菊蓉

报告日期: 2025-10-15



注: 本报告仅供临床医生参考!

地址: 大同市魏都大道 79 号。若有疑问, 请致电: 0352---2830580

Rich 大同瑞慈康复医院
超声诊断图文报告

流水号：2112010675

超声号：1983908

姓名：赵培峰 2

年龄：57 岁

性别：男

检查设备：Vivid E95

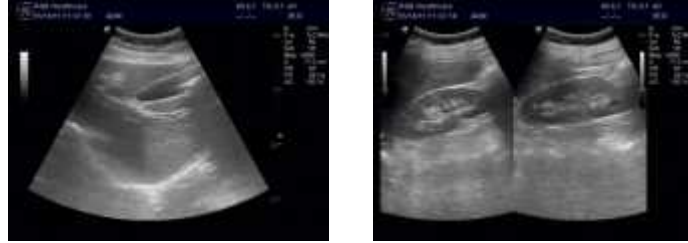体检号：363874

申请医院：本院

体检科室：体检科

检查部位：全腹彩超

经典图像：



影像所见：

肝脏大小形态正常，包膜光滑完整，实质回声均匀，肝内管道系统走行清晰，门静脉及肝内胆管不扩张。
胆囊大小形态正常，壁不厚、光滑，囊内透声好，肝外胆管不扩张。
胰腺大小形态正常，实质回声均匀，主胰管不扩张。
脾脏大小形态正常，实质回声均匀，脾门静脉不宽。
双肾大小形态正常，皮髓质分界清晰，集合系统未见分离，双侧输尿管未见扩张。

影像诊断：

肝、胆、脾、胰、双肾未见明显异常

报告医师：李菊蓉

检查日期：2025-10-15

审核医师：李菊蓉

报告日期：2025-10-15



注：本报告仅供临床医生参考！

地址：大同市魏都大道 79 号。若有疑问，请致电：0352---2830580

姓名: 赵培峰 2

年龄: 57 岁

性别: 男

检查设备: 西门子数字 X 线摄影

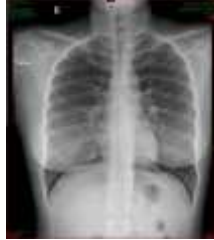体检号: 363874

申请医院: 本院

体检科室: 体检科

检查部位: 胸部正位片

经典图像:



影像所见:

胸廓对称。气管居中，纵隔无移位。双肺野清晰。肺门影未见增大。心脏大小、形态正常。双膈面光滑，肋膈角锐利。

影像诊断:

胸部平片未见异常。

报告医师: 李贵

检查日期: 2025-10-15

审核医师: 李贵

报告日期: 2025-10-15