



2111290658

大同瑞慈健康体检

报 告 册

| | | | |
|------|-------------|----|-----|
| 体检编号 | 363493 | 工号 | 40 |
| 姓名 | 韩浩 | | |
| 性别 | 男 | 年龄 | 57岁 |
| 单位 | 大同市第十九中 | | |
| 部门 | 大同市第十九中 | | |
| 联系电话 | 13994329545 | | |
| 体检日期 | 2023-12-21 | | |

尊敬的 韩浩先生 您好！

首先，瑞慈健康体检全体员工欢迎您的光临，并对您的信任表示衷心的感谢！

您于 2023-12-21 （体检编号：363493）完成健康检查，本机构的各科医生已根据您的体检项目及结果，汇总成此份健康体检报告，并经总检医生审核。据此提出对您健康状况的综合分析及建议。

瑞慈健康体检倡导“大健康、大康复”，提出“健康是第一财富（Rich）”的人文理念。希望您仔细阅读并妥善地保管此份健康体检报告，并认真关注报告中的提示与建议，若您对报告内容有任何疑问，可直接与瑞慈健康体检客服部联系，进一步咨询。

健康体检咨询电话：**0352-2824444**

客户服务咨询电话：**0352-2830597**

400-6112995

瑞慈健康体检报告由下列内容组成：

第一部分：主检报告

第二部分：分科分项结果

第三部分：检验报告

第四部分：附表

主检报告

检查综述

- 1、【内科】 心动过缓
- 2、【眼科】 (1) 左眼视力下降 (2) 右眼视力下降
- 3、【血常规（五分类）】 淋巴细胞绝对值(LY#)偏低($1.03 \times 10^9/L$)
- 4、【血脂四项】 动脉硬化指数偏低(1.16)
- 5、【肝功能三项】 门冬氨酸氨基转移酶(AST)偏高(41.00 U/L)
- 6、【尿常规】 粘液丝偏高(6 /HP)
- 7、【CT检查】 右侧颞极蛛网膜囊肿可能
- 8、【心电图】 1. 窦性心动过缓
- 9、【甲状腺彩超】 甲状腺弥漫性改变 建议查甲功
- 10、【全腹彩超】 1. 左肾囊肿 2. 前列腺增大伴钙化斑 3. 前列腺囊肿
- 11、【口腔科】 (1) 右下第三磨牙 阻生齿 左下第二磨牙 牙齿缺失 (2) 牙龈萎缩 牙龈色红，探之出血 (3) 牙周：牙结石

医生建议

【心动过缓】：

(1) 无症状的窦缓通常无需治疗。如果心率过慢，建议心血管内科结合临床诊治。

【视力下降】：

(1) 视力下降是由角膜白斑或角膜炎、晶状体混浊、眼底疾病、屈光不正等原因引起，建议眼科诊断治疗。

【淋巴细胞绝对值(LY#)偏低】：

(1) 成人全血淋巴细胞正常参考值为 $0.8-4.0 \times 10^9/L$ ，占白细胞总数的 20-40%，降低多见于中性粒细胞增高而致淋巴细胞相对减少。建议复查并结合其它血常规指标及临床进行综合评估。

【动脉硬化指数偏低】：

(1) 建议内科结合临床参考。

【门冬氨酸氨基转移酶(AST)偏高】：

(1) 门冬氨酸氨基转移酶(AST)，通常存在于人体的心肌细胞和肝细胞线粒体中，心肌细胞中含量最高，它也是心肌酶谱的重要组成部分之一。

(2) 一般情况下，门冬氨酸氨基转移酶大于正常值上限 2-3 倍才具有意义，生理性的升高多见于劳累、熬夜、饮酒、剧烈运动等情况。

(3) 当心肌细胞或者肝细胞受损的时候，血液中的门冬氨酸氨基转移酶就会明显升高，最常见的原因是心肌梗塞。在心肌梗塞早期 6-12 小时之内就会明显升高，且通常增高的程度与梗塞病灶大小成正比。

(4) 在急慢性肝炎、肝外伤、酒精性肝损伤、脂肪肝的患者中，门冬氨酸氨基转移酶也会异常的升高；此外，心肌炎、肾炎、肺炎等疾患，门冬氨酸氨基转移酶也会轻度升高。

(5)病理情况下的门冬氨酸氨基转氨酶异常升高，多见于体内的重要细胞损伤，应该积极的去医院消化内科完善相关检查，结合临床诊治。

(6)平时生活中，避免过度劳累、不熬夜、戒烟酒、适度的运动、进食高蛋白低脂饮食、多吃新鲜的果蔬。

【粘液丝偏高】：

(1)尿常规中粘液丝是由尿路中细胞分泌出来的，在有尿路感染时分泌会明显增多，且伴有炎症细胞的出现。

(2)粘液丝偏高，可分为生理性偏高和病理性偏高两种，生理性偏高一般是由于喝水较少导致的尿液浓缩，一般在喝水后就能达到稀释的效果。

(3)病理性的粘液丝偏高是由于泌尿系炎症或者是前列腺炎导致的，需要注意观察，多喝水，同时有白细胞等炎症细胞增多时，应及时服用抗感染药物治疗。如果仅有粘液丝的增多而没有白细胞等炎症细胞增多时，尿路有炎症的可能性不大。

(4)建议平时饮食注意清淡，多喝水，少吃油腻和辛辣的食物，要注意个人清洁卫生，勤洗阴部，注意休息。

【右侧颞极蛛网膜囊肿】：

(1)建议脑外科诊断治疗。

【窦性心动过缓】：

(1)可见于正常人、体力劳动者、运动员，无症状者一般不需治疗，可定期随访，跟踪观察。

(2)如果有症状（胸闷、黑矇、晕厥等）请做动态心电图等相关检查，在医生指导下服用提升心率的药物如：心宝、红参等。如果每分钟心率低于45次伴有晕厥、胸闷等症状时，需安装心脏起搏器。请前往心内科进一步治疗，长期随访。

【甲状腺弥漫性改变】：

(1)甲状腺弥漫性病变是甲状腺的一种病症，临床上常见的病种，多为结节性甲状腺肿、甲状腺癌、桥本甲状腺炎、甲亢等。建议内分泌科结合临床诊治。

【前列腺增大伴钙化斑】：

(1)前列腺增生又称前列腺肥大，增生的腺体位于膀胱颈部，会使尿路梗阻，引起尿频和排尿困难，严重影响患者的生活质量，是中老年男性的常见疾病。建议往泌尿科咨询，结合临床诊治。

(2)前列腺钙化斑大多数是由于前列腺炎症之后，前列腺内部组织局部出现了纤维化、钙质沉积而引起的。多数患者都是在体检时通过彩超检查时发现的，一般情况没有不适症状不需治疗。部分患者如有不适症状，建议前往泌尿科诊断治疗。

【前列腺囊肿】：

(1)前列腺囊肿多发生于成年人，糖尿病患者更易发生。

(2)临床表现排尿梗阻或大便梗阻，排尿梗阻常会引起急性尿潴留。

(3)有时从尿道流出浓性分泌物，指肛诊检查可触及前列腺有波动感，但常在后期方可出现。偶有脓肿破入尿道、直肠、会阴或膀胱周围间隙，引起结缔组织炎。但有的病人可能无发热，主要表现为下尿路梗阻，不少病人并有附睾、睾丸炎等。

(4)如果出现临床症状，如阻塞性尿潴留、尿频、尿急、尿痛等，建议往泌尿科治疗。无临床症状者，可暂不用处理，定期往泌尿外科复查。

【左肾囊肿】：

(1)肾囊肿是肾脏内出现大小不等的与外界不相通的囊性肿块的总称。肾囊肿属于良性肿瘤，在肾囊性疾病中以单纯性肾囊肿最为常见。其发生原因尚可能与先天性肾小球、肾小管结构异常和后天性损伤感染有关。

(2)单纯性肾囊肿大多数无症状，常在体检彩超时被发现。一般直径大于5cm或者合并感染、破裂、出血时才引起症状，主要表现为腰腹部或背部胀痛，当出现并发症时疼痛加重。

(3)肾囊肿直径小于4cm，无肾盂肾盏明显受压，无感染、恶变、高血压及症状不明显者，只需密切随访观察，定期彩超检查。

(4)肾囊肿多数是先天性的，对人体健康没有多大影响，不会癌变，可以工作，可以运动，生活上没什么要特别注意的地方。其发病率可随年龄增长而增高，50岁以上的人有50%可以发现这种囊肿，借助彩超、CT可确诊。

(5)首次发现，建议作MRI或CT检查，以排除肾内其它占位性病变。

(6)过大的囊肿，对肾脏本身或周围的器官有压迫症状的，或有炎症的，往外科治疗。定期复查。

【牙齿缺失】：

(1)牙齿缺失常见于龋齿、牙周炎等原因导致的拔除或意外事故所致缺失。中老年患者居多，影响牙齿健康美观。

(2)牙齿缺失可以导致牙列的完整性遭到破坏，若较长时间不修复，邻近的牙齿由于失去了依靠和约束，会变得倾斜，易造成咬颌功能的紊乱。长时间的缺失还会导致牙槽骨的萎缩、咀嚼功能减退、食物嵌塞等不良后果

(3)如果牙齿缺失，应该尽早去口腔医院诊治，最常见的修复方法有三种，即活动义齿、固定义齿、种植义齿。

(4)义齿修复完毕，应定期复查与医疗护理，勤漱口、勤刷牙、避免食用过硬的食物，如果种植牙选择钛种植体，还应注意对钛种植体的保护。

【牙结石】：

(1)牙结石又称牙石，是沉积在牙齿或修复体表面上已经钙化或正在钙化的菌斑或软垢。其开始时是软的，会因逐渐的钙化而变硬。它是由75%的磷酸钙，15-25%的水、有机物、磷酸锰、矿酸钙及微量的钾、钠、铁所构成，并呈现出黄色、棕色或者黑色。

(2)牙结石通常存在于唾液腺开口处的牙齿表面（例如：下颚前牙的舌侧表面，上颚后牙的颊侧表面）和牙齿的颈部，以及口腔粘膜运动不到的牙齿表面等处。

(3)牙结石形成后，可伴随牙龈出血、牙龈萎缩、口臭等症状。

(4)牙结石是牙周病的重要病因，它会不断刺激牙周组织，并且压迫牙龈，影响血液循环，造成牙周组织的细菌感染，形成牙周囊袋，此后更易使食物残渣、牙菌斑、牙结石等的堆积，最终牙周支持组织全部破坏，导致牙齿松动，以至于不得不拔除牙齿。

(5)早晚刷牙、饭后漱口是防治牙结石形成的最重要措施。应采取正确的竖刷牙法和巴氏刷牙法，纠正横刷牙法。

(6)多吃富有维生素的粗纤维食物，如肉、蛋、各种蔬菜和水果，充分咀嚼以利于牙面清洁。少吃甜食及黏性很强的食物，不吃零食。

(7)建议每半年进行一次口腔健康检查，每年进行2-3次全口超声波洁牙术，使牙面、牙颈部经常处于洁净状态。

【牙龈色红，探之出血】：

(1)牙龈的这种情况一般是由于牙结石导致的牙龈局部发炎。

(2)必须坚持每天认真和合理刷牙（采用竖刷法），彻底清除牙菌斑。要经常检查口腔，保持口腔卫生，防止牙龈出血。

(3)正确的刷牙方法是：顺着牙齿长轴方向，上牙向下刷，下牙往上刷，每个牙面都要刷到，这样刷牙不仅能把牙刷干净而且对牙龈起到按摩作用，促进牙龈的血液循环。

(4)建议每半年进行一次口腔健康检查，每年进行2-3次全口超声波洁牙术，使牙面、牙颈部经常处于洁净状态。

(5)注意口腔清洁卫生，养成早晚刷牙，饭后漱口的良好习惯。

(6)及时治疗牙龈炎，防止炎症侵犯深部牙周组织，形成牙周炎。

(7)养成清晨排便习惯。进餐要规律，细嚼慢咽，多食蔬菜，如胡萝卜、菠菜、木耳。适量进食水果，如山楂、苹果。男性少抽烟少喝酒。

【阻生齿】：

(1)牙齿在颌骨内由于位置不当，不能萌出到正常咬合位置，这样的牙齿称为阻生齿。最常见的阻生齿是下颌第三磨牙，其次是上颌第三磨牙和上颌尖牙等。

(2)阻生齿和覆盖在其上的牙龈之间，很容易藏污纳垢，滋生细菌，引起口臭、牙齿龋坏等，当身体抵抗力下降时，常常会导致牙冠周围的牙龈发生炎症，严重时脸颊可致肿胀，张口困难，甚至会引起全身发烧，颌下淋巴结肿大。

- (3) 阻生齿常常还会引起邻牙龋坏、松动、牙槽骨吸收等症状，所以能引起这些病变的阻生牙应该拔除。
- (4) 由于阻生齿位置不正，被邻牙阻挡，有些还可能完全被骨组织包埋，因此阻生齿的拔除比拔除其他牙齿要困难，被牙龈覆盖的要切开牙龈，被骨包埋的要把骨去除，被邻牙挡住的要把牙冠劈开，分片拔除。
- (5) 拔阻生齿费时较长，术中术后可能发生的并发症也较多，如：出血、断根、邻牙损伤等。
- (6) 建议如果阻生齿位置不当，引起智齿冠周炎、邻牙的龋坏、松动等病变时，可往口腔科行拔除术。

【牙龈萎缩】：

- (1) 牙龈生理性萎缩主要是龈缘部分存在异物又长期得不到清理，细菌滋生刺激长期存在所致；另外随着年龄的增长也会或多或少发生萎缩，致使牙龈暴露，这种生理性萎缩，是无需要治疗的。
- (2) 炎症性的牙龈萎缩，主要表现为牙龈红肿胀痛，刷牙常见出血，对冷热温度变化及酸性食物等异常敏感，妨碍进食，尤其应该注意防治。
- (3) 掌握正确竖刷法的刷牙方法，注意口腔清洁卫生，养成早晚刷牙，饭后漱口的良好习惯。
- (4) 定期到医院检查治疗，每年进行 2-3 次全口超声波洁牙术。
- (5) 补充维生素 C 等微量元素，多食水果蔬菜，戒烟限酒，避免熬夜的不良生活习惯。

汇总医生： 樊兴国

主检日期： 2023-12-25

主检医生：

分科结果

身高、体重、血压

| 项目名称 | 检查结果 | 项目名称 | 检查结果 |
|------|------------|------|------|
| 身高 | 169cm | 体重 | 61kg |
| 血压 | 110/64mmHg | | |

***小结：**

未见异常

操作员：陈红锦

检查日期：2023-12-21

检查医生：卢文举

内科

| 项目名称 | 检查结果 | 项目名称 | 检查结果 |
|------|---------------|------|---------|
| 心率 | 56, 心动过缓次/min | 心律 | 齐 |
| 心脏杂音 | 无 | 心界 | 正常 |
| 肺部 | 正常 | 呼吸音 | 呼吸音清 |
| 啰音 | 未闻及 | 叩诊 | 叩诊呈清音 |
| 腹部触诊 | 腹部平软 | 发育 | 正常 |
| 肝胆 | 肋下未触及 | 脾脏 | 肋下未触及 |
| 双肾 | 无叩击痛 | 肠鸣音 | 正常 |
| 营养 | 良好 | 神经系统 | 正常 |
| 生理反射 | 生理反射存在 | 病理反射 | 病理反射未引出 |
| 颅神经 | 正常 | 运动功能 | 正常 |
| 深浅感觉 | 正常 | 其它 | 无异常发现 |
| 既往史 | 无 | | |

***小结：**

心动过缓

操作员：陈红锦

检查日期：2023-12-22

检查医生：卢文举

外科（男）

| 项目名称 | 检查结果 | 项目名称 | 检查结果 |
|--------|------|-------|------|
| 皮肤 | 正常 | 甲状腺 | 无肿大 |
| 脊椎 | 无畸形 | 浅表淋巴结 | 无肿大 |
| 肛门 | 拒检 | 前列腺 | 未检 |
| 泌尿外生殖器 | 正常 | 四肢关节 | 未见异常 |
| 腹股沟 | 未见异常 | 足背动脉 | 正常 |
| 紫绀 | 无 | 色素沉着 | 无 |
| 脱毛 | 无 | 脱色 | 无 |
| 浮肿 | 无 | 皮下结节 | 无 |
| 头颅 | 正常 | 颈部 | 正常 |
| 乳腺 | 正常 | 脊柱 | 正常 |
| 直肠 | 未检 | 皮肤黄疸 | 无 |
| 四肢 | 活动正常 | 其他 | 无 |

***小结:**

未见异常

操作员：谷岱清

检查日期:2023-12-21

检查医生：谷岱清

眼科

| 项目名称 | 检查结果 | 项目名称 | 检查结果 |
|-------|------|-------|------|
| 视力(左) | 0.15 | 视力(右) | 0.12 |
| 辨色力 | 正常 | 眼睑 | 正常 |
| 结膜 | 正常 | 泪器 | 正常 |
| 角膜 | 正常 | 虹膜 | 正常 |
| 瞳孔 | 正常 | 晶状体 | 正常 |
| 玻璃体 | 正常 | 眼底 | 未见异常 |

***小结:**

(1) 左眼视力下降

(2) 右眼视力下降

操作员：田野青 检查日期:2023-12-21 检查医生：田野青

耳鼻喉科

| 项目名称 | 检查结果 | 项目名称 | 检查结果 |
|-------|------|-------|------|
| 听力(左) | 正常 | 听力(右) | 正常 |
| 外耳道 | 正常 | 鼓膜 | 正常 |
| 鼻窦 | 正常 | 鼻中隔 | 正常 |
| 鼻腔 | 正常 | 扁桃体 | 无肿大 |
| 嗅觉 | 正常 | 咽喉 | 正常 |

*小结:

未见异常

操作员：王存宝 检查日期:2023-12-21 检查医生：王存宝

口腔科

| 项目名称 | 检查结果 | 项目名称 | 检查结果 |
|------|--------------------|-------|--------------------------------|
| 唇颊 | 正常 | 齿 | 右下第三磨牙&阻生齿 &左下第二磨牙&牙齿 缺失 |
| 牙龈 | 牙龈萎缩&牙龈色红，探 之出血 | 牙周 | 牙结石 II 度 |
| 舌腭 | 正常 | 腮腺 | 正常 |
| 颌下腺 | 正常 | 颞下颌关节 | 正常 |

*小结:

(1) 右下第三磨牙 阻生齿 左下第二磨牙 牙齿缺失

(2) 牙龈萎缩 牙龈色红，探之出血

(3) 牙周：牙结石

操作员：麻剑 检查日期:2023-12-21 检查医生：麻剑

检验报告

尿常规

| 项目名称 | 检查结果 | 单位 | 参考值 | 提示 |
|-------------|-------|------|--------------|----|
| 胆红素(BIL) | - | | 阴性 | |
| 隐血(ERY) | - | | 阴性 | |
| 小圆上皮细胞(SRC) | 0 | 个/ul | 0--0 | |
| 维生素 C | - | | 阴性 | |
| 异常红细胞 | 0 | 个/ul | 0--3 | |
| 红细胞（正常） | 1 | 个/ul | 0--6 | |
| 鳞状上皮细胞 | 0 | 个/ul | 0--0 | |
| 粘液丝 | 6 | 个/ul | 0--0 | ↑ |
| 尿葡萄糖(GLU) | - | | 阴性 | |
| 酮体(KET) | - | | 阴性 | |
| 比重(SG) | 1.015 | | 1.003--1.030 | |
| 酸碱度(PH) | 6.0 | | 4.5--8.0 | |
| 尿蛋白质(PRO) | - | | 阴性 | |
| 尿胆原(URO) | - | | 阴性 | |
| 亚硝酸盐(NIT) | - | | 阴性 | |
| 尿白细胞(LEU) | - | | 阴性 | |

***小结：**

粘液丝偏高(6 /HP)

操作员：李佳敏 检查日期：2023-12-21 检查医生：陈建国

血常规（五分类）

| 项目名称 | 检查结果 | 单位 | 参考值 | 提示 |
|--------------|------|--------------------|----------|----|
| 白细胞(WBC) | 4.97 | 10 ⁹ /L | 3.5--9.5 | |
| 淋巴细胞绝对值(LY#) | 1.03 | 10 ⁹ /L | 1.1--3.2 | ↓ |

| | | | |
|---------------------|-------|---------------------|------------|
| 淋巴细胞百分比(LY%) | 20.7 | % | 20--50 |
| 中性粒细胞绝对值(GR#) | 3.46 | 10 ⁹ /L | 1.8--6.3 |
| 中性粒细胞百分比(GR%) | 69.6 | % | 40--75 |
| 嗜碱性粒细胞绝对值(BA#) | 0.05 | 10 ⁹ /L | 0--0.06 |
| 嗜碱性粒细胞百分比(BA%) | 1.0 | % | 0--1.0 |
| 嗜酸性粒细胞绝对值(EO#) | 0.08 | 10 ⁹ /L | 0.02--0.52 |
| 嗜酸性粒细胞百分比(EO%) | 1.6 | % | 0.4--8.0 |
| 血小板(PLT) | 178 | 10 ⁹ /L | 125--350 |
| 血小板分布宽度(PDW) | 16.0 | % | 15--17 |
| 平均血小板体积(MPV) | 10.3 | fl | 6.0--14.0 |
| 血小板压积(PCT) | 0.184 | % | 0.11--0.28 |
| 红细胞(RBC) | 4.78 | 10 ¹² /L | 4.3--5.8 |
| 血红蛋白 | 147 | g/L | 130--175 |
| 红细胞压积(HCT) | 42.8 | % | 40--50 |
| 红细胞平均体积(MCV) | 89.6 | fl | 82--100 |
| 平均血红蛋白含量(MCH) | 30.7 | pg | 27--34 |
| 平均血红蛋白浓度(MCHC) | 343 | g/L | 316--354 |
| 单核细胞绝对值(MO#) | 0.35 | 10 ⁹ /L | 0.1--0.60 |
| 单核细胞百分比(MO%) | 7.1 | % | 3--10 |
| 红细胞分布宽度标准差(RDW-SD) | 43.8 | fl | 35--56 |
| 红细胞分布宽度变异系数(RDW-CV) | 12.9 | % | 10.6--16.6 |
| 大血小板比率 | 26.0 | % | 11--45 |
| 大血小板数目 | 46 | 10 ⁹ /L | 30--90 |
| 未成熟粒细胞数目 | 0.01 | 10 ⁹ /L | 0--999 |
| 未成熟粒细胞百分比 | 0.2 | % | 0--100 |
| 有核红细胞数目 | 0.000 | 10 ⁹ /L | 0--9999 |

| | | | | |
|----------|------|---------|---------|--|
| 有核红细胞百分比 | 0.00 | /100WBC | 0--9999 | |
|----------|------|---------|---------|--|

***小结:**

淋巴细胞绝对值(LY#)偏低($1.03 \times 10^9/L$)

操作员：黄璐瑶 检查日期:2023-12-21 检查医生:陈建国

血 HP 检测

| 项目名称 | 检查结果 | 单位 | 参考值 | 提示 |
|------------|--------|----|--------|----|
| 幽门螺旋杆菌抗体检测 | 阴性 (-) | | 阴性 (-) | |

***小结:**

未见异常

操作员：赵伟 检查日期:2023-12-21 检查医生:陈建国

肾功三项

| 项目名称 | 检查结果 | 单位 | 参考值 | 提示 |
|-------------|--------|--------|----------|----|
| 肌酐(CREA) | 78.00 | umol/L | 57--97 | |
| 尿酸(UA) | 279.00 | umol/L | 200--420 | |
| 尿素测定 (Urea) | 3.10 | mmol/L | 3.1--8.0 | |

***小结:**

未见异常

操作员：刘慧芳 检查日期:2023-12-21 检查医生:陈建国

空腹血糖

| 项目名称 | 检查结果 | 单位 | 参考值 | 提示 |
|----------|------|--------|-----------|----|
| 葡萄糖(GLU) | 5.36 | mmol/L | 3.89--6.1 | |

***小结:**

未见异常

操作员：刘慧芳 检查日期:2023-12-21 检查医生:陈建国

尿沉渣

| 项目名称 | 检查结果 | 单位 | 参考值 | 提示 |
|-------------|------|------|-------|----|
| 白细胞尿 | 0 | 个/ul | 0--13 | |
| 上皮细胞(EC) | 0 | /HP | 0--28 | |
| 管型(CAST) | 0 | 个/ul | 0--1 | |
| 霉菌(尿) | 0 | /HP | 0--0 | |
| 结晶 | 0 | /HP | 0--10 | |
| 透明度(CLA) | 清亮 | | | |
| 胆红素(BIL) | - | | 阴性 | |
| 颜色(Colour) | 淡黄色 | | | |
| 红细胞(尿)(RBC) | 1 | 个/ul | 0--6 | |

***小结:**

未见异常

操作员：李佳敏 检查日期:2023-12-21 检查医生:陈建国

血脂四项

| 项目名称 | 检查结果 | 单位 | 参考值 | 提示 |
|-------------|------|--------|------------|----|
| 动脉硬化指数 | 1.16 | | 1.31--3.19 | ↓ |
| 总胆固醇(CHOL) | 3.13 | mmol/L | 2.59--5.2 | |
| 甘油三脂(TG) | 1.08 | mmol/L | 0.7--1.7 | |
| 低密度脂蛋白(LDL) | 1.49 | mmol/L | 0--4.13 | |
| 高密度脂蛋白(HDL) | 1.29 | mmol/L | 0.77--1.55 | |

***小结:**

动脉硬化指数偏低(1.16)

操作员：刘慧芳 检查日期:2023-12-21 检查医生:陈建国

肝功能三项

| 项目名称 | 检查结果 | 单位 | 参考值 | 提示 |
|------|------|----|-----|----|
|------|------|----|-----|----|

| | | | | |
|----------------|-------|-----|----------|---|
| γ-谷氨酰转肽酶(GGT) | 38.0 | U/L | 10--60 | |
| 丙氨酸氨基转移酶(ALT) | 50.00 | U/L | 9--50 | |
| 门冬氨酸氨基转移酶(AST) | 41.00 | U/L | 15--40 | ↑ |
| 谷草比谷丙 | 0.82 | | 0.4--2.5 | |

***小结:**

门冬氨酸氨基转移酶(AST)偏高(41.00 U/L)

操作员：刘慧芳 检查日期:2023-12-21 检查医生:陈建国

(男) 肿瘤三项

| 项目名称 | 检查结果 | 单位 | 参考值 | 提示 |
|---------------|------|-------|--------|----|
| 前列腺特异性抗原(PSA) | 0.17 | ng/ml | 0--3.1 | |
| 癌胚抗原(CEA) | 3.41 | ng/ml | 0--5 | |
| 甲胎蛋白(AFP) | 3.0 | ng/ml | 0--7 | |

***小结:**

未见异常

操作员：刘慧芳 检查日期:2023-12-21 检查医生:陈建国

大同瑞慈康复医院 12导联心电图报告

韩浩 男 57岁 体检号:363493

病床号:

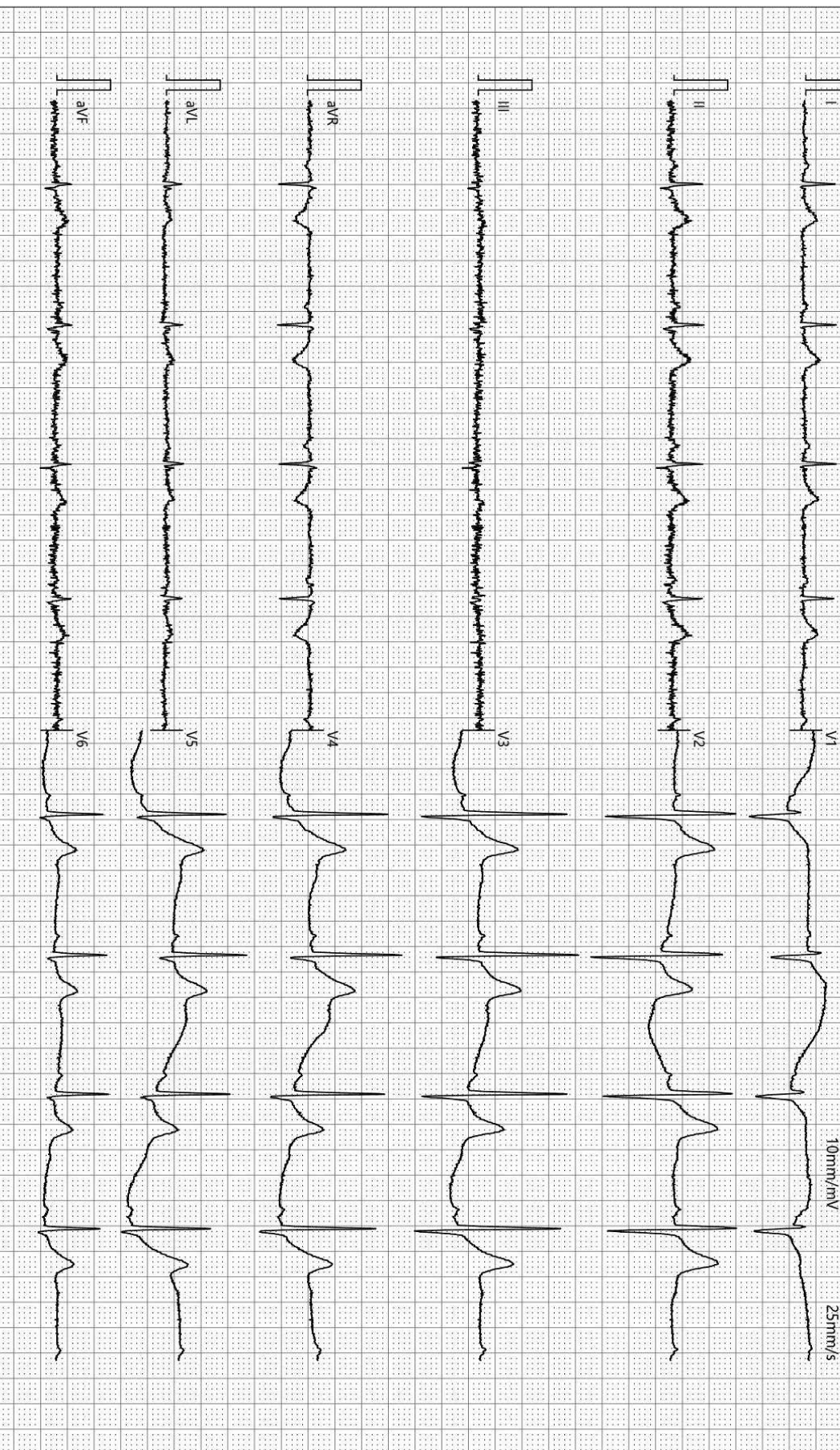
诊断结果:

窦性心动过缓

诊断医生:

张生 陶文婷

| | | |
|----------|-----------------|-----------------------------|
| HR | : 55 ↓ bpm | [60 ~ 100bpm] |
| P | : 106ms | [0 ~ 110ms] |
| PR | : 162ms | [120 ~ 200ms] |
| QRS | : 95ms | [60 ~ 100ms] |
| QT/QTc | : 423/405ms | [320 ~ 440/0 ~ 450ms] |
| P/QRS/T | : 35/24/41deg. | [0 ~ 75/-30 ~ 90/0 ~ 75deg] |
| RV5/RSV1 | : 1.438/0.669mV | [0.0 ~ 2.5/0.0 ~ 2.0mV] |



检查时间:2023-12-21 08:13:33

诊断时间:2023-12-21 08:23:18

SEMIP V1 90

仅供临床参考

双源 CT 诊断图文报告

流水号: 2111290658

影像号: CT20231220167

姓名: 韩浩

年龄: 57 岁

性别: 男

检查设备: 西门子量子双源 CT

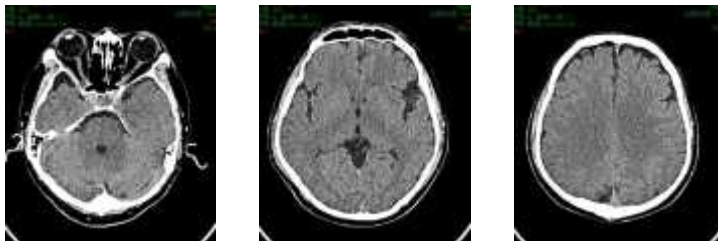体检号: 363493

申请医院: 本院

体检科室: 体检科

检查部位: CT 检查

经典图像:



影像所见:

颅脑结构双侧对称, 脑实质内未见异常密度。中线结构居中。右侧颞极蛛网膜囊状扩张, 直径约 1.9cm。脑沟、裂、池及脑室系统等未见异常。

影像诊断:

右侧颞极蛛网膜囊肿可能

报告医师: 剧艳军

检查日期: 2023-12-24

审核医师: 剧艳军

报告日期: 2023-12-24

超声诊断图文报告

流水号: 2111290658

影像号: 1492663

姓名: 韩浩

年龄: 57 岁

性别: 男

检查设备: Vivid E95

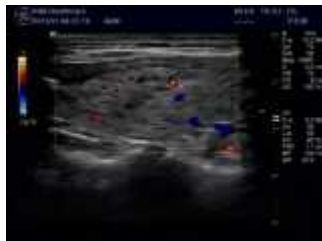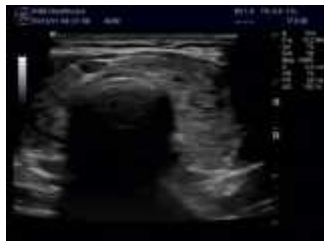体检号: 363493

申请医院: 本院

体检科室: 体检科

检查部位: 甲状腺彩超

经典图像:



影像所见:

甲状腺双侧叶形态正常, 包膜完整, 实质回声不均匀, 呈蜂窝状改变, CDFI: 未见异常血流信号。
双侧颈部未见明显肿大淋巴结。

影像诊断:

甲状腺弥漫性改变 建议查甲功

报告医师: 李菊蓉

检查日期: 2023-12-21

审核医师: 李菊蓉

报告日期: 2023-12-21

超声诊断图文报告

流水号: 2111290658

影像号: 1492665

姓名: 韩浩

年龄: 57 岁

性别: 男

检查设备: Vivid E95

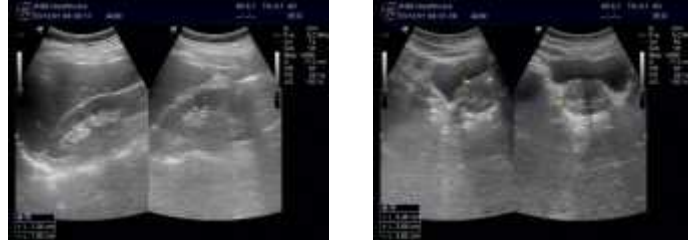体检号: 363493

申请医院: 本院

体检科室: 体检科

检查部位: 全腹彩超

经典图像:



影像所见:

肝脏大小形态正常, 包膜光滑完整, 实质回声均匀, 肝内管道系统走行清晰, 门静脉及肝内胆管不扩张。

胆囊大小形态正常, 壁不厚、光滑, 囊内透声好, 肝外胆管不扩张。

胰腺大小形态正常, 实质回声均匀, 主胰管不扩张。

脾脏大小形态正常, 实质回声均匀, 脾门静脉不宽。

双肾大小形态正常, 皮髓质分界清晰, 集合系统未见分离, 双侧输尿管未见扩张, 左肾探及囊性结构, 大小约 1.3*1.0cm, 边界清。

膀胱充盈尚可, 壁光滑, 内清晰。

前列腺形态饱满, 大小约 4.8*3.5*3.6cm, 实质回声欠均匀, 内探及强回声斑, 直径约 0.5cm, 另于其内探及囊性结构, 大小约 1.3*1.2cm。

影像诊断:

1. 左肾囊肿
2. 前列腺增大伴钙化斑
3. 前列腺囊肿

报告医师: 李菊蓉

检查日期: 2023-12-21

审核医师: 李菊蓉

报告日期: 2023-12-21