



2111290654

大同瑞慈健康体检

报 告 册

体检编号	363489	工号	36
姓名	许华云		
性别	女	年龄	52岁
单位	大同市第十九中		
部门	大同市第十九中		
联系电话	13620626105		
体检日期	2024-08-28		

尊敬的许华云女士您好！

首先，瑞慈健康体检全体员工欢迎您的光临，并对您的信任表示衷心的感谢！

您于 2024-08-28 （体检编号：363489）完成健康检查，本机构的各科医生已根据您的体检项目及结果，汇总成此份健康体检报告，并经总检医生审核。据此提出对您健康状况的综合分析及建议。

瑞慈健康体检倡导“大健康、大康复”，提出“健康是第一财富（Rich）”的人文理念。希望您仔细阅读并妥善地保管此份健康体检报告，并认真关注报告中的提示与建议，若您对报告内容有任何疑问，可直接与瑞慈健康体检客服部联系，进一步咨询。

健康体检咨询电话：**0352-2824444**

客户服务咨询电话：**0352-2830597**

400-6112995

瑞慈健康体检报告由下列内容组成：

第一部分：主检报告

第二部分：分科分项结果

第三部分：检验报告

第四部分：附表

主检报告

检查综述

- 【外科（女）】（1）甲状腺：甲状腺Ⅱ°肿大
- 【血常规（五分类）】嗜碱性粒细胞绝对值(BA#)偏高($0.10 \times 10^9/L$) 嗜碱性粒细胞百分比(BA%)偏高(1.5%)
- 【血脂四项】高密度脂蛋白(HDL)偏高(1.65 mmol/L)
- 【尿常规】隐血(ERY)3+ 鳞状上皮细胞偏高(1 /HP) 粘液丝偏高(6 /HP)
- 【心电图】1. 窦性心动过缓
- 【甲状腺彩超】甲状腺弥漫性病变 建议查甲功
- 【乳腺彩超】双乳结节 BI-RADS 2-3 级
- 【全腹彩超】1. 轻度脂肪肝 2. 宫内节育器可见

医生建议

【甲状腺Ⅱ°肿大】：

(1) 建议往内分泌科诊断治疗。

【嗜碱性粒细胞绝对值(BA#)偏高】：

(1) 供内科结合临床参考。

【嗜碱性粒细胞百分比(BA%)偏高】：

(1) 供内科结合临床参考。

【高密度脂蛋白(HDL)偏高】：

(1) 高密度脂蛋白(HDL)主要在肝脏合成，具有抗动脉粥样硬化的功能，是冠心病的保护因子。高密度脂蛋白(HDL)能将周围组织包括动脉壁内的胆固醇运转到肝脏进行代谢，是一种抗动脉粥样硬化的血浆脂蛋白。

(2) 高密度脂蛋白(HDL)的含量与心血管的发病率和病变程度呈负相关，即高密度脂蛋白(HDL)减低，患冠心病的危险性增加；高密度脂蛋白(HDL)含量增高，患冠心病的危险性降低。

(3) 高密度脂蛋白(HDL)对冠心病的临床诊断是一个重要的参考指标。它的升高是临床冠心病保护因子之一，并能防治和延缓动脉粥样硬化的发展。

(4) 血清中高密度脂蛋白(HDL)的降低，预示着冠心病的出现。临床上常同时测定高密度脂蛋白(HDL)和血清总胆固醇，并根据它们的比值作为冠心病的信息指标。

(5) 高密度脂蛋白(HDL)减少，主要见于冠心病、冠状动脉粥样硬化、高甘油三酯血症、慢性贫血、脑血管病、糖尿病、急慢性肝炎、肝硬化等疾病。

(6) 戒烟，增强运动，采用低脂、低糖饮食，少食富含脂肪、胆固醇及饱和脂肪酸的食物，多进食蔬菜、水果、豆制品、粗粮、鱼和高纤维食品。

(7) 建议当高密度脂蛋白(HDL)减少时，可参考其他相关指标，积极治疗基础性疾病，往内分泌科复诊。

【鳞状上皮细胞偏高】：

(1)在生理情况下，机体正常的新陈代谢都会引起鳞状上皮细胞的脱离，这是一种正常的机体现象。如果长时间出现鳞状上皮细胞偏高的现象时，则有可能是尿路感染、泌尿系统结石等因素导致，应及时往泌尿外科进一步诊断治疗。

【粘液丝偏高】：

- (1)尿常规中粘液丝是由尿路中细胞分泌出来的，在有尿路感染时分泌会明显增多，且伴有炎症细胞的出现。
- (2)粘液丝偏高，可分为生理性偏高和病理性偏高两种，生理性偏高一般是由于喝水较少导致的尿液浓缩，一般在喝水后就能达到稀释的效果。
- (3)病理性的粘液丝偏高是由于泌尿系炎症或者是前列腺炎导致的，需要注意观察，多喝水，同时有白细胞等炎症细胞增多时，应及时服用抗感染药物治疗。如果仅有粘液丝的增多而没有白细胞等炎症细胞增多时，尿路有炎症的可能性不大。
- (4)建议平时饮食注意清淡，多喝水，少吃油腻和辛辣的食物，要注意个人清洁卫生，勤洗阴部，注意休息。

【隐血(ERY)3+】：

- (1)尿隐血可分为肉眼血尿和镜下血尿。肉眼血尿是指肉眼能见到血色的尿，尿液呈洗肉水色或血色，通常在1000ml尿中含有1ml血液即肉眼可见。镜下血尿是指尿的颜色正常，通过显微镜可以观察到尿液中含红细胞，通常离心沉淀后的尿液镜检每高倍视野有红细胞3个以上。
- (2)尿隐血是泌尿系疾病常见的症状之一，生理情况下女性生理期、运动后等都可以引起，病理情况下大多是由泌尿系统疾病引起，如泌尿系炎症、尿路结石等，也有一些血尿是由全身性疾病或泌尿系统邻近器官所致。
- (3)需要指出的是：尿液呈红色并不都是血尿，有些药物、食物都能使尿液呈红色、橙色或褐色；由于严重创伤、错误输血等大量红细胞或组织破坏，也可导致血红蛋白或肌红蛋白血尿。
- (4)建议往泌尿外科进一步复查，以明确诊断。

【窦性心动过缓】：

- (1)可见于正常人、体力劳动者、运动员，无症状者一般不需治疗，可定期随访，跟踪观察。
- (2)如果有症状（胸闷、黑矇、晕厥等）请做动态心电图等相关检查，在医生指导下服用提升心率的药物如：心宝、红参等。如果每分钟心率低于45次伴有晕厥、胸闷等症状时，需安装心脏起搏器。请前往心内科进一步治疗，长期随访。

【甲状腺弥漫性病变】：

- (1)甲状腺弥漫性病变是甲状腺的一种病症，临床上常见的病种，多为结节性甲状腺肿、甲状腺癌、桥本甲状腺炎、甲亢等。建议内分泌科结合临床诊治。

【双乳结节】：

- (1)乳腺结节是乳腺组织导管和乳小叶在结构上的退行性变及进行性结缔组织的生长，主要以乳房周围性疼痛为特征，或在情绪变化、劳累、天气变化时加重，每月月经前疼痛加剧，行经后疼痛减退或消失。其主要原因是由于内分泌失调。
- (2)建议少吃刺激性食物或进行药物治疗干预，必要时外科诊治。

【轻度脂肪肝】：

- (1)脂肪肝是指肝脏被脂肪浸润，为一种多病因引起的获得性疾病。
- (2)脂肪肝是以肝细胞脂肪变性和脂肪蓄积为病理特征，最常见易患因素有超重或肥胖、进食油腻食物、高脂血症（尤其甘油三酯升高）、营养失调（营养过量或不足）、饮酒、高脂血症、少运动、糖耐量异常、减肥造成体重急剧下降、营养不良、中毒和药物等。
- (3)当肝内脂类（主要为甘油三酯）含量超过肝重的5%时为脂肪肝。脂肪肝是一个常见的临床现象，不是一个独立性的疾病。
- (4)值得注意的是，过多的脂肪在肝组织、肝细胞内浸润，引起肝细胞肿大，严重可致肝硬化。脂肪肝是可逆性的，合理饮食、运动及治疗后可恢复。
- (5)合理控制饮食，控制总摄入量，低盐、低脂和低糖类饮食，少吃动物内脏，多吃蔬菜水果；
- (6)控制危险因素，如控制体重、改善胰岛素抵抗、调整血脂紊乱，戒酒、戒烟，坚持长期有氧运动，加强体育锻炼；

(7) 定期复查腹部彩超、血脂、肝功能。

汇总医生： 丁昊炜

主检日期： 2024-08-29

主检医生：

分科结果

身高、体重、血压

项目名称	检查结果	项目名称	检查结果
身高	175cm	体重	65kg
血压	129/71mmHg		

***小结：**

未见异常

操作员：闫辛儿

检查日期：2024-08-28

检查医生：名燕凌

内科

项目名称	检查结果	项目名称	检查结果
心率	64 次/min	心律	齐
心脏杂音	无	心界	正常
肺部	正常	呼吸音	呼吸音清
啰音	未闻及	叩诊	叩诊呈清音
腹部触诊	腹部平软	发育	正常
肝胆	肋下未触及	脾脏	肋下未触及
双肾	无叩击痛	肠鸣音	正常
营养	良好	神经系统	正常
生理反射	生理反射存在	病理反射	病理反射未引出
颅神经	正常	运动功能	正常
深浅感觉	正常	其它	无异常发现
既往史	无		

***小结：**

未见异常

操作员：杨柳庆

检查日期：2024-08-28

检查医生：名燕凌

外科（女）

项目名称	检查结果	项目名称	检查结果
皮肤	正常	甲状腺	甲状腺 II°肿大
浅表淋巴结	无肿大	肛门	拒检
泌尿外生殖器	正常	四肢关节	未见异常
腹股沟	未见异常	足背动脉	正常
紫绀	无	色素沉着	无
脱毛	无	脱色	无
浮肿	无	皮下结节	无
头颅	正常	颈部	正常
乳腺	正常	脊柱	正常
直肠	未检	皮肤黄疸	无
四肢	活动正常	其他	无

*小结:

(1) 甲状腺：甲状腺 II°肿大

操作员：魏利平

检查日期:2024-08-28

检查医生：魏利平

检验报告

尿常规

项目名称	检查结果	单位	参考值	提示
胆红素(BIL)	-		阴性	
隐血(ERY)	3+		阴性	
小圆上皮细胞(SRC)	0	个/ul	0--0	
维生素 C	-		阴性	
异常红细胞	0	个/ul	0--3	
红细胞（正常）	5	个/ul	0--6	
鳞状上皮细胞	1	个/ul	0--0	↑
粘液丝	6	个/ul	0--0	↑
尿葡萄糖(GLU)	-		阴性	
酮体(KET)	-		阴性	
比重(SG)	1.010		1.003--1.030	
酸碱度(PH)	6.5		4.5--8.0	
尿蛋白质(PRO)	-		阴性	
尿胆原(URO)	-		阴性	
亚硝酸盐(NIT)	-		阴性	
尿白细胞(LEU)	-		阴性	

*小结:

隐血(ERY)3+ 鳞状上皮细胞偏高(1 /HP) 粘液丝偏高(6 /HP)

操作员：梁可欣 检查日期:2024-08-28 检查医生:陈建国

血常规（五分类）

项目名称	检查结果	单位	参考值	提示
白细胞(WBC)	6.50	10 ⁹ /L	3.5--9.5	
淋巴细胞绝对值(LY#)	1.62	10 ⁹ /L	1.1--3.2	

淋巴细胞百分比(LY%)	25.0	%	20--50	
中性粒细胞绝对值(GR#)	4.12	10 ⁹ /L	1.8--6.3	
中性粒细胞百分比(GR%)	63.4	%	40--75	
嗜碱性粒细胞绝对值(BA#)	0.10	10 ⁹ /L	0--0.06	↑
嗜碱性粒细胞百分比(BA%)	1.5	%	0--1.0	↑
嗜酸性粒细胞绝对值(EO#)	0.38	10 ⁹ /L	0.02--0.52	
嗜酸性粒细胞百分比(EO%)	5.8	%	0.4--8.0	
血小板(PLT)	278	10 ⁹ /L	125--350	
血小板分布宽度(PDW)	16.0	%	15--17	
平均血小板体积(MPV)	10.0	fl	6.0--14.0	
血小板压积(PCT)	0.278	%	0.11--0.28	
红细胞(RBC)	4.66	10 ¹² /L	3.8--5.1	
血红蛋白	134	g/L	115--150	
红细胞压积(HCT)	41.1	%	35--45	
红细胞平均体积(MCV)	88.2	fl	82--100	
平均血红蛋白含量(MCH)	28.7	pg	27--34	
平均血红蛋白浓度(MCHC)	325	g/L	316--354	
单核细胞绝对值(MO#)	0.28	10 ⁹ /L	0.1--0.60	
单核细胞百分比(MO%)	4.3	%	3--10	
红细胞分布宽度标准差(RDW-SD)	40.3	fl	35--56	
红细胞分布宽度变异系数(RDW-CV)	12.2	%	10.6--16.6	
大血小板比率	25.6	%	11--45	
大血小板数目	71	10 ⁹ /L	30--90	
未成熟粒细胞数目	0.01	10 ⁹ /L	0--999	
未成熟粒细胞百分比	0.2	%	0--100	
有核红细胞数目	0.000	10 ⁹ /L	0--9999	

有核红细胞百分比	0.00	/100WBC	0--9999	
----------	------	---------	---------	--

***小结:**

嗜碱性粒细胞绝对值(BA#)偏高(0.10 10⁹/L) 嗜碱性粒细胞百分比(BA%)偏高(1.5 %)

操作员：赵伟 检查日期:2024-08-28 检查医生:陈建国

血 HP 检测

项目名称	检查结果	单位	参考值	提示
幽门螺旋杆菌抗体检测	阴性 (-)		阴性 (-)	

***小结:**

未见异常

操作员：梁可欣 检查日期:2024-08-28 检查医生:陈建国

肾功三项

项目名称	检查结果	单位	参考值	提示
肌酐(CREA)	60.00	umol/L	41--73	
尿酸(UA)	215.00	umol/L	140--340	
尿素测定 (Urea)	3.60	mmol/L	2.6--7.5	

***小结:**

未见异常

操作员：刘慧芳 检查日期:2024-08-28 检查医生:陈建国

空腹血糖

项目名称	检查结果	单位	参考值	提示
葡萄糖(GLU)	4.53	mmol/L	3.89--6.1	

***小结:**

未见异常

操作员：刘慧芳 检查日期:2024-08-28 检查医生:陈建国

尿沉渣

项目名称	检查结果	单位	参考值	提示
白细胞尿	1	个/ul	0--13	
上皮细胞(EC)	1	/HP	0--28	
管型(CAST)	0	个/ul	0--1	
霉菌(尿)	0	/HP	0--0	
结晶	0	/HP	0--10	
透明度(CLA)	清亮			
胆红素(BIL)	-		阴性	
颜色(Colour)	淡黄色			
红细胞(尿)(RBC)	5	个/ul	0--6	

*小结:

未见异常

操作员：梁可欣 检查日期:2024-08-28 检查医生:陈建国

血脂四项

项目名称	检查结果	单位	参考值	提示
动脉硬化指数	1.48		1.31--3.19	
总胆固醇(CHOL)	5.09	mmol/L	2.59--5.2	
甘油三脂(TG)	1.58	mmol/L	0.7--1.7	
低密度脂蛋白(LDL)	2.45	mmol/L	0--4.13	
高密度脂蛋白(HDL)	1.65	mmol/L	0.77--1.55	↑

*小结:

高密度脂蛋白(HDL)偏高(1.65 mmol/L)

操作员：刘慧芳 检查日期:2024-08-28 检查医生:陈建国

肝功能三项

项目名称	检查结果	单位	参考值	提示
------	------	----	-----	----

γ-谷氨酰转肽酶(GGT)	7.0	U/L	7--45	
丙氨酸氨基转移酶(ALT)	26.00	U/L	7--40	
门冬氨酸氨基转移酶(AST)	27.00	U/L	13--35	
谷草比谷丙	1.04		0.4--2.5	

***小结:**

未见异常

操作员：刘慧芳 检查日期:2024-08-28 检查医生:陈建国

(女) 肿瘤三项

项目名称	检查结果	单位	参考值	提示
糖类抗原 125 测定 (CA125)	7.6	U/ml	0--38	
癌胚抗原(CEA)	0.12	ng/ml	0--5	
甲胎蛋白(AFP)	1.3	ng/ml	0--7	

***小结:**

未见异常

操作员：刘慧芳 检查日期:2024-08-28 检查医生:陈建国

许华云 女 52岁

体检号:363489

病床号:

大同瑞慈康复医院 12导联心电图报告

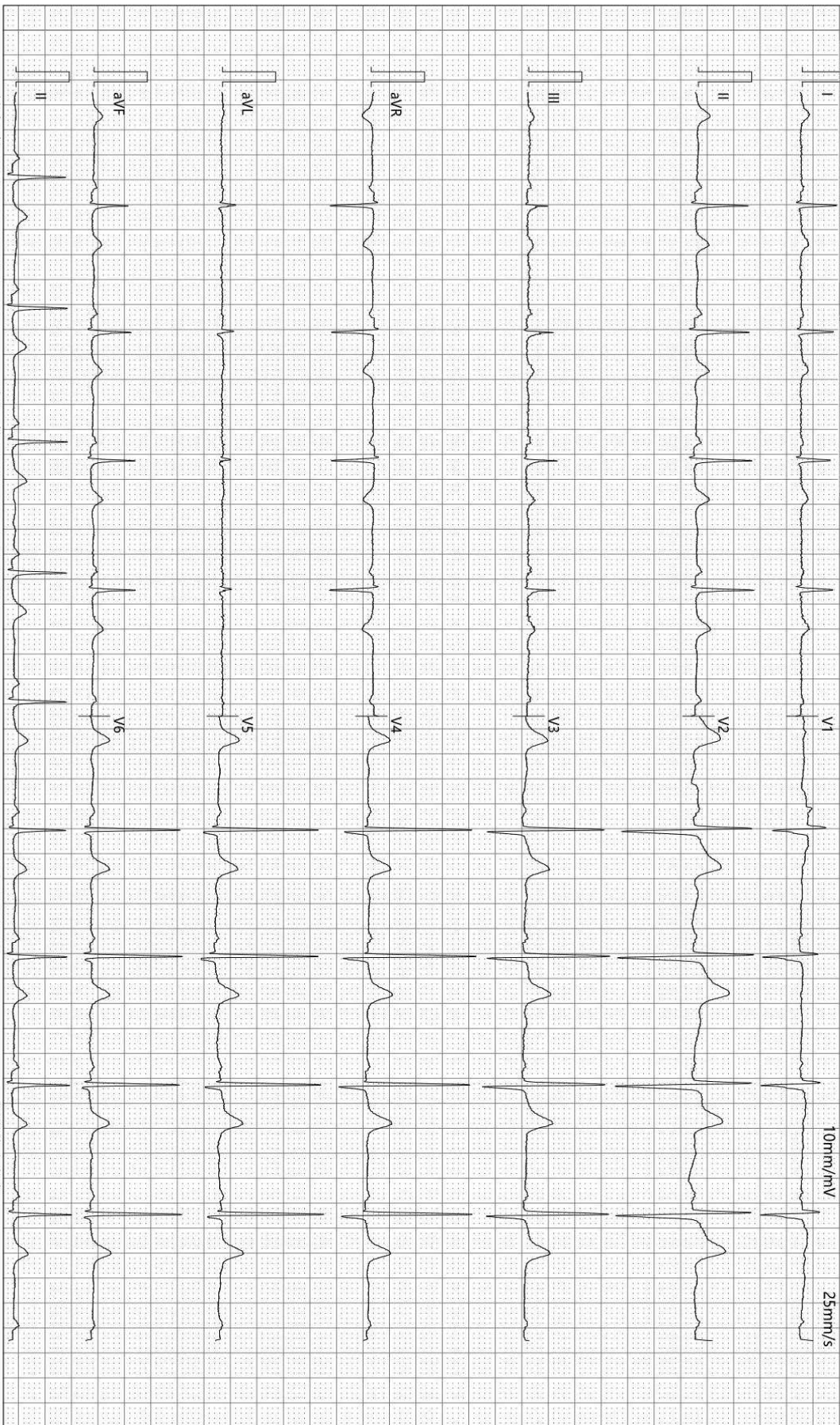
诊断结果:

窦性心动过缓

诊断医生:

张生 陶志辉

HR	: 57 ↓ bpm	[60 ~ 100bpm]
P	: 103ms	[0 ~ 110ms]
PR	: 169ms	[120 ~ 200ms]
QRS	: 95ms	[60 ~ 100ms]
QT/QTc	: 437/428ms	[320 ~ 440/0 ~ 460ms]
P/QRS/T	: 64/59/60deg.	[0 ~ 75/-30 ~ 90/0 ~ 75deg]
RV5/SV1	: 1.911/0.726mV	[0.0 ~ 2.5/0.0 ~ 2.0mV]



检查时间:2024-08-28 11:08:03

诊断时间:2024-08-28 11:18:52

SEMIP V1 90

仅供临床参考

双源 CT 诊断图文报告

流水号: 2111290654

影像号: CT20240828067

姓名: 许华云

年龄: 52 岁

性别: 女

检查设备: 西门子量子双源 CT

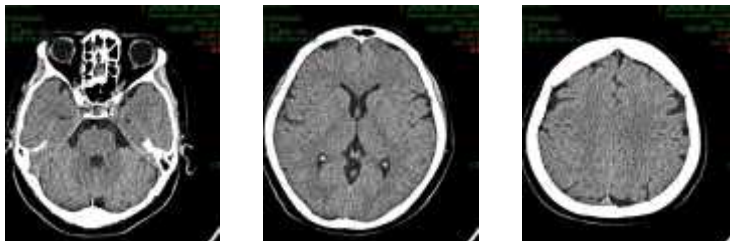体检号: 363489

申请医院: 本院

体检科室: 体检科

检查部位: CT 检查

经典图像:



影像所见:

颅脑结构双侧对称, 脑实质内未见异常密度。中线结构居中。脑沟、裂、池及脑室系统等未见异常。

影像诊断:

颅脑未见明显异常

报告医师: 剧艳军

检查日期: 2024-08-28

审核医师: 剧艳军

报告日期: 2024-08-28

超声诊断图文报告

流水号: 2111290654

影像号: 1654492

姓名: 许华云

年龄: 52 岁

性别: 女

检查设备: Vivid E95

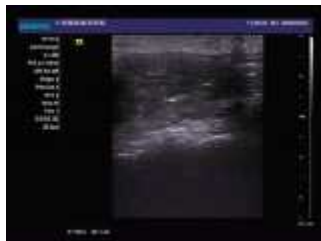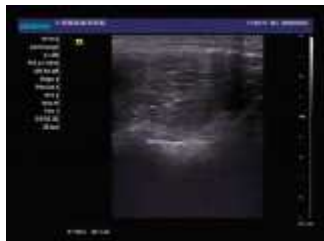体检号: 363489

申请医院: 本院

体检科室: 体检科

检查部位: 甲状腺彩超

经典图像:



影像所见:

甲状腺双侧叶形态饱满, 体积增大, 包膜完整, 实质回声不均匀, 呈蜂窝样改变, CDFI: 未见异常血流信号。双侧颈部未见明显肿大淋巴结。

影像诊断:

甲状腺弥漫性病变 建议查甲功

报告医师: 李菊蓉

检查日期: 2024-08-28

审核医师: 李菊蓉

报告日期: 2024-08-28

超声诊断图文报告

流水号: 2111290654

影像号: 1654495

姓名: 许华云

年龄: 52 岁

性别: 女

检查设备: Vivid E95

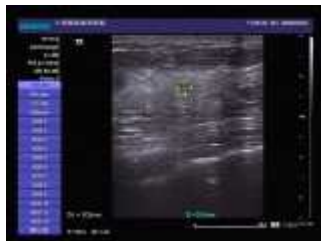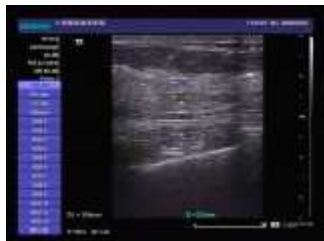体检号: 363489

申请医院: 本院

体检科室: 体检科

检查部位: 乳腺彩超

经典图像:



影像所见:

双侧乳腺腺体层次清晰, 右乳腺体厚 1.1cm, 左乳腺体厚 0.9cm, 乳导管未见扩张, 左乳 1 点位探及大小约 0.35*0.26cm 囊性结节, 边界清, 右乳 10 点位探及大小约 0.32*0.28cm 低回声结节, 边界清, 形态规则, CDFI: 未见异常血流信号。

双侧腋下未见明显肿大淋巴结。

影像诊断:

双乳结节 BI-RADS 2-3 级

报告医师: 李菊蓉

检查日期: 2024-08-28

审核医师: 李菊蓉

报告日期: 2024-08-28

超声诊断图文报告

流水号: 2111290654

影像号: 1654497

姓名: 许华云

年龄: 52 岁

性别: 女

检查设备: Vivid E95

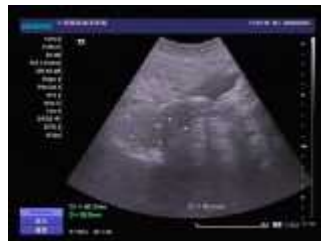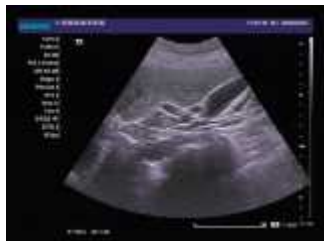体检号: 363489

申请医院: 本院

体检科室: 体检科

检查部位: 全腹彩超

经典图像:



影像所见:

肝脏大小形态正常, 包膜光滑完整, 实质回声细腻增强, 肝内管道系统走行尚清晰, 门静脉及肝内胆管不扩张。

胆囊大小形态正常, 壁不厚、光滑, 囊内透声好, 肝外胆管不扩张。

胰腺大小形态正常, 实质回声均匀, 主胰管不扩张。

脾脏大小形态正常, 实质回声均匀, 脾门静脉不宽。

双肾大小形态正常, 皮髓质分界清晰, 集合系统未见分离, 双侧输尿管未见扩张。

膀胱充盈欠佳。

绝经后子宫, 大小约 4.0*3.6*3.8cm, 肌壁回声均匀, 内膜线清晰, 厚 0.3cm, 宫内探及节育器回声, 宫颈厚约 2.6cm, 双侧附件区未见异常。

影像诊断:

1. 轻度脂肪肝
2. 宫内节育器可见

报告医师: 李菊蓉

检查日期: 2024-08-28

审核医师: 李菊蓉

报告日期: 2024-08-28