



2111240748

大同瑞慈健康体检

报 告 册

体检编号	362388	工号	39
姓名	支晨华		
性别	女	年龄	43岁
单位	大同市财政局预算评审中心		
部门	大同市财政局预算评审中心		
联系电话	15536203638		
体检日期	2024-05-12		

尊敬的支晨华女士您好！

首先，瑞慈健康体检全体员工欢迎您的光临，并对您的信任表示衷心的感谢！

您于 2024-05-12 （体检编号：362388）完成健康检查，本机构的各科医生已根据您的体检项目及结果，汇总成此份健康体检报告，并经总检医生审核。据此提出对您健康状况的综合分析及建议。

瑞慈健康体检倡导“大健康、大康复”，提出“健康是第一财富（Rich）”的人文理念。希望您仔细阅读并妥善地保管此份健康体检报告，并认真关注报告中的提示与建议，若您对报告内容有任何疑问，可直接与瑞慈健康体检客服部联系，进一步咨询。

健康体检咨询电话：**0352-2824444**

客户服务咨询电话：**0352-2830597**

400-6112995

瑞慈健康体检报告由下列内容组成：

第一部分：主检报告

第二部分：分科分项结果

第三部分：检验报告

第四部分：附表

主检报告

检查综述

- 【身高、体重、血压】 (1) 体重指数 27.48：超重
- 【血常规（五分类）】 红细胞(RBC)偏高($5.44 \times 10^{12}/L$) 血红蛋白偏高(151 g/L) 红细胞压积(HCT)偏高(46.8%)
- 【空腹血糖】 葡萄糖(GLU)偏高(7.64 mmol/L)
- 【妇科内诊】 (1) 阴道炎
- 【心电图】 1. 窦性心动过缓 2. T波改变(I, aVL)
- 【全腹彩超】 1. 轻度脂肪肝 2. 肝囊肿 3. 胆囊切除术后，肝外胆管不扩张

医生建议

【超重】：

(1) 体重指数是判断体重超标或偏低的主要指标。体重是反映和衡量一个人健康状况的重要标志之一，过胖和过瘦都不利于健康，身高体重不协调也不会给人以美感。体重的变化，还会直接反映身体长期的热量平衡状态。

(2) 当需要比较及分析一个人的体重对于不同身高的人所带来的健康影响时，体重指数是一个中立而可靠的指标。其主要适用于需要体重测试、体型肥胖和全身检查的人群。

(3) 体重指数(BMI)是世界卫生组织推荐的国际统一使用的肥胖分型标准，也是目前国际上常用的衡量人体胖瘦程度以及是否健康的一个标准，其计算方式为： $BMI = \text{体重(千克)} / \text{身高(米} \times \text{米)}$ 。成人的标准值是BMI 18.5-23.9之间。低于18.5为体重指数偏低；高于23.9则为体重指数偏高。

(4) 一般表现为体重超重或肥胖，超重及肥胖会出现一系列代谢性疾病，如高血压、高血糖、高血脂、高尿酸血症等，所以体重指数偏高者一定要注意控制体重。

(5) 合理控制饮食，食品多样化，食物纤维可适量增加，饮食规律，避免暴饮暴食，低盐、低脂饮食为主，减少高热量食物的摄入。

(6) 加强体育锻炼，每天最少保持30分钟的中等强度运动。鼓励每天至少快步走6000步比较健康。肥胖患者不适合较剧烈的运动，会加重膝关节的负担，可以选择游泳、划船等对膝关节负荷较小的运动。

(7) 定期检查血糖、血脂、肝功、肝脏B超等，积极治疗基础性疾病。

(8) 减少热量摄取及增加热量消耗。强调以健康行为、饮食、运动为主的综合治疗。

【红细胞压积(HCT)偏高】：

(1) 供内科结合临床参考。

(2) 如果明显升高，复查血常规。

【血红蛋白偏高】：

(1) 由于各种原因引起血液中的红细胞和血红蛋白绝对值增多，多见于机体循环及组织缺氧，血液中促红细胞生成素水平升高，骨髓加速释放细胞有关。

(2) 某些原因使血浆中的水分丢失，血液浓缩，使红细胞和血红蛋白相对增多，如连续剧烈呕吐，大面积烧伤，大量出汗等。

(3) 如轻度升高，不需要治疗。如明显升高，建议到血液科咨询。

【红细胞(RBC)偏高】：

- (1) 红细胞异常，但仅凭一次检查结果不一定有临床意义，请您复查血常规。
- (2) 如果明显升高，复查血常规。

【葡萄糖 (GLU) 偏高】：

- (1) 正常情况下，人体中糖的分解和合成代谢处于动态平衡，保持相对恒定。血清葡萄糖是指血液中的葡萄糖浓度，是诊断糖尿病最重要检查项目之一。
- (2) 空腹血糖偏高可分为生理性偏高（如餐后、高糖饮食、剧烈运动、情绪激动等均可引起一过性增高，经过休息后血糖值可以恢复正常）和病理性增高（如糖尿病、甲状腺功能亢进、库欣综合征等）。
- (3) 空腹血糖生理性增高经过调整饮食结构、避免剧烈活动、控制情绪等方式后可自行缓解，血糖值可以恢复正常。
- (4) 排除生理性增高因素经复查仍然增高者属于病理性增高，应及时到内分泌科复诊，明确血糖偏高的原因及所患疾病的种类。
- (5) 如果是首次检查发现血糖偏高，应及时到医院内分泌科进行详细的检查及正规的治疗。
- (6) 已确诊的糖尿病患者，如血糖仍较高则说明血糖控制不佳，应及时到医院内分泌科诊治，修正以往的治疗方案及改变一些不良的生活习惯。
- (7) 糖尿病的治疗强调早期治疗、长期治疗、综合治疗和措施个体化，综合防治包括糖尿病教育、饮食治疗、体育锻炼、药物治疗和血糖监测五个方面。

【阴道炎】：

- (1) 阴道炎是阴道粘膜及粘膜下结缔组织的炎症，是妇科门诊常见的疾病。
- (2) 正常健康妇女，由于解剖学及生物化学特点，阴道对病原体的侵入有自然防御功能，当阴道的自然防御功能遭到破坏，则病原体易于侵入，导致阴道炎症。
- (3) 绝经后妇女由于雌激素缺乏，阴道上皮菲薄，细胞内糖原含量减少，阴道 PH 高达 7 左右，故阴道抵抗力低下，比青春期及育龄妇女易受感染。
- (4) 阴道炎临床上以白带的性状发生改变以及外阴痒痒灼痛为主要临床特点，感染累及尿道时，可有尿痛、尿急等症状。常见的阴道炎有细菌性阴道病、滴虫性阴道炎、霉菌性阴道炎、老年性阴道炎。
- (5) 阴道炎由不同的病原体感染所致，一旦出现外阴不适，白带异常，立即去医院检查，确定病原体，针对病因治疗。

【窦性心动过缓】：

- (1) 可见于正常人、体力劳动者、运动员，无症状者一般不需治疗，可定期随访，跟踪观察。
- (2) 如果有症状（胸闷、黑矇、晕厥等）请做动态心电图等相关检查，在医生指导下服用提升心率的药物如：心宝、红参等。如果每分钟心率低于 45 次伴有晕厥、胸闷等症状时，需安装心脏起搏器。请前往心内科进一步治疗，长期随访。

【T 波改变】：

- (1) 可见于心肌劳损，电解质紊乱及神经调节异常，如疲劳，精神紧张等，往心血管内科咨询，进一步查找病因及治疗。

【胆囊切除术后】：

- (1) 建议肝胆外科定期复查。

【肝囊肿】：

- (1) 肝囊肿，通俗说就是肝脏中的水泡。绝大多数的肝囊肿都是先天性的，即因先天发育的某些异常导致了肝囊肿形成。
- (2) 肝囊肿病因大多数系肝内小胆管发育障碍所致，单发性肝囊肿的发生是由于异位胆管造成。肝囊肿生长缓慢，所以可能长期或终生无症状，其临床表现也随囊肿位置、大小、数目以及有无压迫邻近器官和有无并发症而异。
- (3) 肝囊肿是一种较常见的肝脏良性疾病，一般没有什么症状，也不会影响肝功。5CM 以下的肝囊肿一般不需要特殊治疗。当囊肿长大到一定程度，可能会压迫胃肠道而引起症状，如上腹不适饱胀；也有因囊肿继发细菌感染而有腹痛、发热的。

- (4) 肝囊肿首次发现，建议作 MRI 或 CT 检查，除外肝内其它占位性病变。
- (5) 过大的肝囊肿，对肝脏本身或周围的器官有压迫症状的，或有炎症的，往外科治疗。
- (6) 已确诊为肝囊肿，动态观察，定期 B 超检查进行对照，监测囊肿大小。
- (7) 解除顾虑和紧张情绪，保持良好心态，切忌大怒。
- (8) 多食新鲜蔬菜和水果，保持大便通畅，防止便秘；保证营养，宜食清淡富含蛋白质的食物为主；限制饮酒。
- (9) 不宜剧烈运动，防止过度用力，以免增加腹腔压力。
- (10) 如有症状请及时就诊。

【轻度脂肪肝】：

- (1) 脂肪肝是指肝脏被脂肪浸润，为一种多病因引起的获得性疾病。
- (2) 脂肪肝是以肝细胞脂肪变性和脂肪蓄积为病理特征，最常见易患因素有超重或肥胖、进食油腻食物、高脂血症（尤其甘油三酯升高）、营养失调（营养过量或不足）、饮酒、高脂血症、少运动、糖耐量异常、减肥造成体重急剧下降、营养不良、中毒和药物等。
- (3) 当肝内脂类（主要为甘油三酯）含量超过肝重的 5% 时为脂肪肝。脂肪肝是一个常见的临床现象，不是一个独立性的疾病。
- (4) 值得注意的是，过多的脂肪在肝组织、肝细胞内浸润，引起肝细胞肿大，严重可致肝硬化。脂肪肝是可逆性的，合理饮食、运动及治疗后可恢复。
- (5) 合理控制饮食，控制总摄入量，低盐、低脂和低糖类饮食，少吃动物内脏，多吃蔬菜水果；
- (6) 控制危险因素，如控制体重、改善胰岛素抵抗、调整血脂紊乱，戒酒、戒烟，坚持长期有氧运动，加强体育锻炼；
- (7) 定期复查腹部彩超、血脂、肝功能。

汇总医生： 丁昊炜

主检日期： 2024-05-13

主检医生：

分科结果

身高、体重、血压

项目名称	检查结果	项目名称	检查结果
身高	163cm	体重	73kg
血压	134/78mmHg		

***小结:**

(1) 体重指数 27.48: 超重

操作员: 杨柳庆 检查日期:2024-05-12 检查医生: 名燕凌

妇科内诊

项目名称	检查结果	项目名称	检查结果
外阴	正常	尿道口	正常
阴道	阴道炎	子宫	正常
附件	正常	宫颈	光滑
后穹窿	正常		

***小结:**

(1) 阴道炎

操作员: 智美玲 检查日期:2024-05-12 检查医生: 智美玲

检验报告

尿常规

项目名称	检查结果	单位	参考值	提示
胆红素(BIL)	-		阴性	
隐血(ERY)	-		阴性	
小圆上皮细胞(SRC)	0	个/ul	0--0	
维生素 C	-		阴性	
异常红细胞	0	个/ul	0--3	
红细胞（正常）	0	个/ul	0--6	
鳞状上皮细胞	0	个/ul	0--0	
粘液丝	0	个/ul	0--0	
尿葡萄糖(GLU)	-		阴性	
酮体(KET)	-		阴性	
比重(SG)	1.020		1.003--1.030	
酸碱度(PH)	6.5		4.5--8.0	
尿蛋白质(PRO)	-		阴性	
尿胆原(URO)	-		阴性	
亚硝酸盐(NIT)	-		阴性	
尿白细胞(LEU)	-		阴性	

*小结:

未见异常

操作员：刘慧芳 检查日期:2024-05-12 检查医生:陈建国

血常规（五分类）

项目名称	检查结果	单位	参考值	提示
白细胞(WBC)	6.03	10 ⁹ /L	3.5--9.5	
淋巴细胞绝对值(LY#)	1.48	10 ⁹ /L	1.1--3.2	

淋巴细胞百分比(LY%)	24.6	%	20--50	
中性粒细胞绝对值(GR#)	4.10	10 ⁹ /L	1.8--6.3	
中性粒细胞百分比(GR%)	68.0	%	40--75	
嗜碱性粒细胞绝对值(BA#)	0.05	10 ⁹ /L	0--0.06	
嗜碱性粒细胞百分比(BA%)	0.8	%	0--1.0	
嗜酸性粒细胞绝对值(EO#)	0.15	10 ⁹ /L	0.02--0.52	
嗜酸性粒细胞百分比(EO%)	2.4	%	0.4--8.0	
血小板(PLT)	181	10 ⁹ /L	125--350	
血小板分布宽度(PDW)	16.3	%	15--17	
平均血小板体积(MPV)	10.8	fl	6.0--14.0	
血小板压积(PCT)	0.196	%	0.11--0.28	
红细胞(RBC)	5.44	10 ¹² /L	3.8--5.1	↑
血红蛋白	151	g/L	115--150	↑
红细胞压积(HCT)	46.8	%	35--45	↑
红细胞平均体积(MCV)	86.1	fl	82--100	
平均血红蛋白含量(MCH)	27.7	pg	27--34	
平均血红蛋白浓度(MCHC)	322	g/L	316--354	
单核细胞绝对值(MO#)	0.25	10 ⁹ /L	0.1--0.60	
单核细胞百分比(MO%)	4.2	%	3--10	
红细胞分布宽度标准差(RDW-SD)	40.6	fl	35--56	
红细胞分布宽度变异系数(RDW-CV)	12.6	%	10.6--16.6	
大血小板比率	32.5	%	11--45	
大血小板数目	59	10 ⁹ /L	30--90	
未成熟粒细胞数目	0.01	10 ⁹ /L	0--999	
未成熟粒细胞百分比	0.2	%	0--100	
有核红细胞数目	0.000	10 ⁹ /L	0--9999	

有核红细胞百分比	0.00	/100WBC	0--9999	
----------	------	---------	---------	--

***小结:**

红细胞(RBC)偏高($5.44 \times 10^{12}/L$) 血红蛋白偏高(151 g/L) 红细胞压积(HCT)偏高(46.8 %)

操作员：王文静 检查日期:2024-05-12 检查医生:陈建国

肾功三项

项目名称	检查结果	单位	参考值	提示
肌酐(CREA)	65.00	umol/L	41--73	
尿酸(UA)	178.00	umol/L	140--340	
尿素测定 (Urea)	3.90	mmol/L	2.6--7.5	

***小结:**

未见异常

操作员：梁可欣 检查日期:2024-05-12 检查医生:陈建国

空腹血糖

项目名称	检查结果	单位	参考值	提示
葡萄糖(GLU)	7.64	mmol/L	3.89--6.1	↑

***小结:**

葡萄糖(GLU)偏高(7.64 mmol/L)

操作员：梁可欣 检查日期:2024-05-12 检查医生:陈建国

尿沉渣

项目名称	检查结果	单位	参考值	提示
白细胞尿	0	个/ul	0--13	
上皮细胞(EC)	0	/HP	0--28	
管型(CAST)	0	个/ul	0--1	
霉菌 (尿)	0	/HP	0--0	
结晶	0	/HP	0--10	

透明度(CLA)	清亮			
胆红素(BIL)	-		阴性	
颜色(Colour)	淡黄色			
红细胞(尿)(RBC)	0	个/ul	0--6	

***小结:**

未见异常

操作员：刘慧芳 检查日期:2024-05-12 检查医生:陈建国

血脂四项

项目名称	检查结果	单位	参考值	提示
动脉硬化指数	1.78		1.31--3.19	
总胆固醇(CHOL)	4.10	mmol/L	2.59--5.2	
甘油三脂(TG)	0.81	mmol/L	0.7--1.7	
低密度脂蛋白(LDL)	2.07	mmol/L	0--4.13	
高密度脂蛋白(HDL)	1.16	mmol/L	0.77--1.55	

***小结:**

未见异常

操作员：梁可欣 检查日期:2024-05-12 检查医生:陈建国

肝功能三项

项目名称	检查结果	单位	参考值	提示
γ-谷氨酰转肽酶(GGT)	24.0	U/L	7--45	
丙氨酸氨基转移酶(ALT)	23.00	U/L	7--40	
门冬氨酸氨基转移酶(AST)	17.00	U/L	13--35	
谷草比谷丙	0.74		0.4--2.5	

***小结:**

未见异常

操作员：梁可欣 检查日期:2024-05-12 检查医生:陈建国

大同现代医学检验实验室

液基薄层细胞学图文报告

ID: 2024098795

病理号: 092688

姓名: 支晨华

性别: 女

年龄: 43岁

送检科室:

电话号码: 15536203638

床号:

病历号:

体检号: 2111240748

送检医院: 大同瑞慈康复体检

送检日期: 2024-05-13

末次月经:

送检医生:

采样日期:

报告日期: 2024-05-13

标本满意度: 满意

细胞量: >45%

红细胞:

经期样本:

颈管细胞:

化生细胞:

鳞状细胞:

宫颈柱状细胞:

未见上皮内病变/恶性细胞:

正常范围内:

良性反应性改变:

- 炎性:
 - 轻度:
 - 中度:
 - 重度:
- 放疗:
- 妊娠:
- 萎缩性:
- 宫内避孕器:
- 其他:

病原体: 滴虫感染: 念珠菌感染: 细菌感染:

提示 HPV 感染: 疱疹病毒感染:

鳞状上皮细胞分析:

非典型鳞状细胞:

- 倾向上皮内瘤变:
- 倾向良性反应性改变:
- 不能明确意义(ASC-US):
- 不排除高度病变(ASC-H):

上皮内低度病变: 鳞癌:

上皮内高度病变:

- CIN2:
- CIN3:

腺上皮细胞分析:

非典型腺细胞:

- 宫内膜:
- 来源不明:

非典型腺细胞(宫颈管):

- 倾向原位腺癌:
- 不能明确意义:
- 倾向良性反应性改变:

腺癌:

- 宫颈管:
- 宫内膜:
- 其它:

炎细胞:

- 轻度:
- 中度:
- 重度:

可疑腺癌:

诊断意见: 未见上皮内病变或恶性细胞 (NILM)。

建议:

报告医师: 张荣生

地址: 大同市魏都大道 79 号, 本报告医师签字后有效
咨询: 0352-2830587 4006-122-995

妇科细胞学是筛查项目, 出于技术原因, 可能会有假阴性结果, 本检测仅对来样负责, 如果对结果有疑义, 请在收到报告 7 天内与我们联系。

大同瑞慈康复医院 12导联心电图报告

支晨华 女 43岁

体检号:362388

病床号:

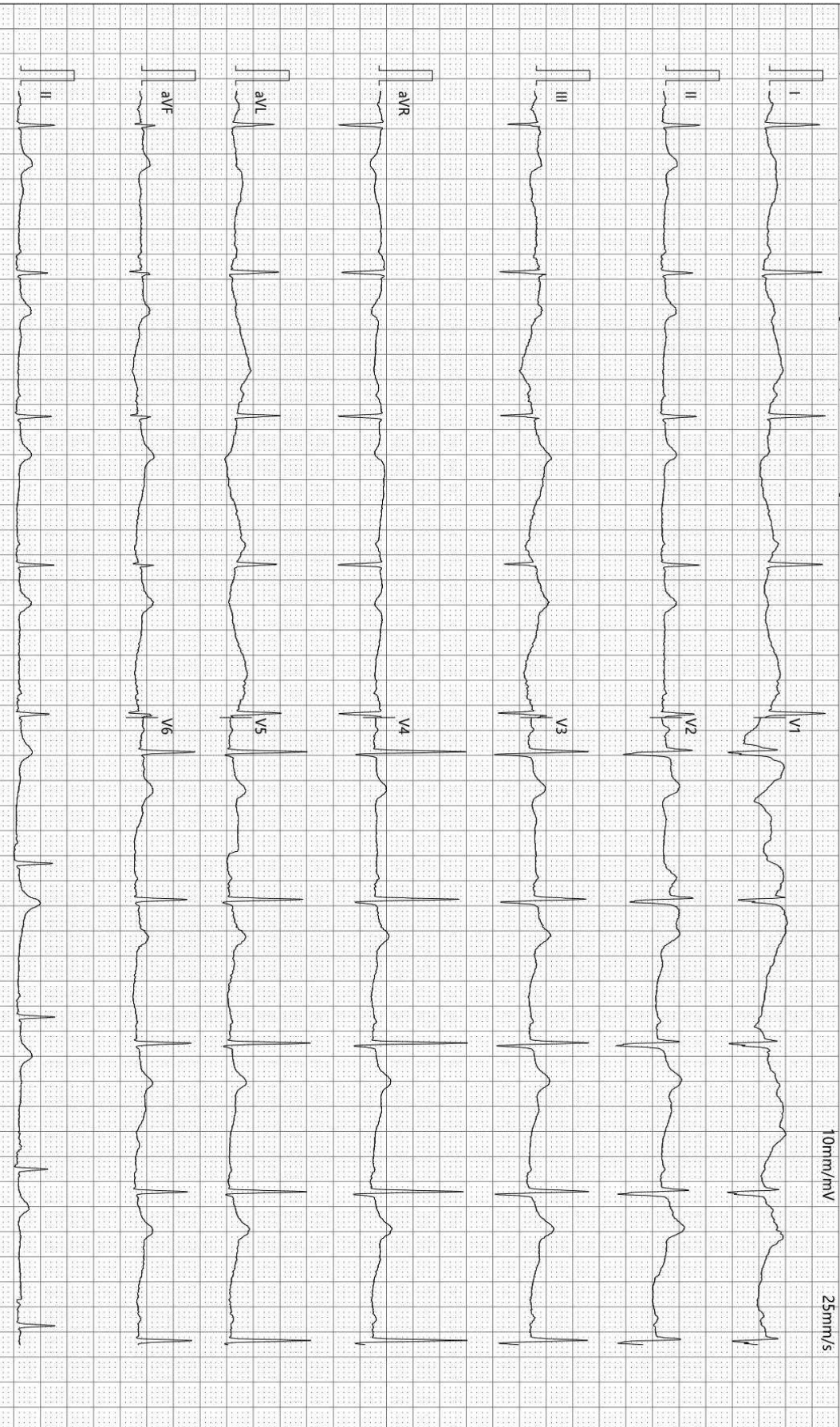
诊断结果:

- 1.窦性心动过缓
- 2.T波改变(I,aVL)

诊断医生:

张之生

HR : 50 ↓ bpm [60 ~ 100bpm]
 P : 104ms [0 ~ 110ms]
 PR : 183ms [120 ~ 200ms]
 QRS : 84ms [60 ~ 100ms]
 QT/QTc : 442/404ms [320 ~ 440/0 ~ 460ms]
 P/QRS/T : -19 ↓ /11/79 ↑ deg. [0 ~ 75/-30 ~ 90/0 ~ 75deg]
 RV5/SV1 : 1.373/0.667mV [0.0 ~ 2.5/0.0 ~ 2.0mV]



10mm/mV

25mm/s

检查时间:2024-05-12 08:44:46

诊断时间:2024-05-12 08:53:44

SEMIP V1.90

仅供临床参考

DR 诊断图文报告

流水号: 2111240748

影像号: DX20240512007

姓名: 支晨华

年龄: 43 岁

性别: 女

检查设备: 西门子数字 X 线摄影

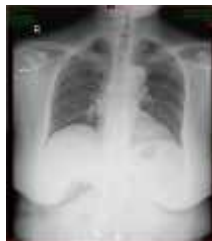体检号: 362388

申请医院: 本院

体检科室: 体检科

检查部位: 胸部正位片

经典图像:



影像所见:

胸廓对称。气管居中, 纵隔无移位。双肺野清晰。肺门影未见增大。心脏大小、形态正常。双膈面光滑, 肋膈角锐利。

影像诊断:

胸部平片未见异常。

报告医师: 李贵

检查日期: 2024-05-12

审核医师: 李贵

报告日期: 2024-05-12

超声诊断图文报告

流水号: 2111240748

影像号: 1568108

姓名: 支晨华

年龄: 43 岁

性别: 女

检查设备: Vivid E95

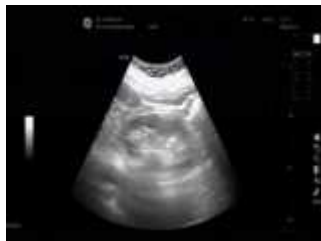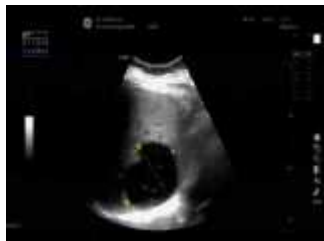体检号: 362388

申请医院: 本院

体检科室: 体检科

检查部位: 全腹彩超

经典图像:



影像所见:

肝脏大小形态正常, 包膜光滑完整, 右叶实质内探及大小约 7.6*6.4cm 囊性回声, 形态规则, 内透声好, 余实质回声细腻增强, 肝内管道系统走行欠清晰, 门静脉及肝内胆管不扩张。

胆囊切除术后, 肝外胆管不扩张。

胰腺大小形态正常, 实质回声均匀, 主胰管不扩张。

脾脏大小形态正常, 实质回声均匀, 脾门静脉不宽。

双肾大小形态正常, 皮髓质分界清晰, 集合系统未见分离, 双侧输尿管未见扩张。

膀胱充盈差。

绝经后子宫, 大小形态改变, 肌壁回声均匀, 内膜纤细, 宫颈厚约 2.0cm, 双侧附件区未见异常。

影像诊断:

1. 轻度脂肪肝
2. 肝囊肿
3. 胆囊切除术后, 肝外胆管不扩张

报告医师: 陈玉荣

检查日期: 2024-05-12

审核医师: 陈玉荣

报告日期: 2024-05-12