



2111240703

大同瑞慈健康体检

报 告 册

体检编号	362343	工号	362343
姓名	侯俊伟		
性别	男	年龄	38岁
单位	健康管理-2021		
部门	健康管理-2021		
联系电话	15203520317		
体检日期	2025-02-18		

尊敬的侯俊伟先生您好！

首先，瑞慈健康体检全体员工欢迎您的光临，并对您的信任表示衷心的感谢！

您于 2025-02-18 （体检编号：362343）完成健康检查，本机构的各科医生已根据您的体检项目及结果，汇总成此份健康体检报告，并经总检医生审核。据此提出对您健康状况的综合分析及建议。

瑞慈健康体检倡导“大健康、大康复”，提出“健康是第一财富（Rich）”的人文理念。希望您仔细阅读并妥善地保管此份健康体检报告，并认真关注报告中的提示与建议，若您对报告内容有任何疑问，可直接与瑞慈健康体检客服部联系，进一步咨询。

健康体检咨询电话：0352-2824444

客户服务咨询电话：0352-2830597

400-6112995

瑞慈健康体检报告由下列内容组成：

第一部分：主检报告

第二部分：分科分项结果

第三部分：检验报告

第四部分：附表

主检报告

检查综述

- 1、【身高、体重、血压】 (1) 体重指数 25.38：超重
- 2、【同型半胱氨酸】 同型半胱氨酸偏高(31.00 umol/L)
- 3、【生化全项 1】 α -羟丁酸脱氢酶偏高(256.00 U/L) 总胆固醇(CHOL)偏高(5.41 mmol/L) 甘油三脂(TG)偏高(2.30 mmol/L)
- 4、【尿液分析+尿沉渣】 粘液丝偏高(4 /HP)
- 5、【肺部双源 CT】 右肺中叶钙化灶
- 6、【左膝关节核磁平扫】 左侧膝关节： 1、髌上囊及关节腔积液 2、髌下脂肪垫水肿，胫骨平台内侧髁骨髓水肿 3、内侧半月板后角退行性变II度 4、关节周围软组织水肿
- 7、【C14 检测幽门螺杆菌】 阳性+
- 8、【全腹彩超】 1.轻度脂肪肝 2.前列腺钙化斑

医生建议

【超重】：

- (1) 体重指数是判断体重超标或偏低的主要指标。体重是反映和衡量一个人健康状况的重要标志之一，过胖和过瘦都不利于健康，身高体重不协调也不会给人以美感。体重的变化，还会直接反映身体长期的热量平衡状态。
- (2) 当需要比较及分析一个人的体重对于不同身高的人所带来的健康影响时，体重指数是一个中立而可靠的指标。其主要适用于需要体重测试、体型肥胖和全身检查的人群。
- (3) 体重指数(BMI)是世界卫生组织推荐的国际统一使用的肥胖分型标准，也是目前国际上常用的衡量人体胖瘦程度以及是否健康的一个标准，其计算方式为： $BMI = \text{体重(千克)} / \text{身高(米} \times \text{米)}$ 。成人的标准值是BMI18.5-23.9之间。低于18.5为体重指数偏低；高于23.9则为体重指数偏高。
- (4) 一般表现为体重超重或肥胖，超重及肥胖会出现一系列代谢性疾病，如高血压、高血糖、高血脂、高尿酸血症等，所以体重指数偏高者一定要注意控制体重。
- (5) 合理控制饮食，食品多样化，食物纤维可适量增加，饮食规律，避免暴饮暴食，低盐、低脂饮食为主，减少高热量食物的摄入。
- (6) 加强体育锻炼，每天最少保持30分钟的中等强度运动。鼓励每天至少快步走6000步比较健康。肥胖患者不适合较剧烈的运动，会加重膝关节的负担，可以选择游泳、划船等对膝关节负荷较小的运动。
- (7) 定期检查血糖、血脂、肝功、肝脏B超等，积极治疗基础性疾病。
- (8) 减少热量摄取及增加热量消耗。强调以健康行为、饮食、运动为主的综合治疗。

【同型半胱氨酸偏高】：

- (1) 血同型半胱氨酸是一种含硫氨基酸，为蛋氨酸和半胱氨酸代谢过程中产生的重要中间产物。正常情况下，血同型半胱氨酸在体内能被分解代谢，浓度维持在较低水平。但在日常生活中由于原发性原因和继发性原因会影响血同型半胱氨酸代谢导致在血液中升高。
- (2) 同型半胱氨酸偏高称之为高同型半胱氨酸血症，产生的原因和遗传、环境、营养因素有很大关系。高同型半胱氨酸血症目前认为是冠心病、高血压、脑血管疾病重要的危险因素。建议日常生活中清淡饮食，多吃新鲜蔬菜水果，补充维生素成分，心内科诊治。

【总胆固醇(CHOL)偏高】：

- (1) 总胆固醇是脂质的主要成分之一，其数量受年龄、家族、性别、饮食、遗传等多种因素影响。总胆固醇对人体生长发育以及新陈代谢有重要的作用，正常值是2.59-5.20mmol/L。

(2)总胆固醇升高后，会增加类脂物质的堆积，会产生更多的血管斑块，进而增加心脑血管疾病的风险。大于5.21-5.69mmol/L是胆固醇的临界偏高，即使是一个完全健康的人，只要总胆固醇>7.2mmol/L或低密度脂蛋白>4.9mmol/L，未来发生心脑血管的风险就明显增高，应该马上治疗。

(3)总胆固醇升高根据病因可分为两大类：一是原发性，是由于遗传因素缺陷所致，另一种是继发性，可引起其升高的疾病主要有糖尿病、高血压、甲减、肝肾疾病等。

(4)降低总胆固醇的治疗中，原发性偏高应积极应用降脂药，曾经选择他汀类药物，胆固醇不能达标的，可联合用药（如依折麦布等）。

(5)如果总胆固醇偏高，且患者有糖尿病、高血压、甲减、肝肾疾病或者已经发生心脑血管疾病的人更应积极用药，控制降低疾病风险。

(6)戒烟，增强运动，采用低脂、低糖饮食，少食富含脂肪、胆固醇及饱和脂肪酸的食物，多进食蔬菜、水果、豆制品、粗粮、鱼和高纤维食品。

(7)必要时在医师指导下使用降脂药物治疗，并前往内分泌科复诊。

【α-羟丁酸脱氢酶偏高】：

(1)建议内科结合临床参考。

【甘油三酯(TG)偏高】：

(1)甘油三酯是甘油和脂肪酸所构成的有机化合物，甘油三酯测定是脂类代谢的重要指标之一。

(2)甘油三酯增高与冠心病的发生有着重要的相关性，随年龄增大而有上升的趋势，其增高最常见于高脂和过量糖类饮食、肥胖等。

(3)甘油三酯主要功能是为机体提供能量，其正常值在0.7-1.7mmol/L之间，1.7-2.29mmol/L为边缘增高，提示应该注意饮食和运动了。

(4)甘油三酯大于2.3mmol/L，就称为高甘油三酯血症。甘油三酯增高虽然不会直接导致血管斑块的形成，但也会间接引起心脑血管疾病风险增加，同时，当甘油三酯大于5.6mmol/L时，还会增加急性胰腺炎的风险，所以降低甘油三酯的基础主要是控制饮食，饮食控制不佳可以选择药物治疗。

(5)生活方式的干预是控制甘油三酯水平升高的基础，包括减重，增加运动量，限制酒精摄入以及避免食用果糖和高碳水化合物食物。多食蔬菜水果，定期复查。

(6)明显增高者在医师的指导下使用降脂药物治疗，首选他汀和贝特类药物。

【粘液丝偏高】：

(1)尿常规中粘液丝是由尿路中细胞分泌出来的，在有尿路感染时分泌会明显增多，且伴有炎症细胞的出现。

(2)粘液丝偏高，可分为生理性偏高和病理性偏高两种，生理性偏高一般是由于喝水较少导致的尿液浓缩，一般在喝水后就能达到稀释的效果。

(3)病理性的粘液丝偏高是由于泌尿系炎症或者是前列腺炎导致的，需要注意观察，多喝水，同时有白细胞等炎症细胞增多时，应及时服用抗感染药物治疗。如果仅有粘液丝的增多而没有白细胞等炎症细胞增多时，尿路有炎症的可能性不大。

(4)建议平时饮食注意清淡，多喝水，少吃油腻和辛辣的食物，要注意个人清洁卫生，勤洗阴部，注意休息。

【右肺中叶钙化灶】：

(1)肺钙化灶是肺部的病理性产物，主要是肺部曾有过炎症或结核感染等病变，在机体修复的过程中，这些病变被纤维组织填充，并有钙质沉淀，形成的钙化结节或者钙化灶，提示是一个陈旧性病变。建议定期复查。

【髌上囊及关节腔积液】：

(1)建议骨科诊断治疗。

【内侧半月板后角退行性变II度】：

(1)建议骨科诊断治疗。

【关节周围软组织水肿】：

(1)建议骨科诊断治疗

【髌下脂肪垫水肿】：

(1)建议骨科诊断治疗。

【前列腺钙化斑】：

(1)1、前列腺钙化斑大多数是由于前列腺炎症之后，前列腺内部组织局部出现了纤维化、钙质沉积而引起的。多数患者都是在体检时通过彩超检查时发现的，一般情况没有不适症状不需治疗。2、部分患者如有不适症状，建议前往泌尿科诊断治疗。

【轻度脂肪肝】：

- (1)脂肪肝是指肝脏被脂肪浸润，为一种多病因引起的获得性疾病。
- (2)脂肪肝是以肝细胞脂肪变性和脂肪蓄积为病理特征，最常见易患因素有超重或肥胖、进食油腻食物、高脂血症（尤其甘油三酯升高）、营养失调（营养过量或不足）、饮酒、高脂血症、少运动、糖耐量异常、减肥造成体重急剧下降、营养不良、中毒和药物等。
- (3)当肝内脂类（主要为甘油三酯）含量超过肝重的5%时为脂肪肝。脂肪肝是一个常见的临床现象，不是一个独立性的疾病。
- (4)值得注意的是，过多的脂肪在肝组织、肝细胞内浸润，引起肝细胞肿大，严重可致肝硬化。脂肪肝是可逆性的，合理饮食、运动及治疗后可恢复。
- (5)合理控制饮食，控制总摄入量，低盐、低脂和低糖类饮食，少吃动物内脏，多吃蔬菜水果；
- (6)控制危险因素，如控制体重、改善胰岛素抵抗、调整血脂紊乱，戒酒、戒烟，坚持长期有氧运动，加强体育锻炼；
- (7)定期复查腹部彩超、血脂、肝功能。

【呼气试验检验报告阳性】：

- (1)提示幽门螺旋杆菌（HP）感染。幽门螺旋杆菌是慢性活动性胃炎的病原菌，是消化道溃疡和胃癌等疾病的重要致病因子。
- (2)没有临床症状者（如中上腹不适、饱胀、反酸、恶心等），可暂不进行抗HP治疗。如果是HP感染的消化性溃疡、慢性胃炎、早期胃癌切除后和需要长期服用非甾体类抗炎药物（如阿司匹林）者，应在专科医生指导下进行抗HP治疗。
- (3)建议您先进行胃镜检查，或往消化内科咨询，再决定是否进行根除治疗。

【胫骨平台内侧髁骨髓水肿】：

- (1)建议骨科诊断治疗。

汇总医生： 丁昊炜

主检日期： 2025-02-19

主检医生：

分科结果

身高、体重、血压

项目名称	检查结果	项目名称	检查结果
身高	183cm	体重	85kg
血压	120/80mmHg		

***小结：**

(1) 体重指数 25.38：超重

操作员：李欣 检查日期：2025-02-18 检查医生：名燕凌

检验报告

尿液分析+尿沉渣

项目名称	检查结果	单位	参考值	提示
白细胞尿	1	个/u1	0--13	
上皮细胞(EC)	0	/HP	0--28	
管型(CAST)	0	个/u1	0--1	
霉菌(尿)	0	/HP	0--0	
结晶	0	/HP	0--10	
透明度(CLA)	清亮			
胆红素(BIL)	-		阴性	
隐血(ERY)	-		阴性	
小圆上皮细胞(SRC)	0	个/u1	0--0	
维生素C	-		阴性	
异常红细胞	0	个/u1	0--3	
红细胞(正常)	0	个/u1	0--6	
鳞状上皮细胞	0	个/u1	0--0	
粘液丝	4	个/u1	0--0	↑
颜色(Colour)	淡黄色			
尿葡萄糖(GLU)	-		阴性	
酮体(KET)	-		阴性	
比重(SG)	1.020		1.003--1.030	
酸碱度(PH)	6.5		4.5--8.0	
尿蛋白质(PRO)	-		阴性	
尿胆原(URO)	-		阴性	
亚硝酸盐(NIT)	-		阴性	
红细胞(尿)(RBC)	0	个/u1	0--6	
尿白细胞(LEU)	-		阴性	

*小结：

粘液丝偏高(4 /HP)

操作员：赵伟 检查日期:2025-02-18 检查医生:康建忠

血常规（五分类）

项目名称	检查结果	单位	参考值	提示
白细胞(WBC)	4.11	$10^9/L$	3.5--9.5	
淋巴细胞绝对值(LY#)	1.34	$10^9/L$	1.1--3.2	
淋巴细胞百分比(LY%)	32.6	%	20--50	
中性粒细胞绝对值(GR#)	2.50	$10^9/L$	1.8--6.3	
中性粒细胞百分比(GR%)	60.7	%	40--75	
嗜碱性粒细胞绝对值(BA#)	0.03	$10^9/L$	0--0.06	
嗜碱性粒细胞百分比(BA%)	0.7	%	0--1.0	
嗜酸性粒细胞绝对值(E0#)	0.07	$10^9/L$	0.02--0.52	
嗜酸性粒细胞百分比(E0%)	1.8	%	0.4--8.0	
血小板(PLT)	199	$10^9/L$	125--350	
血小板分布宽度(PDW)	16.7	%	15--17	
平均血小板体积(MPV)	11.0	f1	6.0--14.0	
血小板压积(PCT)	0.219	%	0.11--0.28	
红细胞(RBC)	5.16	$10^{12}/L$	4.3--5.8	
血红蛋白	153	g/L	130--175	
红细胞压积(HCT)	47.2	%	40--50	
红细胞平均体积(MCV)	91.5	f1	82--100	
平均血红蛋白含量(MCH)	29.6	pg	27--34	
平均血红蛋白浓度(MCHC)	324	g/L	316--354	
单核细胞绝对值(MO#)	0.17	$10^9/L$	0.1--0.60	
单核细胞百分比(MO%)	4.2	%	3--10	
红细胞分布宽度标准差(RDW-SD)	42.3	f1	35--56	
红细胞分布宽度变异系数(RDW-CV)	12.3	%	10.6--16.6	

大血小板比率	33.8	%	11--45	
大血小板数目	67	$10^9/L$	30--90	
未成熟粒细胞数目	0.02	$10^9/L$	0--999	
未成熟粒细胞百分比	0.5	%	0--100	
有核红细胞数目	0.000	$10^9/L$	0--9999	
有核红细胞百分比	0.00	/100WBC	0--9999	

***小结:**

未见异常

操作员：刘慧芳 检查日期：2025-02-18 检查医生：康建忠

同型半胱氨酸

项目名称	检查结果	单位	参考值	提示
同型半胱氨酸	31.00	umol/L	0--15	↑

***小结:**

同型半胱氨酸偏高(31.00 umol/L)

操作员：祁佳佳 检查日期：2025-02-18 检查医生：康建忠

生化全项 1

项目名称	检查结果	单位	参考值	提示
碳酸氢根(HCO3)	22.30	mmol/L	22--29	
总蛋白(T PROT)	78.0	g/L	65--85	
白蛋白(ALB)	46.10	g/L	40--55	
球蛋白(GLB)	31.90	g/L	15--35	
白蛋白/球蛋白(ALB/GLB)	1.45		1.0--2.5	
碱性磷酸酶(ALP)	79.0	U/L	45--125	
肌酐(CREA)	96.00	umol/L	57--97	
尿酸(UA)	412.00	umol/L	200--420	
钾(K)	4.19	mmol/L	3.5--5.5	
钠(Na)	139.9	mmol/L	136--145	

氯 (Cl)	99.0	mmol/L	96--108	
钙 (Ca)	2.38	mmol/L	2.11--2.52	
乳酸脱氢酶 (LDH)	130.00	U/L	120--250	
淀粉酶 (AMY)	45.00	IU/L	35--135	
葡萄糖 (GLU)	5.18	mmol/L	3.89--6.1	
总胆红素 (TBIL)	9.00	umol/L	0--26	
直接胆红素 (DBIL)	2.0	umol/L	0--8.0	
间接胆红素 (IBIL)	7.00	umol/L	0--17.39	
丙氨酸氨基转移酶 (ALT)	22.00	U/L	9--50	
门冬氨酸氨基转移酶 (AST)	16.00	U/L	15--40	
尿素测定 (Urea)	6.49	mmol/L	3.1--8.0	
肌酸激酶 (CK)	89.00	U/L	50--310	
α-羟丁酸脱氢酶	256.00	U/L	72--182	↑
C 反应蛋白	0.60	mg/dl	0--3	
动脉硬化指数	2.14		1.31--3.19	
谷草比谷丙	0.73		0.4--2.5	
总胆固醇 (CHOL)	5.41	mmol/L	2.59--5.2	↑
甘油三脂 (TG)	2.30	mmol/L	0.7--1.7	↑
低密度脂蛋白 (LDL)	2.52	mmol/L	0--4.13	
高密度脂蛋白 (HDL)	1.18	mmol/L	0.77--1.55	

***小结:**

α-羟丁酸脱氢酶偏高 (256.00 U/L) 总胆固醇 (CHOL) 偏高 (5.41 mmol/L) 甘油三脂 (TG) 偏高 (2.30 mmol/L)

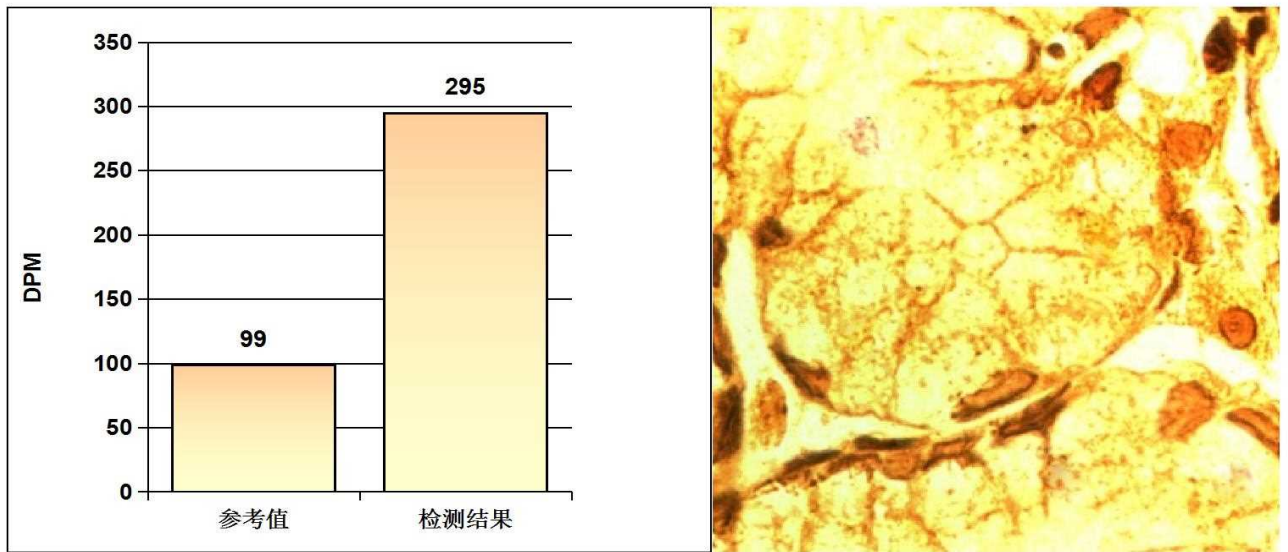
操作员：祁佳佳 检查日期：2025-02-18 检查医生：康建忠

大同瑞慈康复医院

¹⁴C呼气试验检验报告

姓名	侯俊伟	年龄	38	性别	男
住院号	0	日期	2025/2/18 10:17:55	电话	15203520317
送检医生	曹居杰	样品编号	3680	编号	2111240703

¹⁴C呼气试验



阳性参考值 (Disintegrations Per Minute(DPM)):

DPM值:	dpm > 2499	阳性++++
	1499 < dpm ≤ 2499	阳性+++
	499 < dpm ≤ 1499	阳性++
	149 < dpm ≤ 499	阳性+
	dpm ≤ 99	阴性
	99 < dpm ≤ 149	不确定

检测结果: **dpm= 295** **阳性+**

医生建议: 请接受正规的根除幽门螺杆菌(HP)的治疗，并在治疗结束后一个月内复查；注意保持健康及规律饮食！

温馨提示: 您本次检测的结果为阳性

检测医生: 曹居杰

Rich 大同瑞慈康复医院
超声诊断图文报告

流水号: 2111240703

超声号: 1797048

姓名: 侯俊伟

年龄: 38 岁

性别: 男

检查设备: Vivid E95

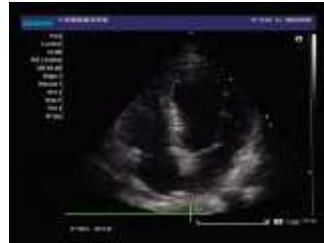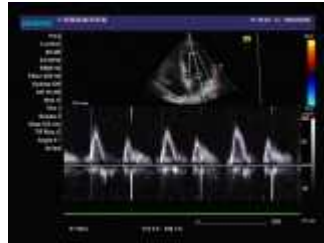体检号: 362343

申请医院: 本院

体检科室: 体检科

检查部位: 心脏彩超

经典图像:



影像所见:

超声测量 (单位: mm)

升主动脉内径 33 (32±3mm)

左房内径 33 (35mm)

室间隔 10 (8-11mm)

左室内径 48 (47±4mm)

左室后壁 9 (8-11mm)

EF70% (50-80%)

右室内径 25 (36±4mm)

右房内径 28 (36±4mm)

FS40% (28-41%)

主肺动脉内径 20 (23±3mm)

升主动脉内径正常, 心脏各腔室大小正常, 室间隔厚度正常, 左室壁未见明显节段性运动异常, 各瓣膜及启闭功能未见明显异常, 舒张期二尖瓣口血流频谱 E/A>1, 心包腔未见积液。

影像诊断:

心脏结构及功能未见明显异常

报告医师: 李菊蓉

检查日期: 2025-02-18

审核医师: 李菊蓉

报告日期: 2025-02-18



注: 本报告仅供临床医生参考!

地址: 大同市魏都大道 79 号。若有疑问, 请致电: 0352---2830580

Rich 大同瑞慈康复医院
超声诊断图文报告

流水号: 2111240703

超声号: 1797042

姓名: 侯俊伟

年龄: 38 岁

性别: 男

检查设备: Vivid E95

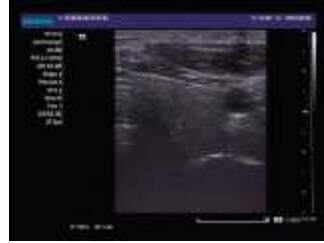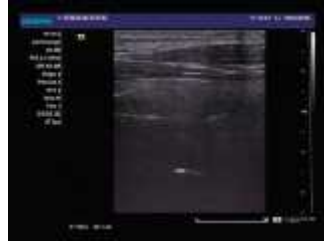体检号: 362343

申请医院: 本院

体检科室: 体检科

检查部位: 甲状腺彩超

经典图像:



影像所见:

甲状腺双侧叶形态正常, 包膜完整, 实质回声均匀, CDFI: 未见异常血流信号。
双侧颈部未见明显肿大淋巴结。

影像诊断:

甲状腺双侧叶未见异常

报告医师: 李菊蓉

检查日期: 2025-02-18

审核医师: 李菊蓉

报告日期: 2025-02-18



注: 本报告仅供临床医生参考!

地址: 大同市魏都大道 79 号。若有疑问, 请致电: 0352---2830580

Rich 大同瑞慈康复医院
超声诊断图文报告

流水号: 2111240703

超声号: 1797044

姓名: 侯俊伟

年龄: 38 岁

性别: 男

检查设备: Vivid E95

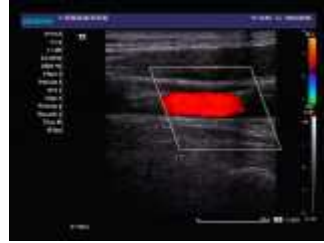
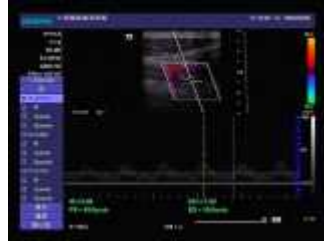
体检号: 362343

申请医院: 本院

体检科室: 体检科

检查部位: 颈部血管彩超

经典图像:



影像所见:

右锁骨下动脉起始处、双侧颈总动脉、颈内、颈外动脉起始段内中膜不增厚, 内壁欠光滑, 管壁未见明确强回声斑。CDFI: 血流充盈好。PW: 频谱形态正常。

双侧椎动脉走行正常, 椎动脉内径正常, 管壁不厚, 管腔内为无回声, CDFI: 血流充盈好。PW: 频谱正常。

	内径 mm	流速 cm/s	RI
左侧椎动脉	3.3	43.8	0.66
右侧椎动脉	3.5	49.3	0.62

影像诊断:

双侧颈动脉、椎动脉未见明显异常

报告医师: 李菊蓉

检查日期: 2025-02-18

审核医师: 李菊蓉

报告日期: 2025-02-18



注: 本报告仅供临床医生参考!

地址: 大同市魏都大道 79 号。若有疑问, 请致电: 0352---2830580

Rich 大同瑞慈康复医院
超声诊断图文报告

流水号: 2111240703

超声号: 1797046

姓名: 侯俊伟

年龄: 38 岁

性别: 男

检查设备: Vivid E95

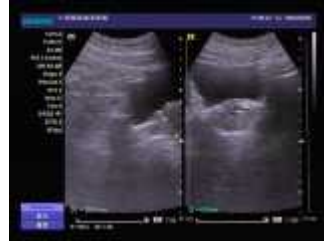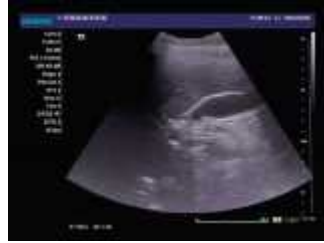体检号: 362343

申请医院: 本院

体检科室: 体检科

检查部位: 全腹彩超

经典图像:



影像所见:

肝脏大小形态正常, 包膜光滑完整, 实质回声细腻、增强, 肝内管道系统走行欠清晰, 门静脉及肝内胆管不扩张。

胆囊大小形态正常, 壁不厚、光滑, 囊内透声好, 肝外胆管不扩张。

胰腺大小形态正常, 实质回声均匀, 主胰管不扩张。

脾脏大小形态正常, 实质回声均匀, 脾门静脉不宽。

双肾大小形态正常, 皮髓质分界清晰, 集合系统未见分离, 双侧输尿管未见扩张。

膀胱充盈佳, 未见明显异常。

前列腺形态正常, 大小约 2.6*3.6*2.8cm, 实质回声欠均匀, 其内可见直径约 0.4cm 强回声斑。

影像诊断:

1. 轻度脂肪肝
2. 前列腺钙化斑

报告医师: 李菊蓉

检查日期: 2025-02-18

审核医师: 李菊蓉

报告日期: 2025-02-18



注: 本报告仅供临床医生参考!

地址: 大同市魏都大道 79 号。若有疑问, 请致电: 0352---2830580

ID 号: 2111240703

影像号: CT20250218041

姓名: 侯俊伟

年龄: 38 岁

性别: 男

检查设备: 西门子量子双源 CT

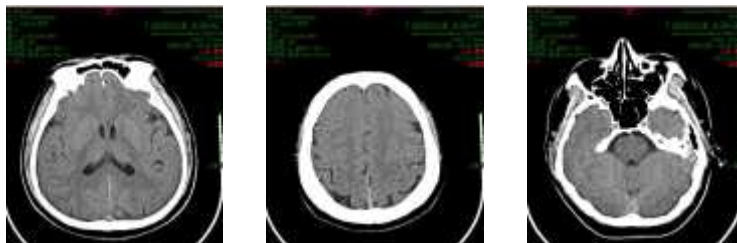体检号: 362343

申请医院: 本院

体检科室: 体检科

检查部位: 脑部双源 CT

经典图像:



影像所见:

双侧大脑半球对称, 脑实质未见异常, 脑室无扩张, 脑沟裂无增宽, 脑中线居中。脑干、小脑未见异常。颅骨未见异常。

影像诊断:

颅脑 CT 平扫未见异常

报告医师: 蒋聪明

检查日期: 2025-02-18

审核医师: 叶道斌

报告日期: 2025-02-18

ID 号: 2111240703

影像号: CT20250218040

姓名: 侯俊伟

年龄: 38 岁

性别: 男

检查设备: 西门子量子双源 CT

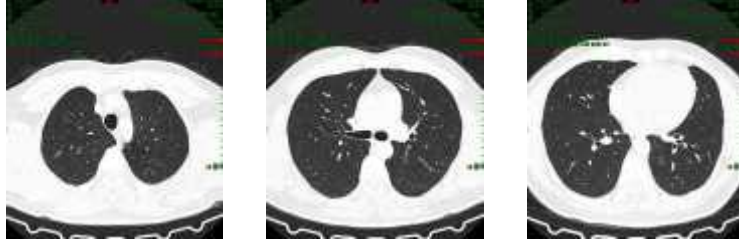体检号: 362343

申请医院: 本院

体检科室: 体检科

检查部位: 肺部双源 CT

经典图像:



影像所见:

双侧胸廓对称, 气管居中。气管及支气管未见狭窄及阻塞。右肺中叶内侧段 (IM274) 见钙化小结节, 大小约为 0.5cm×0.3cm。双肺门不大, 形态自然。心脏及大血管大小、形态未见异常。纵隔内未见肿块及肿大淋巴结。胸膜无增厚, 胸膜腔内无积液。胸壁软组织及骨骼未见病变征象。

影像诊断:

右肺中叶钙化灶

报告医师: 蒋聪明

检查日期: 2025-02-18

审核医师: 叶道斌

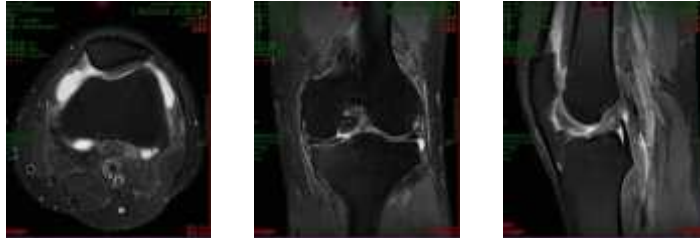
报告日期: 2025-02-18

ID号: 2111240703

影像号: MR20250218044

姓名: 侯俊伟 年龄: 38岁 性别: 男 检查设备: 西门子 1.5T 磁共振
体检号: 362343 申请医院: 本院 体检科室: 体检科 检查部位: 左膝关节核磁平扫

经典图像:



影像所见:

左膝关节内侧半月板后角见条片状高信号, 未达关节面。外侧半月板大小、形态、信号无异常, 内外侧副韧带及前后交叉韧带未见异常, 髌上囊及关节腔内见长 T1 信号, T2、PD 抑脂像呈高信号, 髌下脂肪垫, 胫骨平台内侧髁见斑片状长 T1 信号, T2、PD 抑脂像呈高信号。关节周围软组织见长 T1 信号, T2、PD 抑脂像呈高信号。

影像诊断:

- 左侧膝关节:
- 1、髌上囊及关节腔积液
 - 2、髌下脂肪垫水肿, 胫骨平台内侧髁骨髓水肿
 - 3、内侧半月板后角退行性变 II 度
 - 4、关节周围软组织水肿

报告医师: 陈江莲

检查日期: 2025-02-18

审核医师: 陈江莲

报告日期: 2025-02-18