



2111220514

# 大同瑞慈健康体检

## 报 告 册

体检编号	361993	工号	361993
姓名	刘峰 1		
性别	女	年龄	62岁
单位	大同市财政局预算评审中心		
部门	大同市财政局预算评审中心		
联系电话	13835208725		
体检日期	2024-12-12		

尊敬的刘峰 1 女士您好！

首先，瑞慈健康体检全体员工欢迎您的光临，并对您的信任表示衷心的感谢！

您于 2024-12-12 （体检编号：361993）完成健康检查，本机构的各科医生已根据您的体检项目及结果，汇总成此份健康体检报告，并经总检医生审核。据此提出对您健康状况的综合分析及建议。

瑞慈健康体检倡导“大健康、大康复”，提出“健康是第一财富（Rich）”的人文理念。希望您仔细阅读并妥善地保管此份健康体检报告，并认真关注报告中的提示与建议，若您对报告内容有任何疑问，可直接与瑞慈健康体检客服部联系，进一步咨询。

健康体检咨询电话：0352-2824444

客户服务咨询电话：0352-2830597

400-6112995

瑞慈健康体检报告由下列内容组成：

第一部分：主检报告

第二部分：分科分项结果

第三部分：检验报告

第四部分：附表

## 主检报告

### 检查综述

- 【生殖道微生态】 G-杆菌++
- 【尿沉渣】 白细胞尿偏高(30 个/u1) 上皮细胞(EC)偏高(51 /HP) 红细胞(尿)(RBC)偏高(11 个/u1)
- 【生化全项1】 葡萄糖(GLU)偏高(6.36 mmol/L) 肌酸激酶(CK)偏低(34.00 U/L) 总胆固醇(CHOL)偏高(6.77 mmol/L) 甘油三脂(TG)偏高(1.85 mmol/L) 高密度脂蛋白(HDL)偏高(1.80 mmol/L)
- 【尿常规】 隐血(ERY)2+ 正常红细胞偏高(11 个/u1) 鳞状上皮细胞偏高(51 /HP) 粘液丝偏高(8 /HP) 尿白细胞(LEU)2+
- 【妇科内诊】 (1) 子宫切除术后
- 【甲状腺彩超】 甲状腺双侧叶多发结节 TI-RADS 2-3 级
- 【颈部血管彩超】 1. 右锁骨下动脉起始处内中膜局部增厚 2. 双侧颈总动脉斑块形成
- 【全腹彩超】 1. 肝囊肿 2. 双肾囊肿
- 【动脉硬化检测】 1. 外周动脉僵硬度增高

### 医生建议

#### 【G-杆菌++】：

(1) 阴道微生物学检查是用于提示除阴道的正常菌群之外，可致病的菌群类别判断，用于临床治疗指导。

#### 【红细胞(尿)(RBC)偏高】：

(1) 建议泌尿外科复查，结合临床参考。

#### 【白细胞尿偏高】：

(1) 白细胞尿偏高，一般提示为泌尿系感染，白细胞数目跟感染的程度相关，细菌感染的程度越重，白细胞数目增加的越高。建议往泌尿外科诊断治疗。

#### 【上皮细胞(EC)偏高】：

(1) 尿液中的上皮细胞主要包括肾小管上皮细胞、移行上皮细胞、鳞状上皮细胞。尿液中出现肾小管上皮细胞，多见于肾小管病变。移行上皮细胞提示相应部位的病变。

(2) 在正常的尿液中可见少量的鳞状上皮细胞，如果鳞状上皮细胞大量增加，并伴有白细胞增多，则提示有炎症，女性患者则因排除阴道分泌物混入的位于阴道表层的扁平上皮细胞。

#### 【肌酸激酶(CK)偏低】：

(1) 供临床参考，定期复查。

#### 【葡萄糖(GLU)偏高】：

(1) 正常情况下，人体中糖的分解和合成代谢处于动态平衡，保持相对恒定。血清葡萄糖是指血液中的葡萄糖浓度，是诊断糖尿病最重要检查项目之一。

(2) 空腹血糖偏高可分为生理性偏高（如餐后、高糖饮食、剧烈运动、情绪激动等均可引起一过性增高，经过休息后血糖值可以恢复正常）和病理性增高（如糖尿病、甲状腺功能亢进、库欣综合征等）。

(3) 空腹血糖生理性增高经过调整饮食结构、避免剧烈活动、控制情绪等方式后可自行缓解，血糖值可以恢复正常。

(4) 排除生理性增高因素经复查仍然增高者属于病理性增高，应及时到内分泌科复诊，明确血糖偏高的原因及所患疾病的种类。

(5) 如果是首次检查发现血糖偏高，应及时到医院内分泌科进行详细的检查及正规的治疗。

(6)已确诊的糖尿病患者，如血糖仍较高则说明血糖控制不佳，应及时到医院内分泌科诊治，修正以往的治疗方案及改变一些不良的生活习惯。

(7)糖尿病的治疗强调早期治疗、长期治疗、综合治疗和措施个体化，综合防治包括糖尿病教育、饮食治疗、体育锻炼、药物治疗和血糖监测五个方面。

**【总胆固醇(CHOL)偏高】：**

(1)总胆固醇是脂质的主要成分之一，其数量受年龄、家族、性别、饮食、遗传等多种因素影响。总胆固醇对人体生长发育以及新陈代谢有重要的作用，正常值是2.59-5.20mmol/L。

(2)总胆固醇升高后，会增加类脂物质的堆积，会产生更多的血管斑块，进而增加心脑血管疾病的风险。大于5.21-5.69mmol/L是胆固醇的临界偏高，即使是一个完全健康的人，只要总胆固醇>7.2mmol/L或低密度脂蛋白>4.9mmol/L，未来发生心脑血管的风险就明显增高，应该马上治疗。

(3)总胆固醇升高根据病因可分为两大类：一是原发性，是由于遗传因素缺陷所致，另一种是继发性，可引起其升高的疾病主要有糖尿病、高血压、甲减、肝肾疾病等。

(4)降低总胆固醇的治疗中，原发性偏高应积极应用降脂药，曾经选择他汀类药物，胆固醇不能达标的，可联合用药（如依折麦布等）。

(5)如果总胆固醇偏高，且患者有糖尿病、高血压、甲减、肝肾疾病或者已经发生心脑血管疾病的人更应积极用药，控制降低疾病风险。

(6)戒烟，增强运动，采用低脂、低糖饮食，少食富含脂肪、胆固醇及饱和脂肪酸的食物，多进食蔬菜、水果、豆制品、粗粮、鱼和高纤维食品。

(7)必要时在医师指导下使用降脂药物治疗，并前往内分泌科复诊。

**【甘油三酯(TG)偏高】：**

(1)甘油三酯是甘油和脂肪酸所构成的有机化合物，甘油三酯测定是脂类代谢的重要指标之一。

(2)甘油三酯增高与冠心病的发生有着重要的相关性，随年龄增大而有上升的趋势，其增高最常见于高脂和过量糖类饮食、肥胖等。

(3)甘油三酯主要功能是为机体提供能量，其正常值在0.7-1.7mmol/L之间，1.7-2.29mmol/L为边缘增高，提示应该注意饮食和运动了。

(4)甘油三酯大于2.3mmol/L，就称为高甘油三酯血症。甘油三酯增高虽然不会直接导致血管斑块的形成，但也会间接引起心脑血管疾病风险增加，同时，当甘油三酯大于5.6mmol/L时，还会增加急性胰腺炎的风险，所以降低甘油三酯的基础主要是控制饮食，饮食控制不佳可以选择药物治疗。

(5)生活方式的干预是控制甘油三酯水平升高的基础，包括减重，增加运动量，限制酒精摄入以及避免食用果糖和高碳水化合物食物。多食蔬菜水果，定期复查。

(6)明显增高者在医师的指导下使用降脂药物治疗，首选他汀和贝特类药物。

**【高密度脂蛋白(HDL)偏高】：**

(1)高密度脂蛋白(HDL)主要在肝脏合成，具有抗动脉粥样硬化的功能，是冠心病的保护因子。高密度脂蛋白(HDL)能将周围组织包括动脉壁内的胆固醇运转到肝脏进行代谢，是一种抗动脉粥样硬化的血浆脂蛋白。

(2)高密度脂蛋白(HDL)的含量与心血管的发病率和病变程度呈负相关，即高密度脂蛋白(HDL)减低，患冠心病的危险性增加；高密度脂蛋白(HDL)含量增高，患冠心病的危险性降低。

(3)高密度脂蛋白(HDL)对冠心病的临床诊断是一个重要的参考指标。它的升高是临床冠心病保护因子之一，并能防治和延缓动脉粥样硬化的发展。

(4)血清中高密度脂蛋白(HDL)的降低，预示着冠心病的出现。临床上常同时测定高密度脂蛋白(HDL)和血清总胆固醇，并根据它们的比值作为冠心病的信息指标。

(5)高密度脂蛋白(HDL)减少，主要见于冠心病、冠状动脉粥样硬化、高甘油三酯血症、慢性贫血、脑血管病、糖尿病、急慢性肝炎、肝硬化等疾病。

(6)戒烟，增强运动，采用低脂、低糖饮食，少食富含脂肪、胆固醇及饱和脂肪酸的食物，多进食蔬菜、水果、豆制品、粗粮、鱼和高纤维食品。

(7)建议当高密度脂蛋白(HDL)减少时，可参考其他相关指标，积极治疗基础性疾病，往内分泌科复诊。

**【隐血(ERY)2+】：**

(1)尿隐血可分为肉眼血尿和镜下血尿。肉眼血尿是指肉眼能见到血色的尿，尿液呈洗肉水色或血色，通常在1000ml尿中含有1ml血液即肉眼可见。镜下血尿是指尿的颜色正常，通过显微镜可以观察到尿液中含红细胞，通常离心沉淀后的尿液镜检每高倍视野有红细胞3个以上。

(2)尿隐血是泌尿系疾病常见的症状之一，生理情况下女性生理期、运动后等都可以引起，病理情况下大多是由泌尿系统疾病引起，如泌尿系炎症、尿路结石等，也有一些血尿是由全身性疾病或泌尿系统邻近器官所致。

(3)需要指出的是：尿液呈红色并不都是血尿，有些药物、食物都能使尿液呈红色、橙色或褐色；由于严重创伤、错误输血等大量红细胞或组织破坏，也可导致血红蛋白或肌红蛋白血尿。

(4)建议往泌尿外科进一步复查，以明确诊断。

**【鳞状上皮细胞偏高】：**

(1)在生理情况下，机体正常的新陈代谢都会引起鳞状上皮细胞的脱离，这是一种正常的机体现象。如果长时间出现鳞状上皮细胞偏高的现象时，则有可能是尿路感染、泌尿系统结石等因素导致，应及时往泌尿外科进一步诊断治疗。

**【粘液丝偏高】：**

(1)尿常规中粘液丝是由尿路中细胞分泌出来的，在有尿路感染时分泌会明显增多，且伴有炎症细胞的出现。

(2)粘液丝偏高，可分为生理性偏高和病理性偏高两种，生理性偏高一般是由于喝水较少导致的尿液浓缩，一般在喝水后就能达到稀释的效果。

(3)病理性的粘液丝偏高是由于泌尿系炎症或者是前列腺炎导致的，需要注意观察，多喝水，同时有白细胞等炎症细胞增多时，应及时服用抗感染药物治疗。如果仅有粘液丝的增多而没有白细胞等炎症细胞增多时，尿路有炎症的可能性不大。

(4)建议平时饮食注意清淡，多喝水，少吃油腻和辛辣的食物，要注意个人清洁卫生，勤洗阴部，注意休息。

**【尿白细胞(LEU)2+】：**

(1)建议泌尿外科诊断治疗。

**【子宫切除术后】：**

(1)建议妇科定期复查。

**【甲状腺双侧叶多发结节】：**

(1)甲状腺结节是一种常见的甲状腺疾病，很多甲状腺疾病可表现为结节，如可由甲状腺退行性变、炎症、自身免疫性及新生物等多种病变所致。甲状腺结节在各个年龄段的男女人群中均可见到，但中年女性中较多。

(2)甲状腺结节分良性和恶性两大类，良性的占绝大多数，恶性者不足1%，判断甲状腺结节的良恶主要依靠病史、体格检查、放射性核素扫描、穿刺细胞学检查。

(3)建议往普外科就诊，进一步检查，明确诊断，结合临床诊治并定期复查。

**【右锁骨下动脉起始处内中膜局部增厚】：**

(1)颈动脉内中膜增厚是一个超声诊断，它属于血管性疾病（动脉硬化）的早期表现，提示长期发展下去动脉硬化会形成斑块和狭窄闭塞病变。

(2)建议改变饮食结构，适量增加运动量，减缓动脉硬化发展的速度。如果有血脂高、胆固醇高、高血压、高血糖，就要进行相应的控制和预防，通过药物的干预，避免从内中膜增厚发展成斑块，进一步形成血管狭窄和闭塞的病变。

**【双侧颈总动脉斑块形成】：**

(1)颈动脉斑块是动脉硬化后，血管里面的垃圾沉淀在血管壁形成。斑块又分为硬斑和软斑两种。硬斑比较稳定，不容易脱落，软斑不稳定，容易破裂脱落，从而形成血管栓塞。

(2)建议：1.减低胆固醇水平。2.减低高血糖、高血压等高危因素，将血压、血糖控制在理想水平。3.积极进行生活干预，控制饮食，改善饮食结构，适量增加运动，戒烟限酒。4.必要时药物治疗。

**【双肾囊肿】：**

(1)建议泌尿科诊断治疗

**【肝囊肿】：**

(1)肝囊肿，通俗说就是肝脏中的水泡。绝大多数的肝囊肿都是先天性的，即因先天发育的某些异常导致了肝囊肿形成。

(2)肝囊肿病因大多数系肝内小胆管发育障碍所致,单发性肝囊肿的发生是由于异位胆管造成。肝囊肿生长缓慢,所以可能长期或终生无症状,其临床表现也随囊肿位置、大小、数目以及有无压迫邻近器官和有无并发症而异。

(3)肝囊肿是一种较常见的肝脏良性疾病,一般没有什么症状,也不会影响肝功。5CM以下的肝囊肿一般不需要特殊治疗。当囊肿长大到一定程度,可能会压迫胃肠道而引起症状,如上腹不适饱胀;也有因囊肿继发细菌感染而有腹痛、发热的。

(4)肝囊肿首次发现,建议作MRI或CT检查,除外肝内其它占位性病变。

(5)过大的肝囊肿,对肝脏本身或周围的器官有压迫症状的,或有炎症的,往外科治疗。

(6)已确诊为肝囊肿,动态观察,定期B超检查进行对照,监测囊肿大小。

(7)解除顾虑和紧张情绪,保持良好心态,切忌大怒。

(8)多食新鲜蔬菜和水果,保持大便通畅,防止便秘;保证营养,宜食清淡富含蛋白质的食物为主;限制饮酒。

(9)不宜剧烈运动,防止过度用力,以免增加腹腔压力。

(10)如有症状请及时就诊。

**【外周动脉僵硬度增高】：**

(1)动脉硬化是全身性粥样硬化在肢体局部表现,是全身性动脉内膜及其中膜呈退行性、增生性改变,使血管壁变硬缩小,失去弹性,从而继发血栓形成致使远端血流量进行性减少或中断。

(2)要均衡饮食,要防止其他疾病引起的动脉粥样硬化,如糖尿病、肥胖、高血压。少吃含油脂和胆固醇多的食品,减少盐的摄入,多吃富含高密度脂蛋白的鱼类、海鲜。戒烟限酒,控制体重,保持良好的心态。通过适量的运动,可以明显改善动脉粥样硬化。必要时内科咨询及诊治。

**【正常红细胞偏高】：**

(1)建议泌尿外科咨询,定期复查。

汇总医生： 丁昊炜

主检日期： 2024-12-15

主检医生：

## 分科结果

### 身高、体重、血压

项目名称	检查结果	项目名称	检查结果
身高	167cm	体重	63kg
血压	135/81mmHg		

\*小结：  
未见异常

操作员：闫辛儿 检查日期：2024-12-12 检查医生：名燕凌

### 妇科内诊

项目名称	检查结果	项目名称	检查结果
外阴	正常	尿道口	正常
阴道	通畅	子宫	子宫全切除术后
附件	(-)	宫颈	(-)
后穹窿	(-)		

\*小结：  
(1) 子宫切除术后

操作员：薛荣丽 检查日期：2024-12-12 检查医生：薛荣丽

## 检验报告

## 血流变

项目名称	检查结果	单位	参考值	提示
全血粘度高切 200/s	4.31	mpas	3.36--4.32	
全血粘度中切 100/s	4.21	mpas	3.43--4.59	
全血粘度中切 50/s	5.09	mpas	3.85--5.45	
全血还原粘度高切	7.16	mpas	3.69--8.74	
全血还原粘度低切	45.40	mpas	26.87--47.57	
血浆粘度	1.45	mpas	1.26--1.70	
血沉(ESR)	4.60	mm/h	0--20	
红细胞压积	0.40	L/L	0.35--0.45	
红细胞聚集指数	4.55		3.19--5.33	
红细胞变形指数	0.88		0.53--1.11	
红细胞刚性指数	4.94		2.17--6.94	
血沉方程 K 值	14.54	mm/h	0--80.48	
全血粘度 1/s	15.62	mpas	13.79--17.91	
全血高切相对指数	2.97		1.9--3.4	
全血低切相对指数	13.52		8.1--14.2	

## \*小结:

未见异常

操作员：黄璐瑶 检查日期：2024-12-12 检查医生：康建忠

## 尿常规

项目名称	检查结果	单位	参考值	提示
胆红素(BIL)	-		阴性	
隐血(ERY)	2+		阴性	
小圆上皮细胞(SRC)	0	个/u1	0--0	

维生素 C	-		阴性	
异常红细胞	0	个/u1	0--3	
红细胞（正常）	11	个/u1	0--6	↑
鳞状上皮细胞	51	个/u1	0--0	↑
粘液丝	8	个/u1	0--0	↑
尿葡萄糖 (GLU)	-		阴性	
酮体 (KET)	-		阴性	
比重 (SG)	1.025		1.003--1.030	
酸碱度 (PH)	6.0		4.5--8.0	
尿蛋白质 (PRO)	-		阴性	
尿胆原 (URO)	-		阴性	
亚硝酸盐 (NIT)	-		阴性	
尿白细胞 (LEU)	2+		阴性	

**\*小结:**

隐血 (ERY) 2+ 正常红细胞偏高 (11 个/u1) 鳞状上皮细胞偏高 (51 /HP) 粘液丝偏高 (8 /HP) 尿白细胞 (LEU) 2+

操作员：赵伟 检查日期：2024-12-12 检查医生：康建忠

**血常规（五分类）**

项目名称	检查结果	单位	参考值	提示
白细胞 (WBC)	4.94	$10^9/L$	3.5--9.5	
淋巴细胞绝对值 (LY#)	2.23	$10^9/L$	1.1--3.2	
淋巴细胞百分比 (LY%)	45.1	%	20--50	
中性粒细胞绝对值 (GR#)	2.39	$10^9/L$	1.8--6.3	
中性粒细胞百分比 (GR%)	48.4	%	40--75	
嗜碱性粒细胞绝对值 (BA#)	0.01	$10^9/L$	0--0.06	
嗜碱性粒细胞百分比 (BA%)	0.3	%	0--1.0	
嗜酸性粒细胞绝对值 (EO#)	0.09	$10^9/L$	0.02--0.52	
嗜酸性粒细胞百分比 (EO%)	1.8	%	0.4--8.0	

血小板(PLT)	234	$10^9/L$	125--350	
血小板分布宽度(PDW)	16.1	%	15--17	
平均血小板体积(MPV)	9.7	f1	6.0--14.0	
血小板压积(PCT)	0.227	%	0.11--0.28	
红细胞(RBC)	4.32	$10^{12}/L$	3.8--5.1	
血红蛋白	132	g/L	115--150	
红细胞压积(HCT)	40.3	%	35--45	
红细胞平均体积(MCV)	93.3	f1	82--100	
平均血红蛋白含量(MCH)	30.6	pg	27--34	
平均血红蛋白浓度(MCHC)	327	g/L	316--354	
单核细胞绝对值(MO#)	0.22	$10^9/L$	0.1--0.60	
单核细胞百分比(MO%)	4.4	%	3--10	
红细胞分布宽度标准差(RDW-SD)	42.8	f1	35--56	
红细胞分布宽度变异系数(RDW-CV)	12.2	%	10.6--16.6	
大血小板比率	23.1	%	11--45	
大血小板数目	54	$10^9/L$	30--90	
未成熟粒细胞数目	0.00	$10^9/L$	0--999	
未成熟粒细胞百分比	0.0	%	0--100	
有核红细胞数目	0.000	$10^9/L$	0--9999	
有核红细胞百分比	0.00	/100WBC	0--9999	

**\*小结:**

未见异常

操作员：贺琰 检查日期：2024-12-12 检查医生：康建忠

## 生殖道微生态

项目名称	检查结果	单位	参考值	提示
线索细胞	-			
清洁度	II			

上皮细胞(白带)	++			
滴虫	-			
G-球菌	-			
霉菌	-			
G-杆菌	++			
G+杆菌	-			
G+球菌	-			

**\*小结:**

G-杆菌++

操作员：贺琰 检查日期：2024-12-13 检查医生：康建忠

**尿沉渣**

项目名称	检查结果	单位	参考值	提示
白细胞尿	30	个/u1	0--13	↑
上皮细胞(EC)	51	/HP	0--28	↑
管型(CAST)	0	个/u1	0--1	
霉菌(尿)	0	/HP	0--0	
结晶	0	/HP	0--10	
透明度(CLA)	清亮			
胆红素(BIL)	-		阴性	
颜色(Colour)	淡黄色			
红细胞(尿)(RBC)	11	个/u1	0--6	↑

**\*小结:**

白细胞尿偏高(30 个/u1) 上皮细胞(EC)偏高(51 /HP) 红细胞(尿)(RBC)偏高(11 个/u1)

操作员：赵伟 检查日期：2024-12-12 检查医生：康建忠

**生化全项 1**

项目名称	检查结果	单位	参考值	提示
碳酸氢根(HCO3)	26.30	mmol/L	22--29	

总蛋白(T PROT)	71.4	g/L	65--85	
白蛋白(ALB)	47.00	g/L	40--55	
球蛋白(GLB)	24.40	g/L	15--35	
白蛋白/球蛋白(ALB/GLB)	1.93		1.0--2.5	
碱性磷酸酶(ALP)	132.0	U/L	50--135	
肌酐(CREA)	55.50	umol/L	41--81	
尿酸(UA)	161.00	umol/L	140--340	
钾(K)	4.50	mmol/L	3.5--5.5	
钠(Na)	141.9	mmol/L	136--145	
氯(Cl)	98.8	mmol/L	96--108	
钙(Ca)	2.44	mmol/L	2.11--2.52	
乳酸脱氢酶(LDH)	138.00	U/L	120--250	
淀粉酶(AMY)	49.00	IU/L	35--135	
葡萄糖(GLU)	6.36	mmol/L	3.89--6.1	↑
总胆红素(TBIL)	10.90	umol/L	0--21	
直接胆红素(DBIL)	4.3	umol/L	0--8.0	
间接胆红素(IBIL)	6.60	umol/L	0--17.39	
丙氨酸氨基转移酶(ALT)	14.00	U/L	7--40	
门冬氨酸氨基转移酶(AST)	15.00	U/L	13--35	
尿素测定(Urea)	6.40	mmol/L	3.1--8.8	
肌酸激酶(CK)	34.00	U/L	40--200	↓
α-羟丁酸脱氢酶	108.00	U/L	72--182	
C反应蛋白	0.40	mg/dl	0--3	
动脉硬化指数	1.95		1.31--3.19	
谷草比谷丙	1.07		0.4--2.5	
总胆固醇(CHOL)	6.77	mmol/L	2.59--5.2	↑
甘油三脂(TG)	1.85	mmol/L	0.7--1.7	↑
低密度脂蛋白(LDL)	3.51	mmol/L	0--4.13	

高密度脂蛋白(HDL)	1.80	mmol/L	0.77—1.55	↑
-------------	------	--------	-----------	---

**\*小结:**

葡萄糖(GLU) 偏高(6.36 mmol/L) 肌酸激酶(CK) 偏低(34.00 U/L) 总胆固醇(CHOL) 偏高(6.77 mmol/L) 甘油三脂(TG) 偏高(1.85 mmol/L) 高密度脂蛋白(HDL) 偏高(1.80 mmol/L)  
 操作员：刘慧芳 检查日期：2024-12-12 检查医生：康建忠

**人乳头瘤病毒检查 (HPV)**

项目名称	检查结果	单位	参考值	提示
HPV 高危亚型 16	阴性(-)		阴性	
HPV 高危亚型 18	阴性(-)		阴性	
HPV 高危亚型 31	阴性(-)		阴性	
HPV 高危亚型 26	阴性(-)		阴性	
HPV 高危亚型 33	阴性(-)		阴性	
HPV 高危亚型 35	阴性(-)		阴性	
HPV 高危亚型 39	阴性(-)		阴性	
HPV 高危亚型 45	阴性(-)		阴性	
HPV 高危亚型 51	阴性(-)		阴性	
HPV 高危亚型 52	阴性(-)		阴性	
HPV 高危亚型 53	阴性(-)		阴性	
HPV 高危亚型 56	阴性(-)		阴性	
HPV 高危亚型 58	阴性(-)		阴性	
HPV 高危亚型 59	阴性(-)		阴性	
HPV 高危亚型 66	阴性(-)		阴性	
HPV 高危亚型 68	阴性(-)		阴性	
HPV 高危亚型 73	阴性(-)		阴性	
HPV 高危亚型 82	阴性(-)		阴性	
HPV 低危亚型 6	阴性(-)		阴性	
HPV 低危亚型 11	阴性(-)		阴性	
HPV 低危亚型 42	阴性(-)		阴性	

HPV 低危亚型 43	阴性 (-)		阴性	
HPV 低危亚型 81	阴性 (-)		阴性	

**\*小结:**

未见异常

操作员：赵伟 检查日期：2024-12-13 检查医生：康建忠

# 大同现代医学检验实验室

## 液基薄层细胞学图文报告

ID: 2024111452

病理号: 102843

姓名: 刘峰 1

性别: 女

年龄: 62岁

送检科室:

电话号码: 13835208725

床号:

病历号:

体检号: 2111220514

送检医院: 大同瑞慈康复体检

送检日期: 2024-12-12

末次月经:

送检医生:

采样日期:

报告日期: 2024-12-12

标本满意度: 满意

细胞量: >45%

红细胞:

经期样本:

颈管细胞:

化生细胞:

鳞状细胞:

宫颈柱状细胞:

未见上皮内病变/恶性细胞:

正常范围内:

良性反应性改变:

- 炎症: 
  - 轻度:
  - 中度:
  - 重度:
- 放疗:
- 妊娠:
- 萎缩性:
- 宫内避孕器:
- 其他:

病原体: 滴虫感染:  念珠菌感染:  细菌感染:

提示 HPV 感染:  疱疹病毒感染:

鳞状上皮细胞分析:

非典型鳞状细胞:

- 倾向上皮内瘤变:
- 倾向良性反应性改变:
- 不能明确意义(ASC-US):
- 不排除高度病变(ASC-H):

上皮内低度病变:  鳞癌:

上皮内高度病变:

- CIN2:
- CIN3:

腺上皮细胞分析:

非典型腺细胞:

- 宫内膜:
- 来源不明:

非典型腺细胞(宫颈管):

- 倾向原位腺癌:
- 不能明确意义:
- 倾向良性反应性改变:

腺癌:

- 宫颈管:
- 宫内膜:
- 其它:

炎细胞:

- 轻度:
- 中度:
- 重度:

可疑腺癌:

诊断意见: 未见上皮内病变或恶性细胞 (NILM)。

建议:

报告医师: 张荣生

地址: 大同市魏都大道 79 号, 本报告医师签字后有效  
咨询: 0352-2830587 4006-122-995

妇科细胞学是筛查项目, 出于技术原因, 可能会有假阴性结果, 本检测仅对来样负责, 如果对结果有疑义, 请在收到报告 7 天内与我们联系。

# 大同瑞慈康复医院 12导联心电图报告

刘峰1 女 62岁 体检号:361993

病床号:

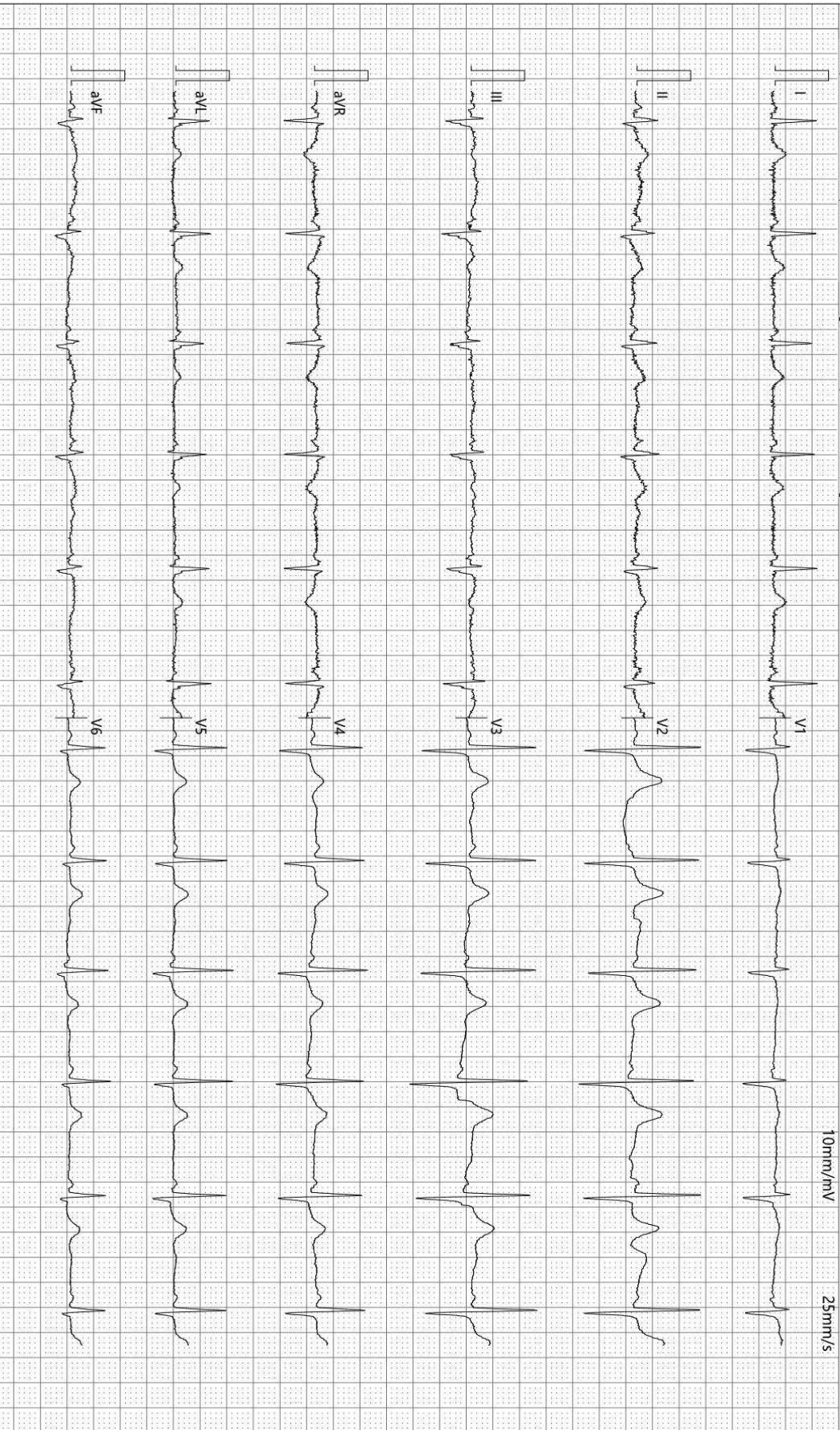
诊断结果:

- 1.窦性心律
- 2.正常心电图

诊断医生:

张廷  
陶志峰

HR : 66bpm [60 ~ 100bpm]  
P : 93ms [0 ~ 110ms]  
PR : 117 ↓ ms [120 ~ 200ms]  
QRS : 89ms [60 ~ 100ms]  
QT/QTc : 397/418ms [320 ~ 440/0 ~ 460ms]  
P/QRS/T : 60/15/29deg. [0 ~ 75/-30 ~ 90/0 ~ 75deg]  
RV5/SV1 : 1.073/0.552mV [0.0 ~ 2.5/0.0 ~ 2.0mV]



检查时间:2024-12-12 08:20:00

诊断时间:2024-12-12 08:27:50

SEMIP V1.90

仅供临床参考

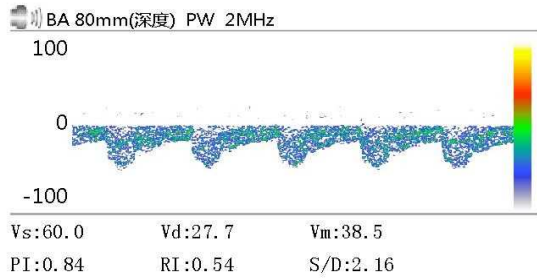
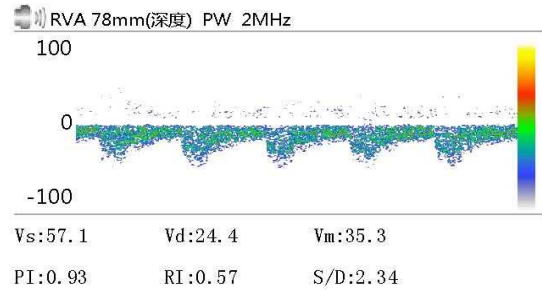
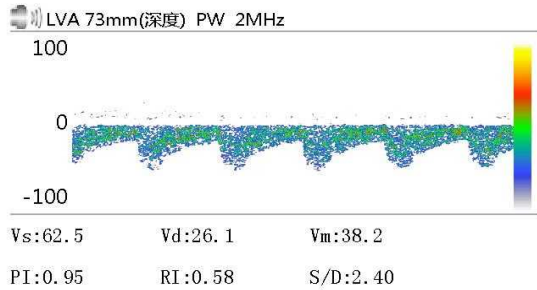
Text



# 大同瑞慈健康体检

## 颅内多普勒血流图 (TCD) 检查报告单

姓名: 李峰1      性别: 女      年龄: 62 岁      检查号: 2111220514  
 申请科室: 体检科      申请医师: 李菊蓉      检查类型: 颅内血管      床号:



Vs:      Vd:      Vm:  
 PI:      RI:      S/D:

Vs:      Vd:      Vm:  
 PI:      RI:      S/D:

Vs:      Vd:      Vm:  
 PI:      RI:      S/D:

### 医生意见

结论: 椎-基底动脉脑血管超声未见异常。

李菊蓉

检查日期: 2024-12-12

本报告单仅提供临床参考



Rich 大同瑞慈康复医院  
超声诊断图文报告

流水号: 2111220514

超声号: 1770564

姓名: 刘峰 1

年龄: 62 岁

性别: 女

检查设备: Vivid E95

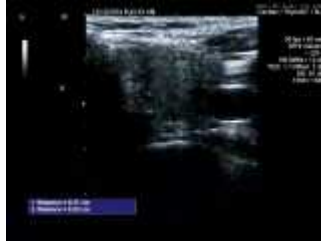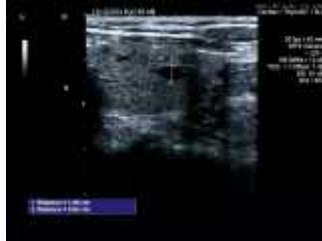
体检号: 361993

申请医院: 本院

体检科室: 体检科

检查部位: 甲状腺彩超

经典图像:



影像所见:

甲状腺双侧叶形态正常, 包膜完整, 双侧叶实质内探及数个结节回声, 右侧大者呈囊实性, 大小约 1.0\*0.5cm, 左侧大者呈低回声, 大小约 0.4\*0.2cm, 形态规则, 边界清, CDFI: 未见异常血流信号。  
双侧颈部未见明显肿大淋巴结。

影像诊断:

甲状腺双侧叶多发结节 TI-RADS 2-3 级

报告医师: 李菊蓉

检查日期: 2024-12-12

审核医师: 李菊蓉

报告日期: 2024-12-12



注: 本报告仅供临床医生参考!

地址: 大同市魏都大道 79 号。若有疑问, 请致电: 0352-2830580

Rich 大同瑞慈康复医院  
超声诊断图文报告

流水号: 2111220514

超声号: 1770595

姓名: 刘峰 1

年龄: 62 岁

性别: 女

检查设备: Vivid E95

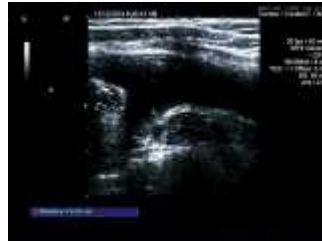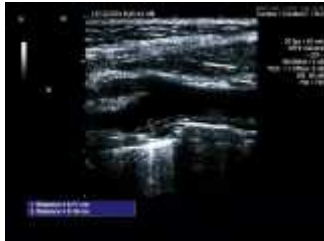
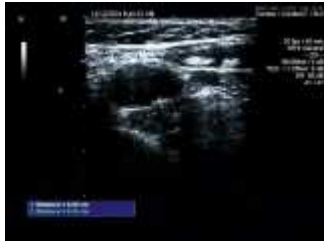体检号: 361993

申请医院: 本院

体检科室: 体检科

检查部位: 颈部血管彩超

经典图像:



影像所见:

右锁骨下动脉起始处内中膜局部增厚, 厚约 1.4mm; 左侧颈总动脉膨大处探及强回声斑, 大小约 4.0\*1.4mm, 右侧颈总动脉膨大处探及低回声斑, 大小约 7.1\*1.9mm; 双侧颈内、颈外动脉起始段内中膜不增厚, 内壁欠光滑, 管壁未见明确强回声斑。CDFI: 血流充盈好。PW: 频谱形态正常。

双侧椎动脉走行正常, 椎动脉内径正常, 管壁不厚, 管腔内为无回声, CDFI: 血流充盈好。PW: 频谱正常。

影像诊断:

1. 右锁骨下动脉起始处内中膜局部增厚
2. 双侧颈总动脉斑块形成

报告医师: 李菊蓉

检查日期: 2024-12-12

审核医师: 李菊蓉

报告日期: 2024-12-12



注: 本报告仅供临床医生参考!

地址: 大同市魏都大道 79 号。若有疑问, 请致电: 0352-2830580

Rich 大同瑞慈康复医院  
超声诊断图文报告

流水号: 2111220514

超声号: 1770601

姓名: 刘峰 1

年龄: 62 岁

性别: 女

检查设备: Vivid E95

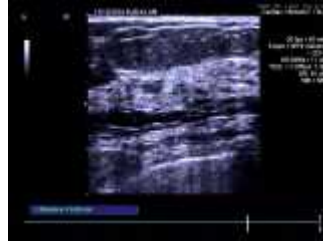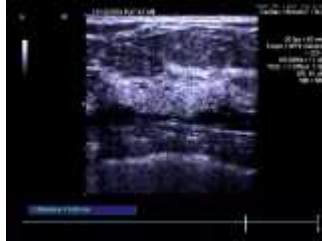
体检号: 361993

申请医院: 本院

体检科室: 体检科

检查部位: 乳腺彩超

经典图像:



影像所见:

双侧乳腺腺体层次清晰, 右乳腺体厚 1.0cm, 左乳腺体厚 1.0cm, 乳导管未见扩张, 未见明显占位性病变, CDFI: 未见异常血流信号。

双侧腋下未见明显肿大淋巴结。

影像诊断:

双侧乳腺未见明显异常

报告医师: 李菊蓉

检查日期: 2024-12-12

审核医师: 李菊蓉

报告日期: 2024-12-12



注: 本报告仅供临床医生参考!

地址: 大同市魏都大道 79 号。若有疑问, 请致电: 0352-2830580

Rich 大同瑞慈康复医院  
超声诊断图文报告

流水号: 2111220514

超声号: 1770605

姓名: 刘峰 1

年龄: 62 岁

性别: 女

检查设备: Vivid E95

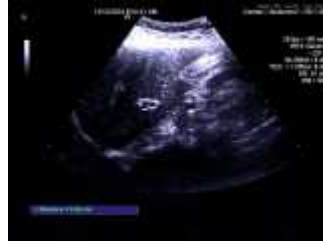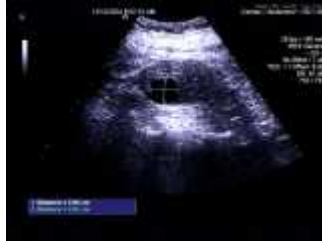体检号: 361993

申请医院: 本院

体检科室: 体检科

检查部位: 全腹彩超

经典图像:



影像所见:

肝脏大小形态正常, 包膜光滑完整, 肝左叶探及囊性回声, 直径约 0.6cm, 余实质回声均匀, 肝内管道系统走行清晰, 门静脉及肝内胆管不扩张。

胆囊大小形态正常, 壁不厚、光滑, 囊内透声好, 肝外胆管不扩张。

胰腺大小形态正常, 实质回声均匀, 主胰管不扩张。

脾脏大小形态正常, 实质回声均匀, 脾门静脉不宽。

双肾大小形态正常, 皮髓质分界清晰, 双肾探及囊性结构, 左侧大小约 1.2\*1.0cm, 右侧大小约 2.7\*2.5cm, 边界清, 双肾集合系统未见分离, 双侧输尿管未见扩张。

膀胱未充盈。

影像诊断:

1. 肝囊肿
2. 双肾囊肿

报告医师: 李菊蓉

检查日期: 2024-12-12

审核医师: 李菊蓉

报告日期: 2024-12-12



注: 本报告仅供临床医生参考!

地址: 大同市魏都大道 79 号。若有疑问, 请致电: 0352-2830580

ID 号: 2111220514

影像号: CT20241212024

姓名: 刘峰 1

年龄: 62 岁

性别: 女

检查设备: 西门子量子双源 CT

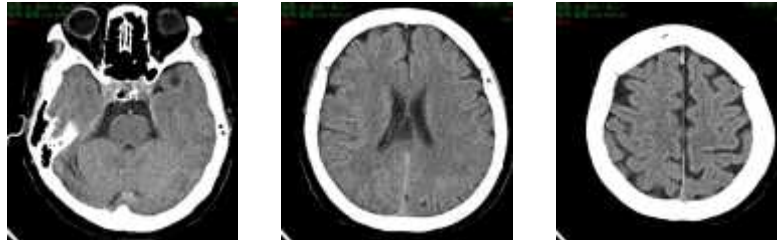体检号: 361993

申请医院: 本院

体检科室: 体检科

检查部位: 脑部双源 CT

## 经典图像:



## 影像所见:

颅脑结构双侧对称, 脑实质内未见异常密度。中线结构居中。脑沟、裂、池及脑室系统等未见异常。

## 影像诊断:

颅脑未见明显异常

报告医师: 剧艳军

检查日期: 2024-12-14

审核医师: 剧艳军

报告日期: 2024-12-14

ID 号: 2111220514

影像号: CT20241212025

姓名: 刘峰 1

年龄: 62 岁

性别: 女

检查设备: 西门子量子双源 CT

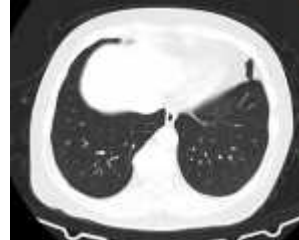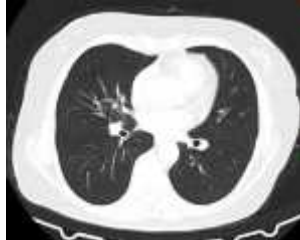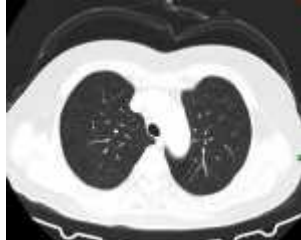体检号: 361993

申请医院: 本院

体检科室: 体检科

检查部位: 肺部双源 CT

## 经典图像:



## 影像所见:

胸廓对称, 骨性肋骨完整, 胸壁软组织结构良好, 两肺支气管血管纹理走行分布良好, 支气管束结构清晰, 双肺通气良好。肺门结构未见异常。纵隔无偏移, 段以上支气管通畅。心影及大血管形态结构正常, 纵隔内未见肿大淋巴结。胸膜未见异常。

## 影像诊断:

胸部未见明显异常,

报告医师: 剧艳军

检查日期: 2024-12-15

审核医师: 剧艳军

报告日期: 2024-12-15