



2111150541

大同瑞慈健康体检

报 告 册

体检编号	144339	工号	13
姓名	宁磊		
性别	男	年龄	33岁
单位	交通银行股份有限公司大同		
部门	交通银行股份有限公司大同分行		
联系电话	13903424895		
体检日期	2023-04-07		

尊敬的 宁磊先生 您好！

首先，瑞慈健康体检全体员工欢迎您的光临，并对您的信任表示衷心的感谢！

您于 2023-04-07 （体检编号：144339）完成健康检查，本机构的各科医生已根据您的体检项目及结果，汇总成此份健康体检报告，并经总检医生审核。据此提出对您健康状况的综合分析及建议。

瑞慈健康体检倡导“大健康、大康复”，提出“健康是第一财富（Rich）”的人文理念。希望您仔细阅读并妥善地保管此份健康体检报告，并认真关注报告中的提示与建议，若您对报告内容有任何疑问，可直接与瑞慈健康体检客服部联系，进一步咨询。

健康体检咨询电话：**0352-2824444**

客户服务咨询电话：**0352-2830597**
400-6112995

瑞慈健康体检报告由下列内容组成：

第一部分：主检报告

第二部分：分科分项结果

第三部分：检验报告

第四部分：附表

主检报告

检查综述

- 【血常规（五分类）】 红细胞压积(HCT)偏高(50.2%)
- 【血脂四项】 动脉硬化指数偏高(4.71) 总胆固醇(CHOL)偏高(6.18mmol/L) 甘油三脂(TG)偏高(1.94mmol/L) 低密度脂蛋白(LDL)偏高(4.90mmol/L)
- 【尿常规】 粘液丝偏高(38/HP)
- 【CT检查二】 腰椎骨质增生 L4/5、L5/S1 椎间盘轻度膨出
- 【心电图】 1.窦性心律 2.T波倒置(III, aVF)
- 【C14检测幽门螺杆菌】 阳性++
- 【甲状腺彩超】 甲状腺右侧叶囊性结节 TI-RADS 2级
- 【全腹彩超】 1.脂肪肝 2.左肾结石 3.前列腺囊肿
- 【肺功能测定】 限制性通气
- 【口腔科】 齿左上第三磨牙残冠 左上第一磨牙充填体部分脱落 右下第三磨牙充填 牙釉质发育不全 牙龈萎缩 牙龈色红,探之出血 牙周牙结石
- 【动脉硬化检测】 1.1级高血压

医生建议

【红细胞压积(HCT)偏高】：

- 供内科结合临床参考。
- 如果明显升高,复查血常规。

【总胆固醇(CHOL)偏高】：

- 总胆固醇是脂质的主要成分之一,其数量受年龄、家族、性别、饮食、遗传等多种因素影响。总胆固醇对人体生长发育以及新陈代谢有重要的作用,正常值是2.59-5.20mmol/L。
- 总胆固醇升高后,会增加类脂物质的堆积,会产生更多的血管斑块,进而增加心脑血管疾病的风险。大于5.21-5.69mmol/L是胆固醇的临界偏高,即使是一个完全健康的人,只要总胆固醇 >7.2 mmol/L或低密度脂蛋白 >4.9 mmol/L,未来发生心脑血管的风险就明显增高,应该马上治疗。
- 总胆固醇升高根据病因可分为两大类:一是原发性,是由于遗传因素缺陷所致,另一种是继发性,可引起其升高的疾病主要有糖尿病、高血压、甲减、肝肾疾病等。
- 降低总胆固醇的治疗中,原发性偏高应积极应用降脂药,曾经选择他汀类药物,胆固醇任不能达标的,可联合用药(如依折麦布等)。
- 如果总胆固醇偏高,且患者有糖尿病、高血压、甲减、肝肾疾病或者已经发生心脑血管疾病的人更应积极用药,控制降低疾病风险。
- 戒烟,增强运动,采用低脂、低糖饮食,少食富含脂肪、胆固醇及饱和脂肪酸的食物,多进食蔬菜、水果、豆制品、粗粮、鱼和高纤维食品。
- 必要时在医师指导下使用降脂药物治疗,并前往内分泌科复诊。

【动脉硬化指数偏高】：

- 动脉硬化指数偏高,提示动脉硬化的风险性会更高,也就是心脑血管疾病的发病率会相对较高。建议控制血脂、血糖,少吃油腻食物,多吃蔬菜水果,加强锻炼,减轻体重。

【甘油三酯(TG)偏高】：

- (1)甘油三酯是甘油和脂肪酸所构成的有机化合物，甘油三酯测定是脂类代谢的重要指标之一。
- (2)甘油三酯增高与冠心病的发生有着重要的相关性，随年龄增大而有上升的趋势，其增高最常见于高脂和过量糖类饮食、肥胖等。
- (3)甘油三酯主要功能是为机体提供能量，其正常值在 0.7-1.7mmol/L 之间，1.7-2.29mmol/L 为边缘增高，提示应该注意饮食和运动了。
- (4)甘油三酯大于 2.3mmol/L，就称为高甘油三酯血症。甘油三酯增高虽然不会直接导致血管斑块的形成，但也会间接引起心脑血管疾病风险增加，同时，当甘油三酯大于 5.6mmol/L 时，还会增加急性胰腺炎的风险，所以降低甘油三酯的基础主要是控制饮食，饮食控制不佳可以选择药物治疗。
- (5)生活方式的干预是控制甘油三酯水平升高的基础，包括减重，增加运动量，限制酒精摄入以及避免食用果糖和高碳水化合物食物。多食蔬菜水果，定期复查。
- (6)明显增高者在医师的指导下使用降脂药物治疗，首选他汀和贝特类药物。

【低密度脂蛋白(LDL)偏高】：

- (1)在血脂检查中，我们最该关注的是低密度脂蛋白，这是因为这些指标与心脑血管疾病的关系最为密切，正常值为 0-4.13mol/L。
- (2)低密度脂蛋白有三个标准：普通人应 \leq 3.4mol/L，没有任何高危因素的人，其低密度脂蛋白最好控制在 3.4mol/L 以下。
- (3)高危人群应 \leq 2.6mol/L，有高血压、糖尿病、家族史、肥胖，或低度脂蛋白 \geq 4.9mol/L，这些人的低密度脂蛋白最好降低至 2.6mol/L 以下。
- (4)极高危人群应 \leq 1.8mol/L，有冠心病、心肌梗塞、心绞痛、脑梗死、冠状动脉植入支架术后、心脏搭桥术后、严重的颈动脉斑块等缺血性心脑血管疾病的人，这些人低密度脂蛋白最好控制到 1.8mol/L 以下。
- (5)建议低脂、低糖饮食，戒烟酒，多食蔬菜。定期复查血脂，明显增高者，在医师指导下使用降脂药物治疗，在积极治疗原发疾病的基础上降低低密度脂蛋白。

【粘液丝偏高】：

- (1)尿常规中粘液丝是由尿路中细胞分泌出来的，在有尿路感染时分泌会明显增多，且伴有炎症细胞的出现。
- (2)粘液丝偏高，可分为生理性偏高和病理性偏高两种，生理性偏高一般是由于喝水较少导致的尿液浓缩，一般在喝水后就能达到稀释的效果。
- (3)病理性的粘液丝偏高是由于泌尿系炎症或者是前列腺炎导致的，需要注意观察，多喝水，同时有白细胞等炎症细胞增多时，应及时服用抗感染药物治疗。如果仅有粘液丝的增多而没有白细胞等炎症细胞增多时，尿路有炎症的可能性不大。
- (4)建议平时饮食注意清淡，多喝水，少吃油腻和辛辣的食物，要注意个人清洁卫生，勤洗阴部，注意休息。

【腰椎骨质增生】：

- (1)坚持健身运动，腰椎骨质增生的预防主要是坚持长期的各种健身运动，这对防止中老年骨质疏松症和骨质增生症是十分有益的，运动方式有：散步、健身操、太极拳、太极剑、长跑等。
- (2)保健按摩：是一种保健性的自我按摩运动，可采用坐位或站位，用双手掌及各指自上而下在腰部进行按摩，力量由轻而重，直至局部发热，再用双手推拿腰部 2~3 分钟，以促进腰部的血液循环，缓解肌肉的僵硬和紧张。
- (3)请您保护关节避免对关节的过渡压力，平时请您要注意站、坐、行和劳动姿态，可适当运动减缓关节的退化性变化。建议多吃贝类、黄豆、牛奶、坚果等增加钙质。
- (4)骨质增生部位如压迫神经根引起相应的症状（如疼痛、麻痹等肢体感觉障碍）时，请您前往康复理疗科进行物理治疗如：理疗、推拿、牵引、按摩和中药、消炎止痛药缓解疼痛。也可以往神经内科或骨科治疗。有骨质增生但无症状者无需治疗。
- (5)保持良好的站立姿势：站立时正确的姿势应是：双膝关节微屈，臀大肌轻度收缩，自然收缩腹肌，腰椎轻度变直，减少腰骶角，增加脊柱支撑力，预防腰椎间盘的损伤。
- (6)保持良好的坐位：长期采取坐位工作与学习者，应选择可调式靠背椅使坐位时腰部有所依靠，减轻腰部负担，连续坐位姿势超过 1 小时者，应起立活动一下腰部，防止腰部的肌肉劳损，小关节移位，椎间盘损伤。

(7) 选择良好的睡床：人的一生有 1/3 的时间是在床上度过的，因此选择一张良好的床是非常重要的。建议睡硬、半硬床，不主张选择软钢丝床，人体仰卧时软床可使腰椎的生理曲度发生改变，侧卧时脊柱侧弯，从而增加腰椎骨质增生症的患病机率。

(8) 减少腰部受伤、受潮。

【椎间盘轻度膨出】：

(1) 椎间盘膨出指的是由于退行性变或者外伤导致间盘中央的髓核细胞组织突破内层纤维环，而未突破外层纤维环的状态。属于椎间盘突出症当中较轻的一种，临床症状较轻，可采取保守治疗，并可取得良好的疗效。建议骨科咨询及诊治。

【T 波倒置】：

(1) 建议动态心电图检查，必要时行冠脉 CTA 检查，心血管内科诊断治疗。

【甲状腺右侧叶囊性结节】：

(1) 甲状腺结节是一种常见的甲状腺疾病，很多甲状腺疾病可表现为结节，如可由甲状腺退行性变、炎症、自身免疫性及新生物等多种病变所致。甲状腺结节在各个年龄段的男女人群中均可见到，但中年女性中较多。

(2) 甲状腺结节分良性和恶性两大类，良性的占绝大多数，恶性者不足 1%，判断甲状腺结节的良恶主要依靠病史、体格检查、放射性核素扫描、穿刺细胞学检查。

(3) 建议往外科就诊，进一步检查，明确诊断，结合临床诊治并定期复查。

【脂肪肝】：

(1) 脂肪肝是指肝脏被脂肪浸润，为一种多病因引起的获得性疾病。

(2) 脂肪肝是以肝细胞脂肪变性和脂肪蓄积为病理特征，最常见易患因素有超重或肥胖、进食油腻食物、高脂血症（尤其甘油三酯升高）、营养失调（营养过量或不足）、饮酒、高脂血症、少运动、糖耐量异常、减肥造成体重急剧下降、营养不良、中毒和药物等。

(3) 当肝内脂类（主要为甘油三酯）含量超过肝重的 5% 时为脂肪肝。脂肪肝是一个常见的临床现象，不是一个独立性的疾病。

(4) 值得注意的是，过多的脂肪在肝组织、肝细胞内浸润，引起肝细胞肿大，严重可致肝硬化。脂肪肝是可逆性的，合理饮食、运动及治疗后可恢复。

(5) 合理控制饮食，控制总摄入量，低盐、低脂和低糖类饮食，少吃动物内脏，多吃蔬菜水果；

(6) 控制危险因素，如控制体重、改善胰岛素抵抗、调整血脂紊乱，戒酒、戒烟，坚持长期有氧运动，加强体育锻炼；

(7) 定期复查腹部彩超、血脂、肝功能。

【限制性通气】：

(1) 建议往呼吸内科进一步诊断治疗。

【充填】：

(1) 牙齿充填术是修复受损或龋坏的牙齿，让其恢复正常的咬合功能及外观形态的一种修复方法。

(2) 充填时，需要先去除坏死的牙体组织，清洁受损部位，再选择合适的充填材料进行修复。

(3) 充填材料主要有银汞合金、复合树脂、玻璃离子等，应根据牙齿缺损或龋坏的不同部位来选择不同的材料修复。

(4) 牙齿充填术后应注意避免食用坚硬的或是黏性太强的食物，日常生活中注意口腔卫生，早晚刷牙，饭后漱口。

【牙结石】：

(1) 牙结石又称牙石，是沉积在牙齿或修复体表面上已经钙化或正在钙化的菌斑或软垢。其开始时是软的，会因逐渐的钙化而变硬。它是由 75% 的磷酸钙，15-25% 的水、有机物、磷酸锰、矿酸钙及微量的钾、钠、铁所构成，并呈现出黄色、棕色或者黑色。

(2) 牙结石通常存在于唾液腺开口处的牙齿表面（例如：下颚前牙的舌侧表面，上颚后牙的颊侧表面）和牙齿的颈部，以及口腔粘膜运动不到的牙齿表面等处。

(3) 牙结石形成后，可伴随牙龈出血、牙龈萎缩、口臭等症状。

(4) 牙结石是牙周病的重要病因，它会不断刺激牙周组织，并且压迫牙龈，影响血液循环，造成牙周组织的细菌感染，形成牙周囊袋，此后更易使食物残渣、牙菌斑、牙结石等的堆积，最终牙周支持组织全部破坏，导致牙齿松动，以至于不得不拔除牙齿。

(5) 早晚刷牙、饭后漱口是防治牙结石形成的最重要措施。应采取正确的竖刷牙法和巴氏刷牙法，纠正横刷牙法。

(6) 多吃富有维生素的粗纤维食物，如肉、蛋、各种蔬菜和水果，充分咀嚼以利于牙面清洁。少吃甜食及黏性很强的食物，不吃零食。

(7) 建议每半年进行一次口腔健康检查，每年进行 2-3 次全口超声波洁牙术，使牙面、牙颈部经常处于洁净状态。

【残冠】：

(1) 牙齿由于龋坏等原因而致使牙冠的大部分缺损，称为残冠。牙冠基本缺失，仅剩余牙根，称为残根。

(2) 残根、残冠一旦形成，牙齿的髓腔、根管就暴露于口腔的有菌环境中，细菌可通过根管到达根尖，形成根尖周围炎，使牙齿成为病灶牙。乳牙的残根、残冠可能会引起恒牙的牙釉质发育不全，遗留的残根还可以引起恒牙萌出过早或过晚，影响恒牙萌出的时间和位置，导致牙列畸形。

(3) 乳牙的残根、残冠，引起根尖周炎，或影响恒牙的萌出时，应予拔除。

(4) 恒牙的残根、残冠，根尖周病损较大，牙周情况不良或对口腔粘膜有长期慢性刺激时，应予拔除。

(5) 牙周情况较好，根尖周病损不大的残冠，可以先进行彻底的根管治疗，然后通过桩冠修复，最后进行全冠修复以恢复牙齿的外型和功能。

(6) 牙周情况较好，根尖周病损不大，牙根粗壮的残根，可以先进行彻底的根管治疗后行桩冠修复，或保留进行覆盖义齿修复。

【牙龈萎缩】：

(1) 牙龈生理性萎缩主要是龈缘部分存在异物又长期得不到清理，细菌滋生刺激长期存在所致；另外随着年龄的增长也会或多或少发生萎缩，致使牙龈暴露，这种生理性萎缩，是无需要治疗的。

(2) 炎症性的牙龈萎缩，主要表现为牙龈红肿胀痛，刷牙常见出血，对冷热温度变化及酸性食物等异常敏感，妨碍进食，尤其应该注意防治。

(3) 掌握正确竖刷法的刷牙方法，注意口腔清洁卫生，养成早晚刷牙，饭后漱口的良好习惯。

(4) 定期到医院检查治疗，每年进行 2-3 次全口超声波洁牙术。

(5) 补充维生素 C 等微量元素，多食水果蔬菜，戒烟限酒，避免熬夜的不良生活习惯。

【呼气试验检验报告阳性】：

(1) 提示幽门螺旋杆菌（HP）感染。幽门螺旋杆菌是慢性活动性胃炎的病原菌，是消化道溃疡和胃癌等疾病的重要致病因子。

(2) 没有临床症状者（如中上腹不适、饱胀、反酸、恶心等），可暂不进行抗 HP 治疗。如果是 HP 感染的消化性溃疡、慢性胃炎、早期胃癌切除后和需要长期服用非甾体类抗炎药物（如阿司匹林）者，应在专科医生指导下进行抗 HP 治疗。

(3) 建议您先进行胃镜检查，或往消化内科咨询，再决定是否进行根除治疗。

汇总医生： 丁昊炜

主检日期： 2023-11-17

主检医生：

分科结果

口腔科

项目名称	检查结果	项目名称	检查结果
唇颊	正常	齿	左上第三磨牙残冠 左上第一磨牙充填体部分脱落 右下第三磨牙充填 牙釉质发育不全
牙龈	牙龈萎缩 牙龈色红，探之出血	牙周	牙结石 II 度
舌腭	正常	腮腺	正常
颌下腺	正常	颞下颌关节	正常

***小结：**

齿左上第三磨牙残冠 左上第一磨牙充填体部分脱落 右下第三磨牙充填 牙釉质发育不全 牙龈萎缩 牙龈色红，探之出血 牙周牙结石

操作员：麻剑 检查日期：2023-04-07 检查医生：麻剑

检验报告

血流变

项目名称	检查结果	单位	参考值	提示
全血粘度高切 200/s	4.31	mpas	3.53--4.65	
全血粘度中切 100/s	4.64	mpas	3.6--4.9	
全血粘度中切 50/s	5.13	mpas	4.7--5.9	
全血还原粘度高切	5.77	mpas	3.66--8.48	
全血还原粘度低切	38.51	mpas	31.8--50.2	
血浆粘度	1.43	mpas	1.26--1.70	
血沉(ESR)	1.70	mm/h	0--15	
红细胞压积	0.50	L/L	0.40--0.50	
红细胞聚集指数	4.80		3.79--6.05	
红细胞变形指数	0.71		0.51--1.02	
红细胞刚性指数	4.03		2.15--6.73	
血沉方程 K 值	8.80	mm/h	0--77	
全血粘度 1/s	20.69	mpas	17.6--21.3	
全血高切相对指数	3.02		2.08--3.69	
全血低切相对指数	14.47		10.37--16.94	

***小结:**

未见异常

操作员：刘慧芳 检查日期:2023-04-07 检查医生:陈建国

尿常规

项目名称	检查结果	单位	参考值	提示
胆红素(BIL)	-		阴性	
隐血(ERY)	-		阴性	
小圆上皮细胞(SRC)	0	个/ul	0--0	

维生素 C	-		阴性	
异常红细胞	0	个/ul	0--3	
红细胞（正常）	0	个/ul	0--6	
鳞状上皮细胞	0	个/ul	0--0	
粘液丝	38	个/ul	0--0	↑
尿葡萄糖(GLU)	-		阴性	
酮体(KET)	-		阴性	
比重(SG)	1.020		1.003--1.030	
酸碱度(PH)	6.0		4.5--8.0	
尿蛋白质(PRO)	-		阴性	
尿胆原(URO)	-		阴性	
亚硝酸盐(NIT)	-		阴性	
尿白细胞(LEU)	-		阴性	

***小结:**

粘液丝偏高(38/HP)

操作员：王文静 检查日期:2023-04-07 检查医生:陈建国

血常规（五分类）

项目名称	检查结果	单位	参考值	提示
白细胞(WBC)	5.62	10 ⁹ /L	3.5--9.5	
淋巴细胞绝对值(LY#)	2.15	10 ⁹ /L	1.1--3.2	
淋巴细胞百分比(LY%)	38.3	%	20--50	
中性粒细胞绝对值(GR#)	3.05	10 ⁹ /L	1.8--6.3	
中性粒细胞百分比(GR%)	54.3	%	40--75	
嗜碱性粒细胞绝对值(BA#)	0.02	10 ⁹ /L	0--0.06	
嗜碱性粒细胞百分比(BA%)	0.4	%	0--1.0	
嗜酸性粒细胞绝对值(EO#)	0.06	10 ⁹ /L	0.02--0.52	

嗜酸性粒细胞百分比 (EO%)	1.0	%	0.4--8.0	
血小板(PLT)	246	10 ⁹ /L	125--350	
血小板分布宽度(PDW)	16.3	%	15--17	
平均血小板体积(MPV)	10.5	fl	6.0--14.0	
血小板压积(PCT)	0.259	%	0.11--0.28	
红细胞(RBC)	5.37	10 ¹² /L	4.3--5.8	
血红蛋白	166	g/L	130--175	
红细胞压积(HCT)	50.2	%	40--50	↑
红细胞平均体积(MCV)	93.7	fl	82--100	
平均血红蛋白含量(MCH)	30.9	pg	27--34	
平均血红蛋白浓度(MCHC)	330	g/L	316--354	
单核细胞绝对值(MO#)	0.34	10 ⁹ /L	0.1--0.60	
单核细胞百分比(MO%)	6.0	%	3--10	
红细胞分布宽度标准差 (RDW-SD)	44.9	fl	35--56	
红细胞分布宽度变异系数 (RDW-CV)	13.0	%	10.6--16.6	
大血小板比率	30.5	%	11--45	
大血小板数目	75	10 ⁹ /L	30--90	
未成熟粒细胞数目	0.01	10 ⁹ /L	0--999	
未成熟粒细胞百分比	0.1	%	0--100	
有核红细胞数目	0.000	10 ⁹ /L	0--9999	
有核红细胞百分比	0.00	/100WBC	0--9999	

***小结:**

红细胞压积(HCT)偏高(50.2%)

操作员：李丹 检查日期:2023-04-07 检查医生:陈建国

肾功三项

项目名称	检查结果	单位	参考值	提示
肌酐(CREA)	97.00	umol/L	57--97	
尿酸(UA)	367.00	umol/L	200--420	
尿素测定 (Urea)	3.60	mmol/L	3.1--8.0	

***小结:**

未见异常

操作员：祁佳佳 检查日期:2023-04-07 检查医生:陈建国

空腹血糖

项目名称	检查结果	单位	参考值	提示
葡萄糖(GLU)	5.76	mmol/L	3.89--6.1	

***小结:**

未见异常

操作员：祁佳佳 检查日期:2023-04-07 检查医生:陈建国

尿沉渣

项目名称	检查结果	单位	参考值	提示
白细胞尿	6	个/ul	0--13	
上皮细胞(EC)	0	/HP	0--28	
管型(CAST)	0	个/ul	0--1	
霉菌 (尿)	0	/HP	0--0	
结晶	0	/HP	0--10	
透明度(CLA)	清亮			
胆红素(BIL)	-		阴性	
颜色(Colour)	淡黄色			
红细胞(尿)(RBC)	0	个/ul	0--6	

***小结:**

未见异常

血脂四项

项目名称	检查结果	单位	参考值	提示
动脉硬化指数	4.71		1.31--3.19	↑
总胆固醇(CHOL)	6.18	mmol/L	2.59--5.2	↑
甘油三脂(TG)	1.94	mmol/L	0.7--1.7	↑
低密度脂蛋白(LDL)	4.90	mmol/L	0--4.13	↑
高密度脂蛋白(HDL)	1.04	mmol/L	0.77--1.55	

***小结：**

动脉硬化指数偏高(4.71) 总胆固醇(CHOL)偏高(6.18mmol/L) 甘油三脂(TG)偏高(1.94mmol/L)
低密度脂蛋白(LDL)偏高(4.90mmol/L)

肝功能五项

项目名称	检查结果	单位	参考值	提示
总胆红素(TBIL)	16.90	umol/L	0--26	
直接胆红素(DBIL)	4.2	umol/L	0--8.0	
间接胆红素(IBIL)	12.70	umol/L	0--17.39	
丙氨酸氨基转移酶(ALT)	17.00	U/L	9--50	
门冬氨酸氨基转移酶(AST)	19.00	U/L	15--40	

***小结：**

未见异常

大同瑞慈康复医院 12导联心电图报告

宁磊

男

33岁

ID:2111150541

申请科室:瑞慈体检科

体检号:144339

病床号:

HR: 66bpm
QT/QTc:381/402ms


P: 106ms
P/QRS/T: 44/35/-18deg.

PR: 146ms
RV5/SV1: 0.935/0.349mV

QRS: 112ms

10mm/mV

25mm/s



诊断结果:

- 1.窦性心律
- 2.T波倒置(III,aVF)

报告需医生确认:

SE-1515 V1.40

SEMIP V1.90

仅供临床参考

-35Hz AC50

检查:2023-04-07 10:18:43

打印:2023-04-07 10:24:15

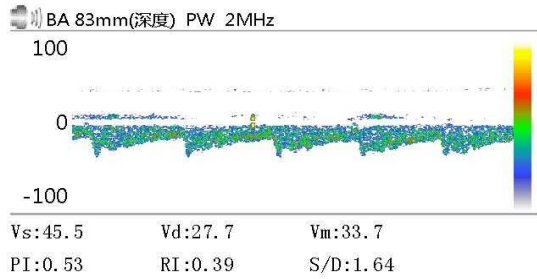
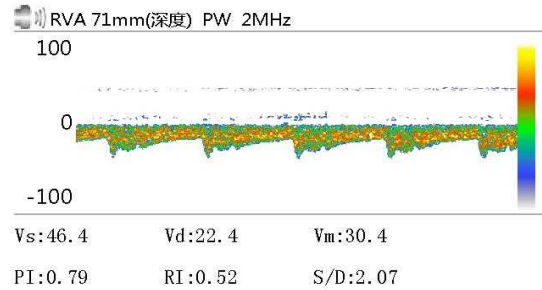
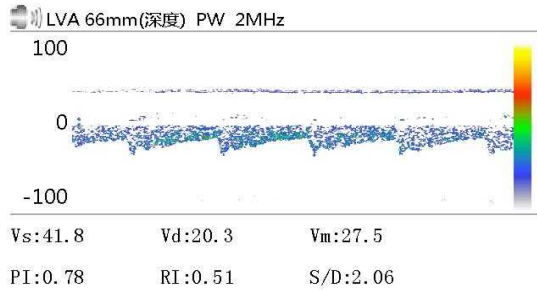
Text



大同瑞慈健康体检

颅内多普勒血流图 (TCD) 检查报告单

姓名: 宁磊 性别: 男 年龄: 33 岁 检查号: 2111150541
 申请科室: 体检科 申请医师: 李菊蓉 检查类型: 颅内血管 床号:



Vs: Vd: Vm:
 PI: RI: S/D:

Vs: Vd: Vm:
 PI: RI: S/D:

Vs: Vd: Vm:
 PI: RI: S/D:

医生意见

结论: 椎-基底动脉脑血管超声未见异常。

李菊蓉

检查日期: 2023-04-07

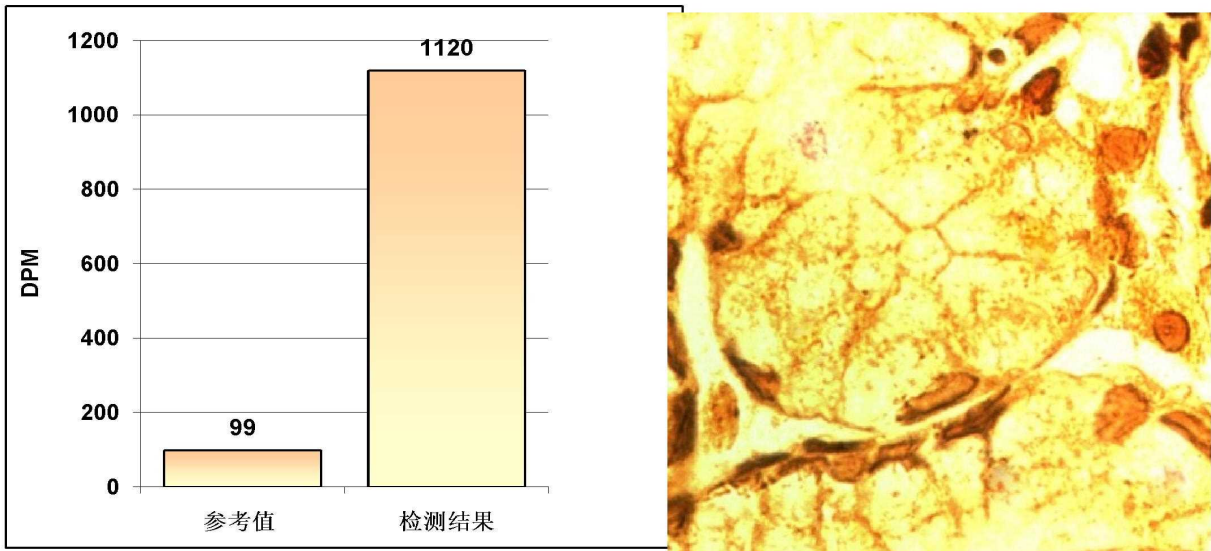
本报告单仅提供临床参考

大同瑞慈康复医院

¹⁴C呼气试验检验报告

姓名	宁磊	年龄	33	性别	男
住院号		日期	2023/4/7 9:22:15	电话	
送检医生	曹居杰	样品编号	9894	编号	2111150541

¹⁴C呼气试验



阳性参考值 (Disintegrations Per Minute(DPM)):

DPM值:	dpm > 2499	阳性++++
	1499 < dpm ≤ 2499	阳性+++
	499 < dpm ≤ 1499	阳性++
	149 < dpm ≤ 499	阳性+
	dpm ≤ 99	阴性
	99 < dpm ≤ 149	不确定

检测结果: **dpm= 1120** 阳性++

医生建议: 请接受正规的根除幽门螺杆菌(HP)的治疗, 并在治疗结束后一个月内复查; 注意保持健康及规律饮食!

温馨提示: 您本次检测的结果为阳性

检测医生: _____ 曹居杰

大同瑞慈健康体检

骨密度检测报告

受检者信息

受检者ID: 2111150541
姓名: 宁磊
出生年月日: 1988/10/10

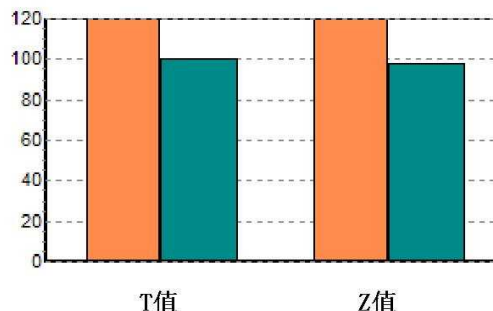
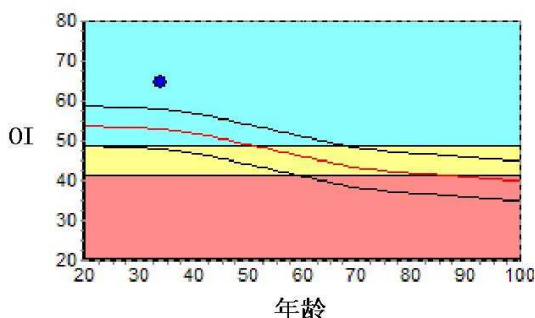
年龄: 34
性别: 男
测定部位(右/左): 右

测定结果

测定日期: 2023/4/7 9:02:06

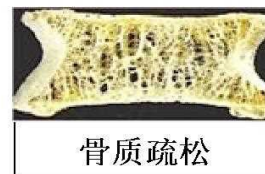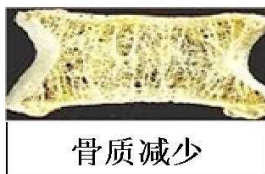测试编号: 1/1

■ 受测者 ■ 平均值



数据库:	Asia	成人比:	120.0	%
OI:	64.6	同龄比:	122.2	%
SOS:	1385.2 m/s	OPR:	N/A	%
T值:	2.15			
Z值:	2.35			

结果分析



注解

以上结论仅供参考

科室:

医生签名:

医院地址 大同瑞慈健康体检
地址 大同市平城区魏都大道79号

联系电话 0352-2824444
操作者 名燕凌

大同瑞慈健康体检

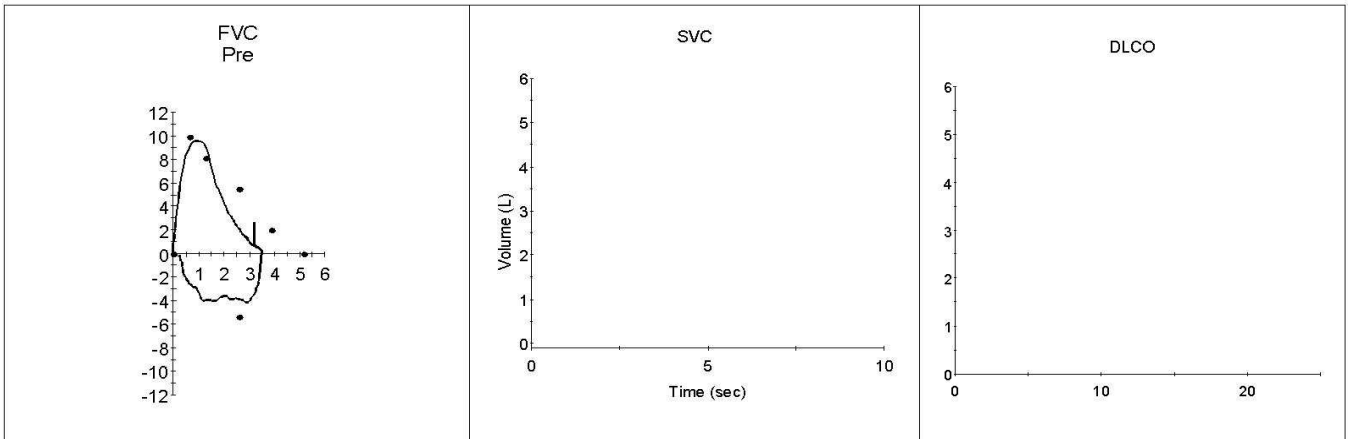
肺功能检验报告

姓名: 宁磊	ID: 144339	BSA: 2.00	日期: 2023/04/07
医师:	身高: 174.00	年龄: 34	病房:
医生:	体重: 85.00	性别: Male	种族: <Unspecified

Pre Test Comments:

Post Test Comments: 限制性通气

	Pre-Bronch			Post-Bronch		
	<u>Actual</u>	<u>Pred</u>	<u>%Pred</u>	<u>Actual</u>	<u>%Pred</u>	<u>%Chng</u>
----用力肺活量 ----						
FVC (L)	3.49	5.15	67			
FEV1 (L)	3.20	4.17	76			
FEV1/FVC (%)	92	81	113			
FEF 25% (L/sec)	9.54	8.07	118			
FEF 75% (L/sec)	2.08	2.01	103			
FEF 25-75% (L/sec)	4.57	4.11	111			
FEF Max (L/sec)	9.55	9.92	96			
FIVC (L)	3.25					
FIF Max (L/sec)	4.12					



双源 CT 诊断图文报告

流水号: 2111150541

影像号: CT20231115048

姓名: 宁磊

年龄: 33 岁

性别: 男

检查设备: 西门子量子双源 CT

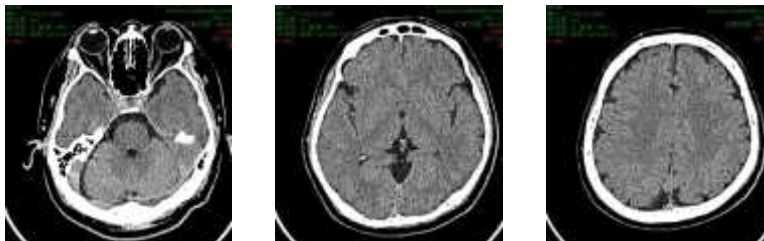体检号: 144339

申请医院: 本院

体检科室: 体检科

检查部位: 脑部双源 CT

经典图像:



影像所见:

颅脑结构双侧对称, 脑实质内未见异常密度。中线结构居中。脑沟、裂、池及脑室系统等未见异常。

影像诊断:

颅脑未见明显异常

报告医师: 剧艳军

检查日期: 2023-11-15

审核医师: 剧艳军

报告日期: 2023-11-15

双源 CT 诊断图文报告

流水号: 2111150541

影像号: CT20231115050

姓名: 宁磊

年龄: 33 岁

性别: 男

检查设备: 西门子量子双源 CT

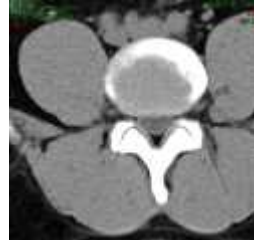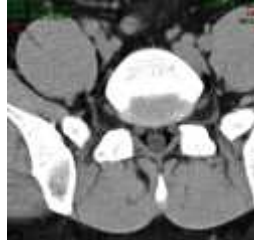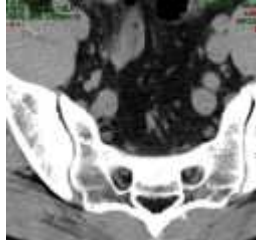
体检号: 144339

申请医院: 本院

体检科室: 体检科

检查部位: CT 检查二

经典图像:



影像所见:

腰椎曲度变直, 序列整齐, 部分椎体边缘唇样骨质增生, 附件骨质结构完整, 形态良好, L4/5、L5/S1 椎间盘软组织轻度膨出, 压迫硬膜囊, 侧隐窝未见明显狭窄, 椎管内脊髓密度形态未见异常。

影像诊断:

腰椎骨质增生

L4/5、L5/S1 椎间盘轻度膨出

报告医师: 剧艳军

检查日期: 2023-11-15

审核医师: 剧艳军

报告日期: 2023-11-15

超声诊断图文报告

流水号: 2111150541

影像号: 1248761

姓名: 宁磊

年龄: 33 岁

性别: 男

检查设备: Vivid E95

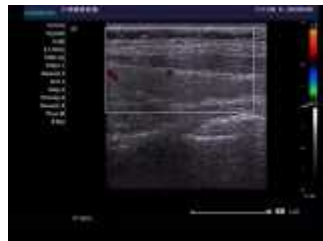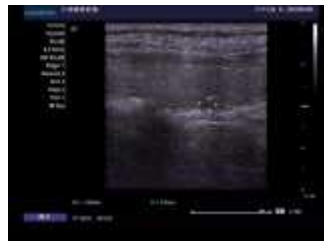体检号: 144339

申请医院: 本院

体检科室: 体检科

检查部位: 甲状腺彩超

经典图像:



影像所见:

甲状腺双侧叶形态正常, 包膜完整, 于右侧叶探及囊性结节, 大小约 0.4*0.3cm, 边界清, 实质回声均匀, CDFI: 未见异常血流信号。

双侧颈部未见明显肿大淋巴结。

影像诊断:

甲状腺右侧叶囊性结节 TI-RADS 2 级

报告医师: 李菊蓉

检查日期: 2023-04-07

审核医师: 李菊蓉

报告日期: 2023-04-07

超声诊断图文报告

流水号: 2111150541

影像号: 1248765

姓名: 宁磊

年龄: 33 岁

性别: 男

检查设备: Vivid E95

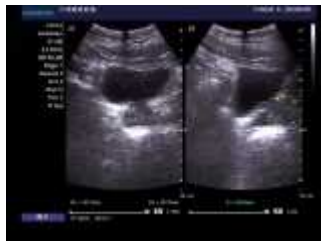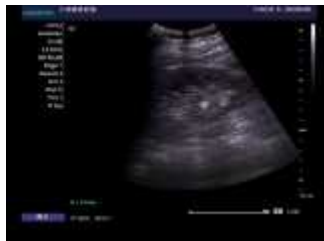体检号: 144339

申请医院: 本院

体检科室: 体检科

检查部位: 全腹彩超

经典图像:



影像所见:

肝脏大小形态正常, 包膜光滑完整, 实质回声细腻、增强, 肝内管道系统走行欠清晰, 门静脉及肝内胆管不扩张。

胆囊大小形态正常, 壁不厚、光滑, 囊内透声好, 肝外胆管不扩张。

胰腺大小形态正常, 实质回声均匀, 主胰管不扩张。

脾脏大小形态正常, 实质回声均匀, 脾门静脉不宽。

双肾大小形态正常, 皮髓质分界清晰, 于左肾探及强回声团, 直径约 0.5cm, 集合系统未见分离, 双侧输尿管未见扩张。

膀胱充盈尚可, 壁光滑, 内清晰。

前列腺形态正常, 大小约 3.2*2.9*2.9cm, 实质回声欠均匀, 其内探及囊性结构, 大小约 1.2*1.0cm, 边界清。

影像诊断:

1. 脂肪肝
2. 左肾结石
3. 前列腺囊肿

报告医师: 李菊蓉

检查日期: 2023-04-07

审核医师: 李菊蓉

报告日期: 2023-04-07