



2111130528

检 查 结 果

姓名	王雁峰 1
性别	女
年龄	50 岁
联系电话	13111228199
体检日期	2026-05-09

检验报告

血流变

项目名称	检查结果	单位	参考值	提示
全血粘度高切 200/s	3.97	mpas	3.36--4.32	
全血粘度中切 100/s	4.26	mpas	3.43--4.59	
全血粘度中切 50/s	4.68	mpas	3.85--5.45	
全血还原粘度高切	5.32	mpas	3.69--8.74	
全血还原粘度低切	35.05	mpas	26.87--47.57	
血浆粘度	1.47	mpas	1.26--1.70	
血沉(ESR)	10.00	mm/h	0--20	
红细胞压积	0.47	L/L	0.35--0.45	↑
红细胞聚集指数	4.52		3.19--5.33	
红细胞变形指数	0.70		0.53--1.11	
红细胞刚性指数	3.62		2.17--6.94	
血沉方程 K 值	44.44	mm/h	0--80.48	
全血粘度 1/s	17.94	mpas	13.79--17.91	↑
全血高切相对指数	2.70		1.9--3.4	
全血低切相对指数	12.20		8.1--14.2	

*小结:

红细胞压积偏高(0.47 L/L) 全血粘度 1/s 偏高(17.94 mPa.S)

操作员：祁佳佳 检查日期:2026-05-09 检查医生:

尿常规

项目名称	检查结果	单位	参考值	提示
胆红素(BIL)	-		阴性	
隐血(ERY)	-		阴性	
小圆上皮细胞(SRC)	0	个/u1	0--0	

维生素 C	-		阴性	
异常红细胞	1	个/u1	0--3	
红细胞（正常）	0	个/u1	0--6	
鳞状上皮细胞	1	个/u1	0--0	↑
粘液丝	0	个/u1	0--0	
尿葡萄糖(GLU)	-		阴性	
酮体(KET)	-		阴性	
比重(SG)	1.015		1.003--1.030	
酸碱度(PH)	7.0		4.5--8.0	
尿蛋白质(PRO)	-		阴性	
尿胆原(URO)	-		阴性	
亚硝酸盐(NIT)	-		阴性	
尿白细胞(LEU)	+-		阴性	

***小结:**

鳞状上皮细胞偏高(1 /HP) 尿白细胞(LEU)+-

操作员：祁佳佳 检查日期:2026-05-10 检查医生:祁佳佳

血常规（五分类）

项目名称	检查结果	单位	参考值	提示
白细胞(WBC)	7.47	10 ⁹ /L	3.5--9.5	
淋巴细胞绝对值(LY#)	2.86	10 ⁹ /L	1.1--3.2	
淋巴细胞百分比(LY%)	38.3	%	20--50	
中性粒细胞绝对值(GR#)	4.20	10 ⁹ /L	1.8--6.3	
中性粒细胞百分比(GR%)	56.1	%	40--75	
嗜碱性粒细胞绝对值(BA#)	0.01	10 ⁹ /L	0--0.06	
嗜碱性粒细胞百分比(BA%)	0.2	%	0--1.0	
嗜酸性粒细胞绝对值(E0#)	0.07	10 ⁹ /L	0.02--0.52	
嗜酸性粒细胞百分比(E0%)	1.0	%	0.4--8	
血小板(PLT)	290	10 ⁹ /L	125--350	

血小板分布宽度 (PDW)	10.2	f1	9.0--17	
平均血小板体积 (MPV)	9.8	f1	6.0--14.0	
血小板压积 (PCT)	0.283	%	0.11--0.28	↑
红细胞 (RBC)	5.48	10 ¹² /L	3.8--5.1	↑
血红蛋白	151	g/L	115--150	↑
红细胞压积 (HCT)	47.0	%	35--45	↑
红细胞平均体积 (MCV)	85.7	f1	82--100	
平均血红蛋白含量 (MCH)	27.6	pg	27--34	
平均血红蛋白浓度 (MCHC)	322	g/L	316--354	
单核细胞绝对值 (MO#)	0.33	10 ⁹ /L	0.1--0.6	
单核细胞百分比 (MO%)	4.4	%	3--10	
红细胞分布宽度标准差 (RDW-SD)	45.1	f1	35--56	
红细胞分布宽度变异系数 (RDW-CV)	14.8	%	10.6--16.6	
大血小板比率	24.0	%	11--45	
大血小板数目	70	10 ⁹ /L	30--90	
未成熟粒细胞数目	0.00	10 ⁹ /L	0--0.6	
未成熟粒细胞百分比	0.0	%	0--10	
有核红细胞数目	0.002	10 ⁹ /L	0--9999	
有核红细胞百分比	0.03	/100WBC	0--9999	

***小结:**

血小板压积 (PCT) 偏高 (0.283 %) 红细胞 (RBC) 偏高 (5.48 × 10¹²/L) 血红蛋白偏高 (151 g/L) 红细胞压积 (HCT) 偏高 (47.0 %)

操作员：祁佳佳 检查日期：2026-05-09 检查医生：

尿沉渣

项目名称	检查结果	单位	参考值	提示
白细胞尿	7	个/u1	0--13	
上皮细胞 (EC)	1	/HP	0--28	
管型 (CAST)	0	个/u1	0--1	

霉菌（尿）	0	/HP	0--0	
结晶	1	/HP	0--10	
透明度(CLA)	清亮			
胆红素(BIL)	-		阴性	
颜色(Colour)	淡黄色			
红细胞(尿)(RBC)	1	个/u1	0--6	

***小结:**

未见异常

操作员：祁佳佳 检查日期:2026-05-10 检查医生:祁佳佳

生化 1(特殊级)

项目名称	检查结果	单位	参考值	提示
碳酸氢根(HCO3)	25.00	mmol/L	22--29	
总蛋白(T PROT)	69.2	g/L	65--85	
白蛋白(ALB)	41.30	g/L	40--55	
球蛋白(GLB)	27.90	g/L	15--35	
白蛋白/球蛋白(ALB/GLB)	1.48		1.0--2.5	
碱性磷酸酶(ALP)	84.0	U/L	50--135	
肌酐(CREA)	59.30	umol/L	41--73	
尿酸(UA)	293.00	umol/L	140--340	
钾(K)	3.56	mmol/L	3.5--5.3	
钠(Na)	141.1	mmol/L	137--147	
氯(Cl)	104.8	mmol/L	99--110	
钙(Ca)	2.12	mmol/L	2.11--2.52	
乳酸脱氢酶(LDH)	191.00	U/L	120--250	
淀粉酶(AMY)	64.00	IU/L	35--135	
葡萄糖(GLU)	5.09	mmol/L	3.89--6.1	
总胆红素(TBIL)	8.70	umol/L	0--21	
直接胆红素(DBIL)	2.6	umol/L	0--8.0	

间接胆红素 (IBIL)	6.10	umol/L	0--17.39	
丙氨酸氨基转移酶 (ALT)	22.00	U/L	7--40	
门冬氨酸氨基转移酶 (AST)	25.00	U/L	13--35	
尿素测定 (Urea)	6.64	mmol/L	2.6--7.5	
肌酸激酶 (CK)	101.00	U/L	40--200	
α-羟丁酸脱氢酶	119.00	U/L	72--182	
C 反应蛋白	6.10	mg/dl	0--3	↑
动脉硬化指数	2.00		1.31--3.19	
谷草比谷丙	1.14		0.4--2.5	
总胆固醇 (CHOL)	4.49	mmol/L	2.59--5.2	
甘油三脂 (TG)	2.48	mmol/L	0.7--1.7	↑
低密度脂蛋白 (LDL)	2.16	mmol/L	0--4.13	
高密度脂蛋白 (HDL)	1.08	mmol/L	0.77--1.55	

***小结:**

C 反应蛋白偏高 (6.10 mg/L) 甘油三脂 (TG) 偏高 (2.48 mmol/L)

操作员：孙钰 检查日期：2026-05-09 检查医生：

人乳头瘤病毒检查 (HPV)

项目名称	检查结果	单位	参考值	提示
HPV 高危亚型 16	阴性 (-)		阴性	
HPV 高危亚型 18	阴性 (-)		阴性	
HPV 高危亚型 31	阴性 (-)		阴性	
HPV 高危亚型 26	阴性 (-)		阴性	
HPV 高危亚型 33	阴性 (-)		阴性	
HPV 高危亚型 35	阴性 (-)		阴性	
HPV 高危亚型 39	阴性 (-)		阴性	
HPV 高危亚型 45	阴性 (-)		阴性	
HPV 高危亚型 51	阴性 (-)		阴性	
HPV 高危亚型 52	阴性 (-)		阴性	

HPV 高危亚型 53	阴性(-)		阴性	
HPV 高危亚型 56	阴性(-)		阴性	
HPV 高危亚型 58	阴性(-)		阴性	
HPV 高危亚型 59	阴性(-)		阴性	
HPV 高危亚型 66	阴性(-)		阴性	
HPV 高危亚型 68	阴性(-)		阴性	
HPV 高危亚型 73	阴性(-)		阴性	
HPV 高危亚型 82	阴性(-)		阴性	
HPV 低危亚型 6	阴性(-)		阴性	
HPV 低危亚型 11	阴性(-)		阴性	
HPV 低危亚型 42	阴性(-)		阴性	
HPV 低危亚型 43	阴性(-)		阴性	
HPV 低危亚型 81	阴性(-)		阴性	

***小结：**

未见异常

操作员：赵伟 检查日期：2026-05-11 检查医生：

大同现代医学检验实验室

液基薄层细胞学图文报告

ID: 2026129365

病理号: 115497

姓名: 王雁峰 1

性别: 女

年龄: 50岁

送检科室:

电话号码: 13111228199

床号:

病历号:

体检号: 2111130528

送检医院: 大同瑞慈康复体检

送检日期: 2026-05-11

末次月经:

送检医生:

采样日期:

报告日期: 2026-05-11

标本满意度: 满意

细胞量: >40%

红细胞:

经期样本:

颈管细胞:

化生细胞:

鳞状细胞:

宫颈柱状细胞:

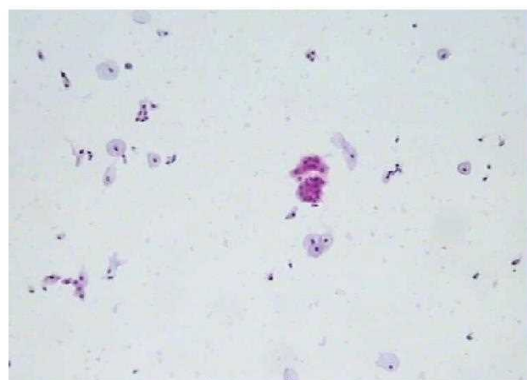
未见上皮内病变/恶性细胞:

正常范围内:

良性反应性改变:

- 炎症:
- 放疗:
- 妊娠:
- 萎缩性:
- 宫内避孕器:
- 其他:

- 轻度:
- 中度:
- 重度:



病原体: 滴虫感染: 念珠菌感染: 细菌感染:

提示 HPV 感染: 疱疹病毒感染:

鳞状上皮细胞分析:

- 非典型鳞状细胞:
- 倾向上皮内瘤变:
 - 倾向良性反应性改变:
 - 不能明确意义(ASC-US):
 - 不排除高度病变(ASC-H):

- 上皮内低度病变: 鳞癌:
- 上皮内高度病变:
- CIN2:
 - CIN3:

腺上皮细胞分析:

- 非典型腺细胞:
- 宫内膜:
 - 来源不明:

- 非典型腺细胞(宫颈管):
- 倾向原位腺癌:
 - 不能明确意义:
 - 倾向良性反应性改变:

- 腺癌:
- 宫颈管:
 - 宫内膜:
 - 其它:

- 炎细胞:
- 轻度:
 - 中度:
 - 重度:
- 可疑腺癌:

诊断意见: 未见上皮内病变或恶性细胞 (NILM)。

建议:

报告医师: 张荣生

地址: 大同市魏都大道 79 号, 本报告医师签字后有效
咨询: 0352-2830587 4006-122-995

妇科细胞学是筛查项目, 出于技术原因, 可能会有假阴性结果, 本检测仅对来样负责, 如果对结果有疑义, 请在收到报告 7 天内与我们联系。

体检科 12导联心电图报告

王雁峰1 女 50岁

体检号:360455

病床号:

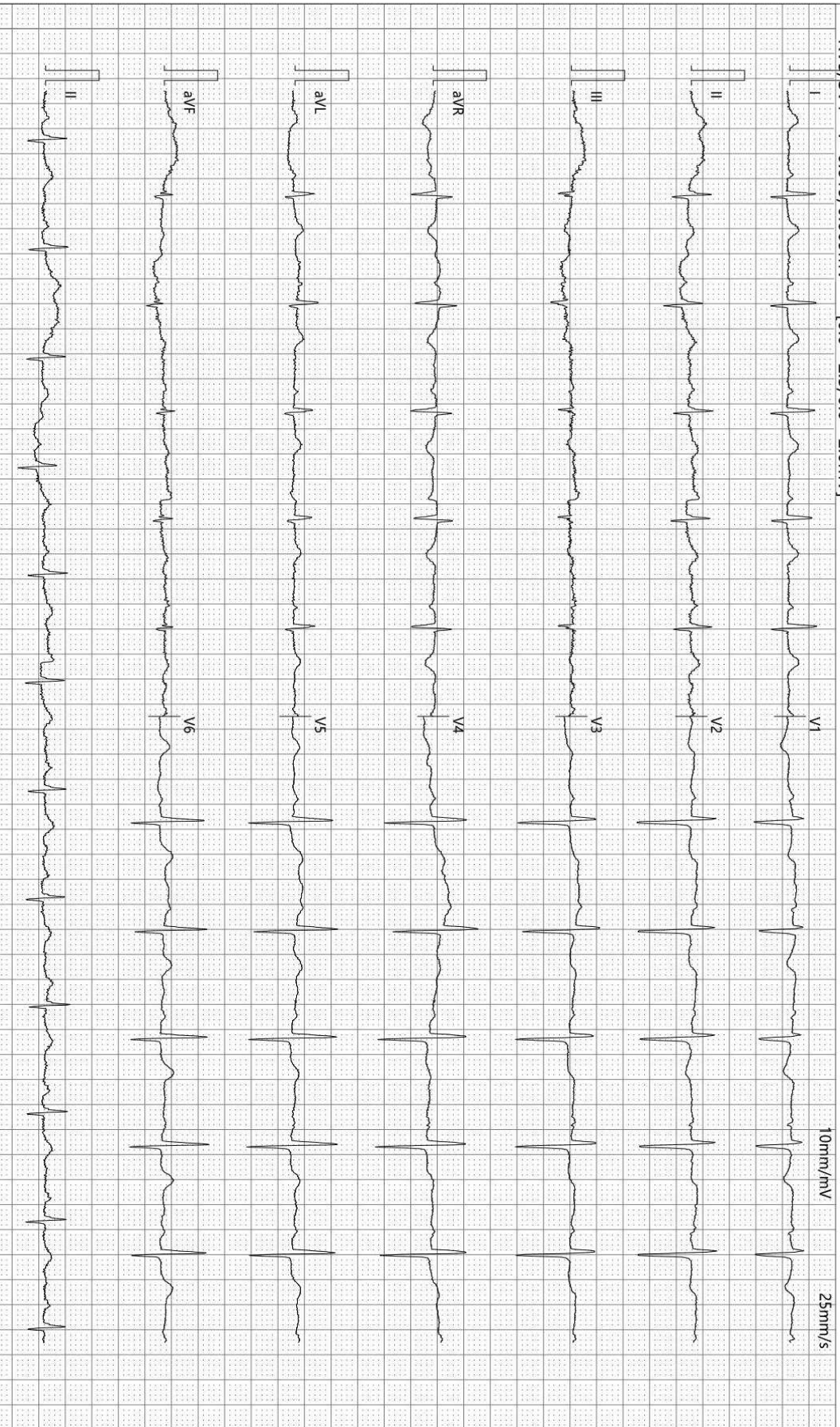
诊断结果:

- 1.窦性心律
- 2.ST-T改变

诊断医生:

张之生

HR : 69bpm [60 ~ 100bpm]
P : 110ms [0 ~ 110ms]
PR : 192ms [120 ~ 200ms]
QRS : 84ms [60 ~ 100ms]
QT/QTc : 436/469ms [320 ~ 440/0 ~ 460ms]
P/QRS/T : 50/-23/10deg. [0 ~ 75/-30 ~ 90/0 ~ 75deg]
RV5/SV1 : 0.819/0.669mV [0.0 ~ 2.5/0.0 ~ 2.0mV]



检查时间:2026-05-09 10:25:40

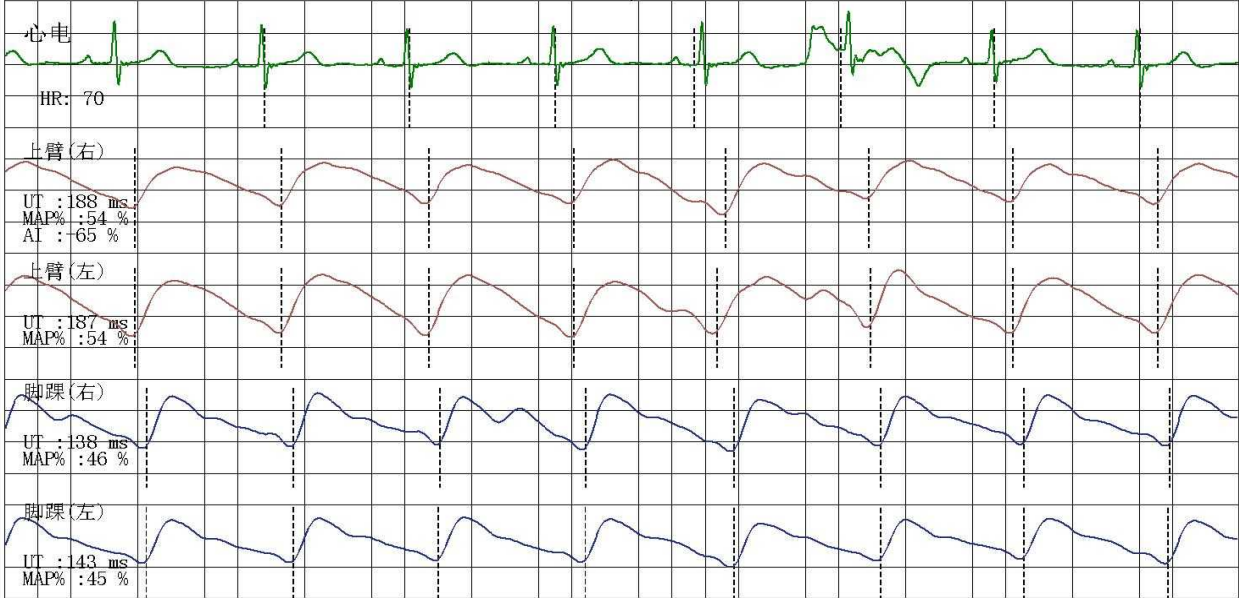诊断时间:2026-05-09 10:31:48

SEMIP V1.90

仅供临床参考

大同瑞慈健康体检 动脉阻塞与僵硬度检测报告单

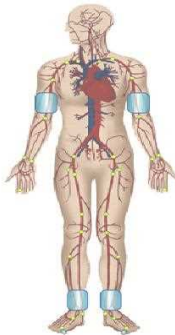
病历号: 2111130528 检查号: 12111
 姓名: 王雁峰1 性别: 女 年龄: 50 岁
 身高: 156.0 cm 体重: 72.0 kg BMI: 29.6



四肢动脉血压值 (mmHg)

上臂(右)

SBP: 156
MBP: 127
DBP: 102
PP: 54



上臂(左)

SBP: 130
MBP: 106
DBP: 84
PP: 46

脚踝(右)

SBP: 185
MBP: 138
DBP: 100
PP: 85

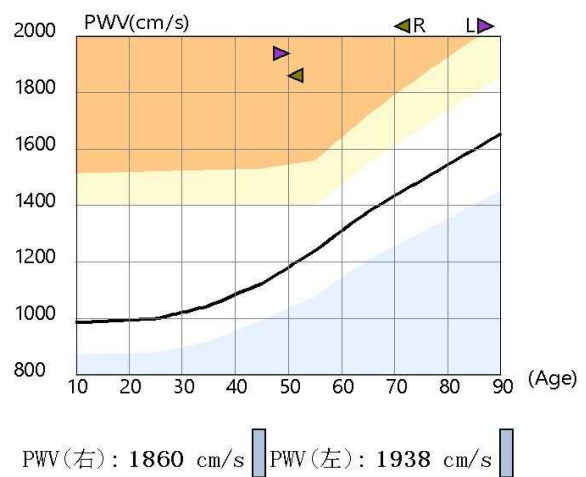
脚踝(左)

SBP: 170
MBP: 133
DBP: 86
PP: 84

动脉阻塞值

ABI (R): 1.19 ABI (L): 1.09
 BAI (R): 0.84 BAI (L): 0.70

动脉硬化分析(PWV)图



检查所见

左侧上肢血压正常; 右侧上肢血压偏高; 双上肢两侧收缩压明显不对称, 右侧上肢高于左侧上肢26mmHg; 双侧上肢脉压正常; 双侧下肢血压无明显差异; 双侧下肢脉压增大;
 双侧下肢静态ABI在正常范围;
 左侧baPWV增快; 右侧baPWV增快;
 四肢动脉脉搏波形未见异常。

操作者: 邢秀彬

检查日期: 2026-05-09

地址: 大同市平城区魏都大道79号

诊断所见

双侧下肢静态ABI未见异常;
 双侧外周动脉僵硬度增高。

高血压判断依据《中国高血压防治指南》(第三版)
 ABI判断依据《2011版美国心脏协会/美国心脏病学学会周围动脉疾病指南》
 电话:

Rich 大同瑞慈康复医院
超声诊断图文报告

流水号: 2111130528

超声号: 2169722

姓名: 王雁峰 1

年龄: 50 岁

性别: 女

检查设备: Vivid E95

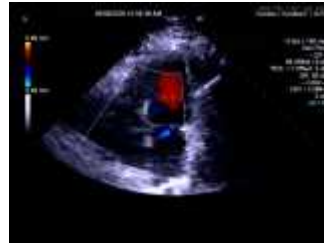
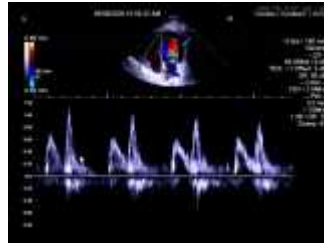
体检号: 360455

申请医院: 本院

体检科室: 体检科

检查部位: 心脏彩超

经典图像:



影像所见:

超声测量 (单位: mm)

升主动脉内径 35 (21-36)

左房内径 37 (22-39)

室间隔 10 (8-11)

左室内径 47 (37-54)

左室后壁 9 (8-11)

EF69% (50-80%)

右室内径 34 (25-40)

右房内径 33 (25-42)

FS39% (28-41%)

主肺动脉内径 23 (15-25)

升主动脉内径正常, 心脏各腔室大小正常, 室间隔厚度正常, 左室壁未见明显节段性运动异常, 二尖瓣回声正常, 收缩期房侧可见少量返流信号, 余瓣膜及启闭功能未见明显异常, 舒张期二尖瓣口血流频谱 E/A<1, 心包腔未见积液。

影像诊断:

1. 二尖瓣少量返流
2. 左室舒张功能减低

报告医师: 李菊蓉

检查日期: 2026-05-09

审核医师:

报告日期: 2026-05-09



注: 本报告仅供临床医生参考!

地址: 大同市魏都大道 79 号。若有疑问, 请致电: 0352---2830580

Rich 大同瑞慈康复医院
超声诊断图文报告

流水号：2111130528

超声号：2169724

姓名：王雁峰 1

年龄：50 岁

性别：女

检查设备：Vivid E95

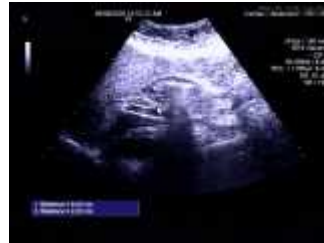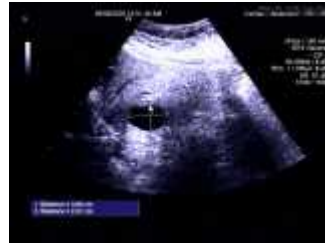体检号：360455

申请医院：本院

体检科室：体检科

检查部位：全腹彩超

经典图像：



影像所见：

肝脏大小正常，形态饱满，包膜光滑完整，于肝实质内探及数个囊性回声，大者约 3.6*2.6cm，边界清，内透声好，余实质回声细腻增强，远场回声轻度衰减，肝内管道系统走行欠清晰，门静脉及肝内胆管不扩张。

胆囊切除术后，肝外胆管不扩张，胆总管内径约 0.4cm，超声探及长度约 2.2cm，其内未见明显异常回声。

胰腺大小形态正常，实质回声均匀，主胰管不扩张。

脾脏大小形态正常，实质回声均匀，脾门静脉不宽。

双肾大小形态正常，皮髓质分界清晰，左肾中下极实质内探及囊性回声，大小约 0.6*0.6cm，边界清，双肾集合系统未见分离，双侧输尿管未见扩张。

膀胱充盈佳，未见明显异常。

绝经后子宫，大小约 4.0*2.7*3.3cm，肌壁回声均匀，内膜显示不清，宫颈厚约 2.1cm，双侧附件区未见异常。

影像诊断：

1. 中度脂肪肝
2. 肝囊肿多发
3. 胆囊切除术后胆总管未见明显扩张
4. 左肾囊肿

报告医师：李菊蓉

检查日期：2026-05-09

审核医师：

报告日期：2026-05-09



注：本报告仅供临床医生参考！

地址：大同市魏都大道 79 号。若有疑问，请致电：0352---2830580

ID 号: 2111130528

影像号: CT20260509064

姓名: 王雁峰 1

年龄: 50 岁

性别: 女

检查设备: 西门子量子双源 CT

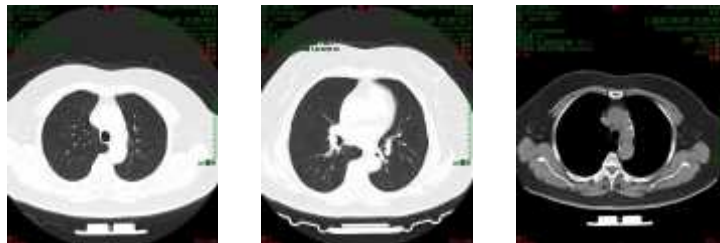体检号: 360455

申请医院: 本院

体检科室: 体检科

检查部位: 肺部双源 CT

经典图像:



影像所见:

双侧胸廓对称, 气管居中。气管及支气管未见狭窄及阻塞。双肺见多发实性结节, 较大者位于右肺下叶外基底段 (IM331/53), 大小约为 1.3cm×0.9cm, 边界清晰。右肺中叶、左肺上叶见多发钙化结节, 较大者位于右肺中叶外侧段 (IM199/32), 大小约为 0.5cm×0.3cm, 边界清晰。双肺门不大, 形态自然。心脏及大血管大小、形态未见异常。纵隔内未见肿块及肿大淋巴结。胸膜无增厚, 胸膜腔内无积液。胸壁软组织及骨骼未见病变征象。

影像诊断:

1. 双肺多发实性结节, 建议随诊复查 (3 个月)
2. 右肺中叶、左肺上叶多发钙化灶

报告医师: 张剑峰

检查日期: 2026-05-09

审核医师:

报告日期: 2026-05-09

ID号: 2111130528

影像号: MR20260509026

姓名: 王雁峰 1

年龄: 50 岁

性别: 女

检查设备: 西门子 1.5T 磁共振

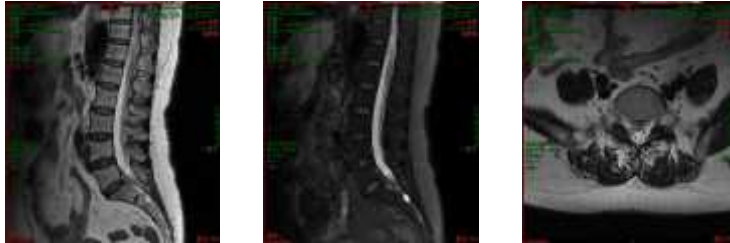体检号: 360455

申请医院: 本院

体检科室: 体检科

检查部位: MR 检查

经典图像:



影像所见:

腰椎椎体序列正常, 生理曲度存在。诸椎体边缘变尖。胸 12 椎体见一直径约 1.0cm 短 T1 长 T2 信号, T2 抑脂像高信号。腰 1-骶 1 椎间盘脱水变性, 于 T2WI 像信号减低, 腰腰 5-骶 1 椎间盘向后突出, 双侧椎间孔无狭窄, 硬膜囊受压。脊髓圆锥位置、形态、信号无异常。骶 2 椎体水平骶管内见一直径约 0.9cm 类圆形长 T1 长 T2 信号, T2 抑脂像呈高信号。

影像诊断:

1. 腰 5-骶 1 椎间盘突出 (中央型)
2. 胸 12 椎体血管瘤
3. 腰椎椎体骨质增生
4. 骶 2 椎体水平骶管内蛛网膜囊肿

报告医师: 叶道斌

检查日期: 2026-05-09

审核医师:

报告日期: 2026-05-09