



检 查 结 果

姓名	高瑞花
性别	女
年龄	58岁
联系电话	13333420809
体检日期	2025-04-09

检验报告

尿常规

项目名称	检查结果	单位	参考值	提示
胆红素(BIL)	-		阴性	
隐血(ERY)	-		阴性	
小圆上皮细胞(SRC)	0	个/u1	0--0	
维生素C	-		阴性	
异常红细胞	0	个/u1	0--3	
红细胞(正常)	0	个/u1	0--6	
鳞状上皮细胞	0	个/u1	0--0	
粘液丝	13	个/u1	0--0	↑
尿葡萄糖(GLU)	-		阴性	
酮体(KET)	-		阴性	
比重(SG)	1.020		1.003--1.030	
酸碱度(PH)	6.5		4.5--8.0	
尿蛋白质(PRO)	-		阴性	
尿胆原(URO)	-		阴性	
亚硝酸盐(NIT)	-		阴性	
尿白细胞(LEU)	-		阴性	

*小结:

粘液丝偏高(13 /HP)

操作员：黄璐瑶 检查日期：2025-04-09

检查医生：康建忠

血常规(五分类)

项目名称	检查结果	单位	参考值	提示
白细胞(WBC)	5.27	$10^9/L$	3.5--9.5	
淋巴细胞绝对值(LY#)	1.95	$10^9/L$	1.1--3.2	

淋巴细胞百分比 (LY%)	37.0	%	20--50	
中性粒细胞绝对值 (GR#)	2.90	$10^9/L$	1.8--6.3	
中性粒细胞百分比 (GR%)	55.1	%	40--75	
嗜碱性粒细胞绝对值 (BA#)	0.03	$10^9/L$	0--0.06	
嗜碱性粒细胞百分比 (BA%)	0.6	%	0--1.0	
嗜酸性粒细胞绝对值 (EO#)	0.14	$10^9/L$	0.02--0.52	
嗜酸性粒细胞百分比 (EO%)	2.6	%	0.4--8.0	
血小板 (PLT)	247	$10^9/L$	125--350	
血小板分布宽度 (PDW)	16.1	%	15--17	
平均血小板体积 (MPV)	10.1	f1	6.0--14.0	
血小板压积 (PCT)	0.249	%	0.11--0.28	
红细胞 (RBC)	4.85	$10^{12}/L$	3.8--5.1	
血红蛋白	157	g/L	115--150	↑
红细胞压积 (HCT)	47.5	%	35--45	↑
红细胞平均体积 (MCV)	98.0	f1	82--100	
平均血红蛋白含量 (MCH)	32.4	pg	27--34	
平均血红蛋白浓度 (MCHC)	331	g/L	316--354	
单核细胞绝对值 (MO#)	0.25	$10^9/L$	0.1--0.60	
单核细胞百分比 (MO%)	4.7	%	3--10	
红细胞分布宽度标准差 (RDW-SD)	45.8	f1	35--56	
红细胞分布宽度变异系数 (RDW-CV)	12.4	%	10.6--16.6	
大血小板比率	26.0	%	11--45	
大血小板数目	64	$10^9/L$	30--90	
未成熟粒细胞数目	0.00	$10^9/L$	0--999	
未成熟粒细胞百分比	0.1	%	0--100	
有核红细胞数目	0.000	$10^9/L$	0--9999	
有核红细胞百分比	0.00	/100WBC	0--9999	

*小结:

血红蛋白偏高(157 g/L) 红细胞压积(HCT)偏高(47.5 %)

操作员：王小雪 检查日期:2025-04-09 检查医生:康建忠

同型半胱氨酸

项目名称	检查结果	单位	参考值	提示
同型半胱氨酸	13.40	umol/L	0--20	

***小结:**

未见异常

操作员：贺琰 检查日期:2025-04-09 检查医生:康建忠

血型检测

项目名称	检查结果	单位	参考值	提示
ABO 血型	B 型			
RH 血型	阳性			

***小结:**

未见异常

操作员：刘慧芳 检查日期:2025-04-10 检查医生:陈建国

尿沉渣

项目名称	检查结果	单位	参考值	提示
白细胞尿	0	个/u1	0--13	
上皮细胞(EC)	0	/HP	0--28	
管型(CAST)	0	个/u1	0--1	
霉菌(尿)	0	/HP	0--0	
结晶	0	/HP	0--10	
透明度(CLA)	清亮			
胆红素(BIL)	-		阴性	
颜色(Colour)	淡黄色			
红细胞(尿)(RBC)	0	个/u1	0--6	

***小结:**

未见异常

操作员：黄璐瑶 检查日期：2025-04-09 检查医生：康建忠

生化全项 1

项目名称	检查结果	单位	参考值	提示
碳酸氢根(HCO3)	22.00	mmol/L	22--29	
总蛋白(T PROT)	70.5	g/L	65--85	
白蛋白(ALB)	44.90	g/L	40--55	
球蛋白(GLB)	25.60	g/L	15--35	
白蛋白/球蛋白(ALB/GLB)	1.75		1.0--2.5	
碱性磷酸酶(ALP)	72.0	U/L	50--135	
肌酐(CREA)	80.60	umol/L	41--73	↑
尿酸(UA)	328.00	umol/L	140--340	
钾(K)	4.34	mmol/L	3.5--5.5	
钠(Na)	140.8	mmol/L	136--145	
氯(Cl)	96.9	mmol/L	96--108	
钙(Ca)	2.30	mmol/L	2.11--2.52	
乳酸脱氢酶(LDH)	134.00	U/L	120--250	
淀粉酶(AMY)	50.00	IU/L	35--135	
葡萄糖(GLU)	5.32	mmol/L	3.89--6.1	
总胆红素(TBIL)	13.00	umol/L	0--21	
直接胆红素(DBIL)	3.7	umol/L	0--8.0	
间接胆红素(IBIL)	9.30	umol/L	0--17.39	
丙氨酸氨基转移酶(ALT)	16.00	U/L	7--40	
门冬氨酸氨基转移酶(AST)	20.00	U/L	13--35	
尿素测定(Urea)	4.00	mmol/L	2.6--7.5	
肌酸激酶(CK)	148.00	U/L	40--200	
α-羟丁酸脱氢酶	111.00	U/L	72--182	
C反应蛋白	0.20	mg/dl	0--3	

动脉硬化指数	1.79		1.31--3.19	
谷草比谷丙	1.25		0.4--2.5	
总胆固醇 (CHOL)	6.61	mmol/L	2.59--5.2	↑
甘油三脂 (TG)	1.20	mmol/L	0.7--1.7	
低密度脂蛋白 (LDL)	2.91	mmol/L	0--4.13	
高密度脂蛋白 (HDL)	1.63	mmol/L	0.77--1.55	↑

***小结:**

肌酐 (CREA) 偏高(80.60 umol/L) 总胆固醇 (CHOL) 偏高(6.61 mmol/L) 高密度脂蛋白 (HDL) 偏高(1.63 mmol/L)

操作员：贺琰 检查日期:2025-04-09 检查医生:康建忠

大同瑞慈康复医院 12导联心电图报告

高瑞花 女 58岁

体检号:359233

病床号:

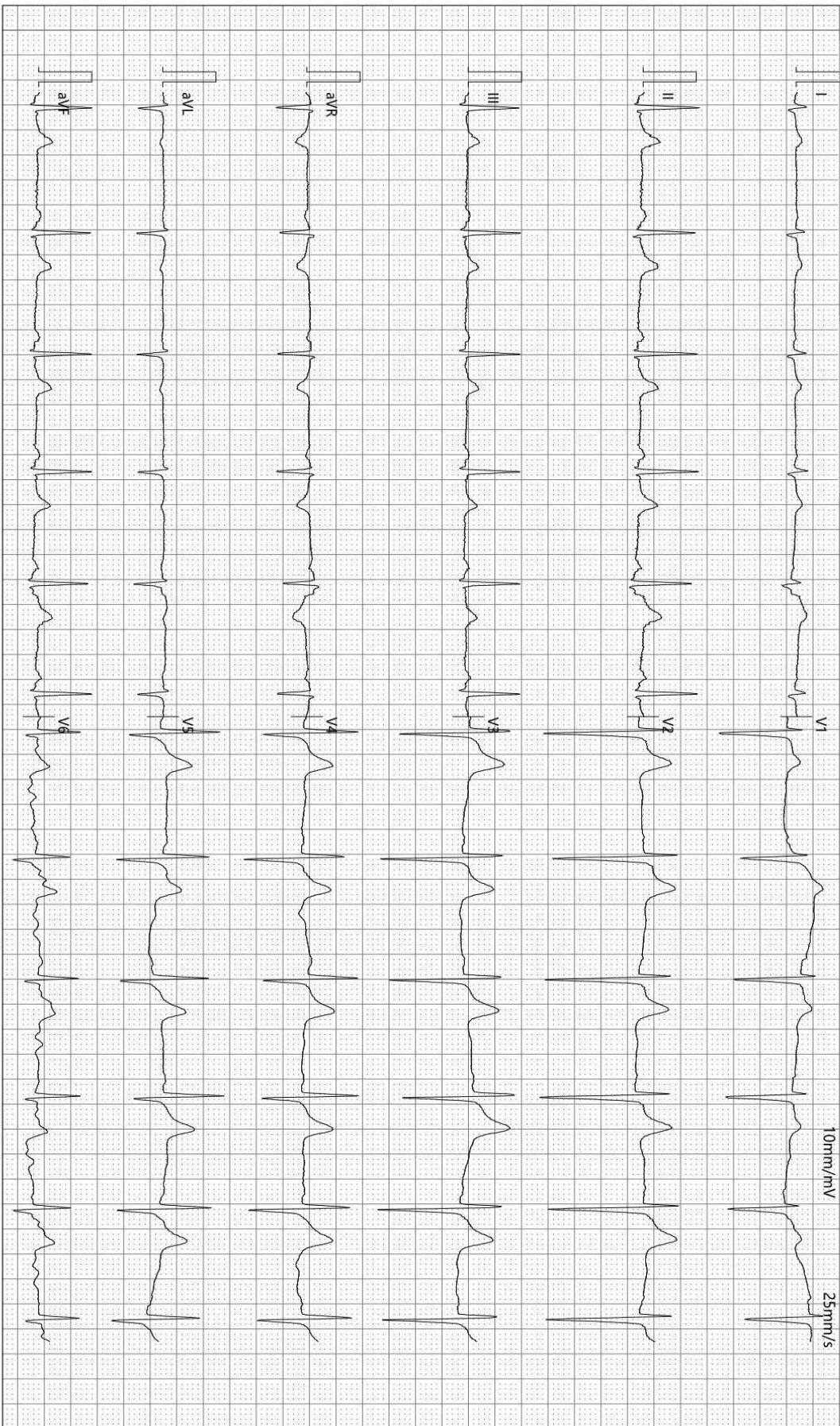
诊断结果:

窦性心律不齐

诊断医生:

张生 陶志娟

HR : 62bpm [60~100bpm]
 P : 105ms [0~110ms]
 PR : 157ms [120~200ms]
 QRS : 96ms [60~100ms]
 QT/QTc : 391/399ms [320~440/0~460ms]
 P/QRS/T : 77°/85°/70deg. [0~75°/-30~90/0~75deg]
 RV5/SV1 : 1.071/1.220mV [0.0~2.5/0.0~2.0mV]



检查时间:2025-04-09 08:15:08

诊断时间:2025-04-09 08:35:35

SEMIP V1 90

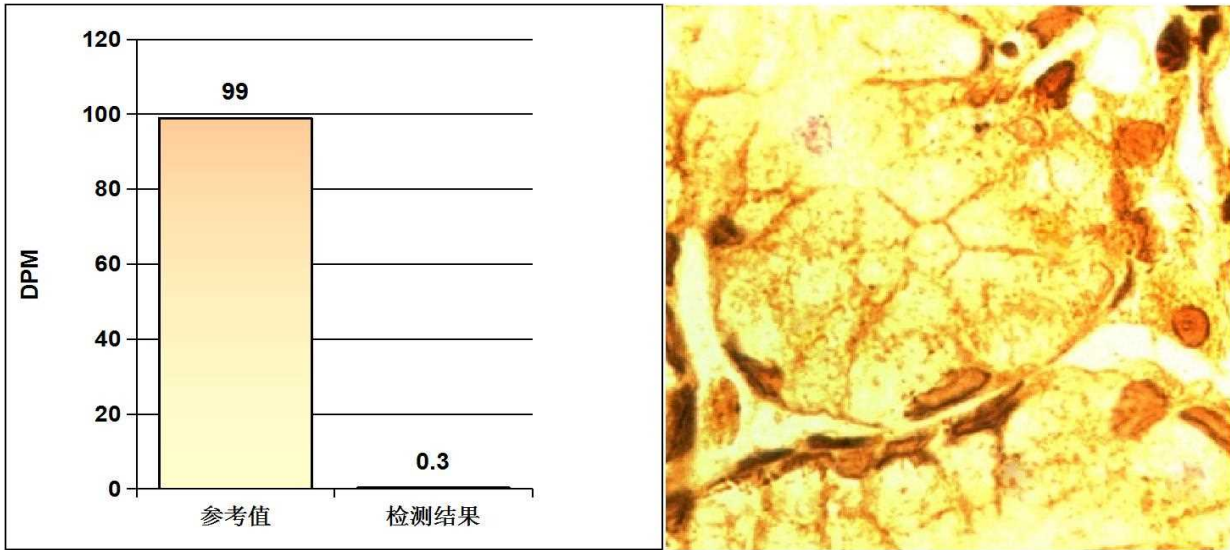
仅供临床参考

大同瑞慈康复医院

¹⁴C呼气试验检验报告

姓名	高瑞花	年龄	58	性别	女
住院号	0	日期	2025/4/10 9:06:13	电话	13333420809
送检医生	曹居杰	样品编号	4092	编号	2111090503

¹⁴C呼气试验



阳性参考值 (Disintegrations Per Minute(DPM)):

DPM值:	dpm > 2499	阳性++++
	1499 < dpm ≤ 2499	阳性+++
	499 < dpm ≤ 1499	阳性++
	149 < dpm ≤ 499	阳性+
	dpm ≤ 99	阴性
	99 < dpm ≤ 149	不确定

检测结果: **dpm= 0** **阴性**

医生建议: 注意保持健康及规律饮食

温馨提示: 您本次检测的结果为阴性

检测医生: 曹居杰

Rich 大同瑞慈康复医院
超声诊断图文报告

流水号: 2111090503

超声号: 1824597

姓名: 高瑞花

年龄: 58 岁

性别: 女

检查设备: Vivid E95

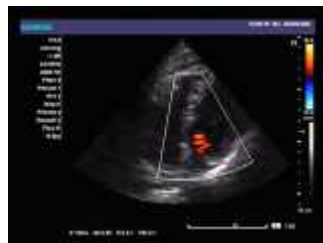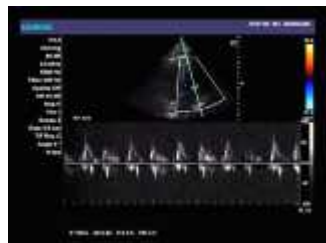体检号: 359233

申请医院: 本院

体检科室: 体检科

检查部位: 心脏彩超

经典图像:



影像所见:

超声测量 (单位: mm)

升主动脉内径 30 (32±3mm)

左房内径 32 (35mm)

室间隔 10 (8-11mm)

左室内径 51 (47±4mm)

左室后壁 10 (8-11mm)

EF66% (50-80%)

右室内径 32 (36±4mm)

右房内径 35 (36±4mm)

FS36% (28-41%)

主肺动脉内径 20 (23±3mm)

升主动脉内径正常, 心脏各腔室大小正常, 室间隔厚度正常, 左室壁未见明显节段性运动异常, 各瓣膜及启闭功能未见明显异常, 舒张期二尖瓣口血流频谱 E/A>1, 心包腔未见积液。

影像诊断:

心脏结构及功能未见明显异常

报告医师: 李菊蓉

检查日期: 2025-04-09

审核医师: 李菊蓉

报告日期: 2025-04-09



注: 本报告仅供临床医生参考!

地址: 大同市魏都大道 79 号。若有疑问, 请致电: 0352---2830580

Rich 大同瑞慈康复医院
超声诊断图文报告

流水号: 2111090503

超声号: 1824602

姓名: 高瑞花

年龄: 58岁

性别: 女

检查设备: Vivid E95

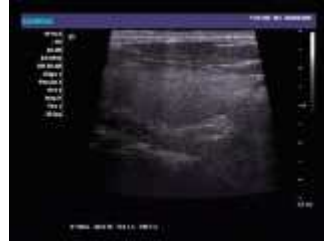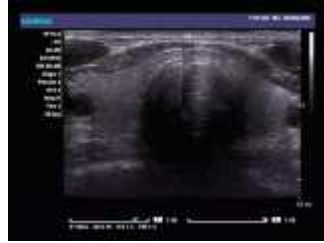体检号: 359233

申请医院: 本院

体检科室: 体检科

检查部位: 甲状腺彩超

经典图像:



影像所见:

甲状腺双侧叶形态正常, 包膜完整, 实质回声均匀, CDFI: 未见异常血流信号。
双侧颈部未见明显肿大淋巴结。

影像诊断:

甲状腺双侧叶未见异常

报告医师: 李菊蓉

检查日期: 2025-04-09

审核医师: 李菊蓉

报告日期: 2025-04-09



注: 本报告仅供临床医生参考!

地址: 大同市魏都大道79号。若有疑问, 请致电: 0352---2830580

Rich 大同瑞慈康复医院
超声诊断图文报告

流水号: 2111090503

超声号: 1824693

姓名: 高瑞花

年龄: 58 岁

性别: 女

检查设备: Vivid E95

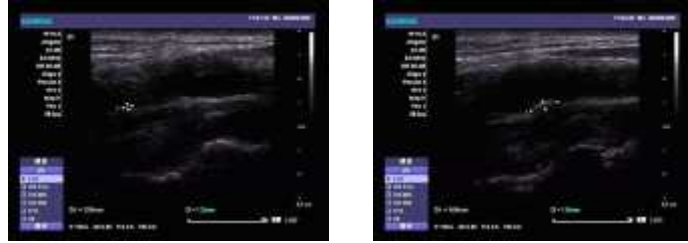
体检号: 359233

申请医院: 本院

体检科室: 体检科

检查部位: 颈部血管彩超

经典图像:



影像所见:

右侧颈内动脉起始段后壁探及一强回声斑, 大小约 2.0*1.0mm, 左侧颈总动脉膨大处后壁探及一混合性斑块, 大小约 5.8*1.8mm, 右锁骨下动脉, 双侧颈外动脉起始段内中膜不增厚, 内壁光滑, 管壁未见明确强回声斑。CDFI: 血流充盈好。PW: 频谱形态正常。

双侧椎动脉走行正常, 椎动脉内径正常, 管壁不厚, 管腔内为无回声, CDFI: 血流充盈好。PW: 频谱正常。

影像诊断:

1. 左侧颈总动脉粥样斑块形成
2. 右侧颈内动脉起始处粥样硬化斑块形成

报告医师: 李菊蓉

检查日期: 2025-04-09

审核医师: 李菊蓉

报告日期: 2025-04-09



注: 本报告仅供临床医生参考!

地址: 大同市魏都大道 79 号。若有疑问, 请致电: 0352---2830580

 **大同瑞慈康复医院**
超声诊断图文报告

流水号：2111090503

超声号：1824607

姓名：高瑞花

年龄：58岁

性别：女

检查设备：Vivid E95

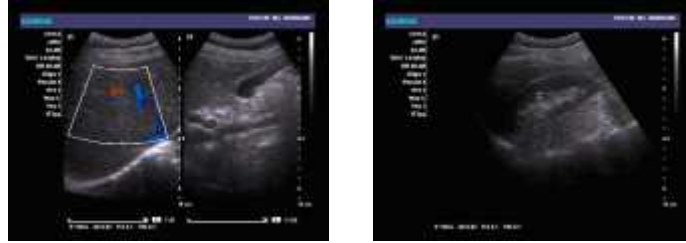体检号：359233

申请医院：本院

体检科室：体检科

检查部位：全腹彩超

经典图像：



影像所见：

肝脏大小形态正常，包膜光滑完整，实质回声均匀，肝内管道系统走行清晰，门静脉及肝内胆管不扩张。
胆囊大小形态正常，壁不厚、光滑，囊内透声好，肝外胆管不扩张。
胰腺大小形态正常，实质回声均匀，主胰管不扩张。
脾脏大小形态正常，实质回声均匀，脾门静脉不宽。
双肾大小形态正常，皮髓质分界清晰，集合系统未见分离，双侧输尿管未见扩张。

影像诊断：

肝、胆、脾、胰、双肾未见明显异常

报告医师：李菊蓉

检查日期：2025-04-09

审核医师：李菊蓉

报告日期：2025-04-09



注：本报告仅供临床医生参考！

地址：大同市魏都大道79号。若有疑问，请致电：0352---2830580

ID 号: 2111090503

影像号: CT20250409006

姓名: 高瑞花

年龄: 58 岁

性别: 女

检查设备: 西门子量子双源 CT

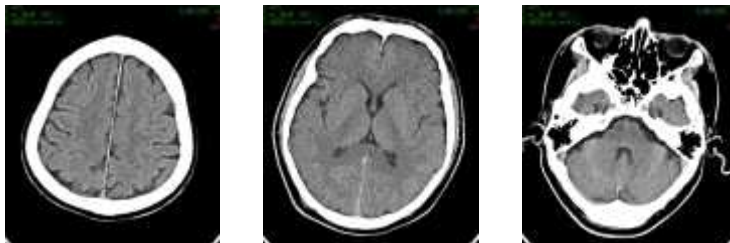体检号: 359233

申请医院: 本院

体检科室: 体检科

检查部位: 脑部双源 CT

经典图像:



影像所见:

颅脑结构双侧对称, 脑实质内未见异常密度。中线结构居中。脑沟、裂、池及脑室系统等未见异常。

影像诊断:

颅脑未见明显异常

报告医师: 剧艳军

检查日期: 2025-04-09

审核医师: 剧艳军

报告日期: 2025-04-09

ID 号: 2111090503

影像号: CT20250408142

姓名: 高瑞花

年龄: 58 岁

性别: 女

检查设备: 西门子量子双源 CT

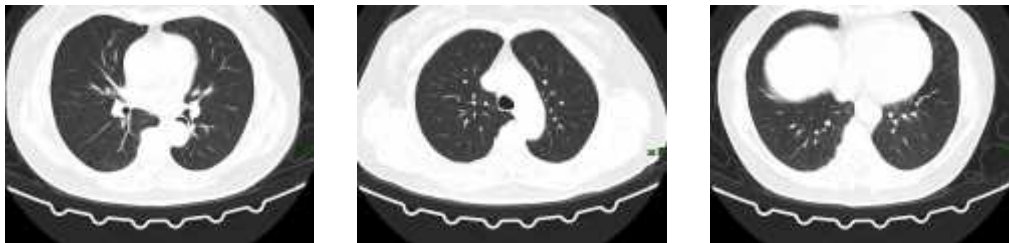体检号: 359233

申请医院: 本院

体检科室: 体检科

检查部位: 肺部双源 CT

经典图像:



影像所见:

胸廓对称, 骨性肋骨完整, 胸壁软组织结构良好, 两肺支气管血管纹理走行分布良好, 支气管束结构清晰, 双肺通气良好, 左肺舌段钙化灶, 直径约 0.2cm (3-36 层面), 下叶微小结节模糊灶, 直径约 0.2cm (3-47 层面)。肺门结构未见异常。纵隔无偏移, 段以上支气管通畅。心影及大血管形态结构正常, 冠状动脉走行区钙化, 纵隔内未见肿大淋巴结。胸膜未见异常。

影像诊断:

- 左肺舌段钙化灶,
- 左肺下叶结节灶, 低危结节。
- 冠状动脉硬化性改变, 进一步检查

报告医师: 剧艳军

检查日期: 2025-04-09

审核医师: 剧艳军

报告日期: 2025-04-09