



2110251943

检 查 结 果

姓名	魏铮
性别	男
年龄	47岁
联系电话	13934802802
体检日期	2026-03-19

检验报告

尿常规

项目名称	检查结果	单位	参考值	提示
胆红素(BIL)	-			
隐血(ERY)	-			
小圆上皮细胞(SRC)	0	个/u1	0.000-0.001	
维生素C	-			
异常红细胞	0	个/u1	0.000-3.000	
红细胞(正常)	0	个/u1	0.000-6.000	
鳞状上皮细胞	0	个/u1	0.000-0.001	
粘液丝	0	个/u1	0.000-0.001	
尿葡萄糖(GLU)	-			
酮体(KET)	-			
比重(SG)	1.015		1.003-1.030	
酸碱度(PH)	6.0		4.600-8.000	
尿蛋白质(PRO)	-			
尿胆原(URO)	-			
亚硝酸盐(NIT)	-			
尿白细胞(LEU)	-			

*小结:

未见异常

操作员：刘慧芳 检查日期：2026-04-17 检查医生：

血常规（五分类）

项目名称	检查结果	单位	参考值	提示
白细胞(WBC)	4.45	$10^9/L$	3.500-9.500	
淋巴细胞绝对值(LY#)	1.45	$10^9/L$	1.100-3.200	

淋巴细胞百分比 (LY%)	32.5	%	20.000-50.000	
中性粒细胞绝对值 (GR#)	2.41	$10^9/L$	1.800-6.300	
中性粒细胞百分比 (GR%)	54.2	%	40.000-75.000	
嗜碱性粒细胞绝对值 (BA#)	0.01	$10^9/L$	0.000-0.060	
嗜碱性粒细胞百分比 (BA%)	0.2	%	0.000-1.000	
嗜酸性粒细胞绝对值 (EO#)	0.10	$10^9/L$	0.020-0.520	
嗜酸性粒细胞百分比 (EO%)	2.3	%	0.400-8.000	
血小板 (PLT)	220	$10^9/L$	125.000-350.000	
血小板分布宽度 (PDW)	10.5	f1	9.000-17.000	
平均血小板体积 (MPV)	9.3	f1	6.000-14.000	
血小板压积 (PCT)	0.206	%	0.110-0.280	
红细胞 (RBC)	4.70	$10^{12}/L$	3.800-5.800	
血红蛋白	148	g/L	115.000-175.000	
红细胞压积 (HCT)	45.5	%	35.000-50.000	
红细胞平均体积 (MCV)	96.8	f1	82.000-100.000	
平均血红蛋白含量 (MCH)	31.5	pg	27.000-34.000	
平均血红蛋白浓度 (MCHC)	326	g/L	316.000-354.000	
单核细胞绝对值 (MO#)	0.48	$10^9/L$	0.100-0.600	
单核细胞百分比 (MO%)	10.8	%	3.000-10.000	↑
红细胞分布宽度标准差 (RDW-SD)	48.1	f1	35.000-56.000	
红细胞分布宽度变异系数 (RDW-CV)	13.9	%	10.600-16.600	
大血小板比率	21.5	%	11.000-45.000	
大血小板数目	47	$10^9/L$	30.000-90.000	
未成熟粒细胞数目	0.00	$10^9/L$	0.000-999.000	
未成熟粒细胞百分比	0.0	%	0.000-100.000	
有核红细胞数目	0.000	$10^9/L$	0.000-9999.000	
有核红细胞百分比	0.00	/100WBC	0.000-	

9999.000

***小结：**

单核细胞百分比(M0%)偏高(10.8%)

操作员：刘慧芳 检查日期：2026-04-17 检查医生：

肾功三项

项目名称	检查结果	单位	参考值	提示
肌酐(CREA)	82.70	umol/L	41.000-97.000	
尿酸(UA)	355.00	umol/L	200.000-420.000	
尿素测定(Urea)	5.70	mmol/L	2.600-7.500	

***小结：**

未见异常

操作员：刘慧芳 检查日期：2026-04-17 检查医生：

空腹血糖

项目名称	检查结果	单位	参考值	提示
葡萄糖(GLU)	6.80	mmol/L	3.890-6.100	↑

***小结：**

葡萄糖(GLU)偏高(6.80 mmol/L)

操作员：刘慧芳 检查日期：2026-04-17 检查医生：

尿沉渣

项目名称	检查结果	单位	参考值	提示
白细胞尿	0	个/u1	0.000-13.000	
上皮细胞(EC)	0	/HP	0.000-28.000	
管型(CAST)	0	个/u1	0.000-1.000	
霉菌(尿)	0	/HP	0.000-0.001	
结晶	0	/HP	0.000-10.000	
透明度(CLA)	清亮			

胆红素(BIL)	-			
颜色(Colour)	淡黄色			
红细胞(尿)(RBC)	0	个/u1	0.000-6.000	

***小结:**

未见异常

操作员：刘慧芳 检查日期:2026-04-17 检查医生:

血脂四项

项目名称	检查结果	单位	参考值	提示
动脉硬化指数	1.79		1.310-3.190	
总胆固醇(CHOL)	6.79	mmol/L	2.590-5.200	↑
甘油三脂(TG)	1.63	mmol/L	0.700-1.700	
低密度脂蛋白(LDL)	3.53	mmol/L	0.000-4.130	
高密度脂蛋白(HDL)	1.97	mmol/L	0.770-1.550	↑

***小结:**

总胆固醇(CHOL)偏高(6.79 mmol/L) 高密度脂蛋白(HDL)偏高(1.97 mmol/L)

操作员：刘慧芳 检查日期:2026-04-17 检查医生:

肝功能三项

项目名称	检查结果	单位	参考值	提示
γ-谷氨酰转肽酶(GGT)	58.0	U/L	10.000-60.000	
丙氨酸氨基转移酶(ALT)	19.00	U/L	9.000-50.000	
门冬氨酸氨基转移酶(AST)	18.00	U/L	15.000-40.000	
谷草比谷丙	0.95		0.400-2.500	

***小结:**

未见异常

操作员：刘慧芳 检查日期:2026-04-17 检查医生:

体检科 12导联心电图报告

魏铮 男 47岁

体检号:354865

病床号:

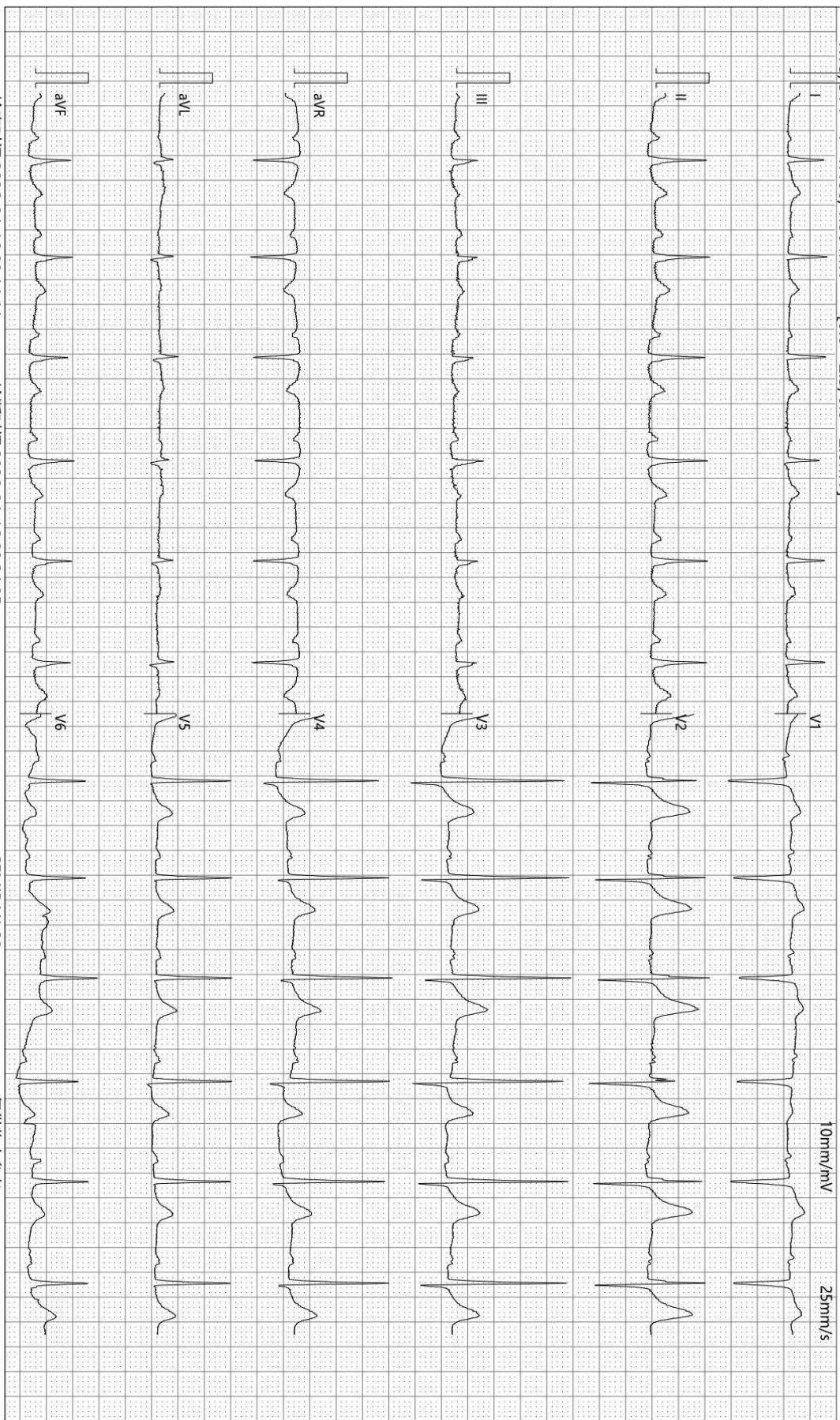
诊断结果:

- 1.窦性心律
- 2.正常心电图

诊断医生:

周志 周志娟

HR	: 75bpm	[60 ~ 100bpm]
P	: 105ms	[0 ~ 110ms]
PR	: 202 ↑ ms	[120 ~ 200ms]
QRS	: 91ms	[60 ~ 100ms]
QT/QTc	: 373/419ms	[320 ~ 440/0 ~ 450ms]
P/QRS/T	: 67/53/56deg.	[0 ~ 75/-30 ~ 90/0 ~ 75deg]
RV5/SV1	: 1.466/1.064mV	[0.0 ~ 2.5/0.0 ~ 2.0mV]



检查时间:2026-04-16 09:14:44

诊断时间:2026-04-16 09:34:05

SEMIP V1.90

仅供临床参考

Rich 大同瑞慈康复医院
超声诊断图文报告

流水号: 2110251943

超声号: 2154788

姓名: 魏铮

年龄: 47 岁

性别: 男

检查设备: Vivid E95

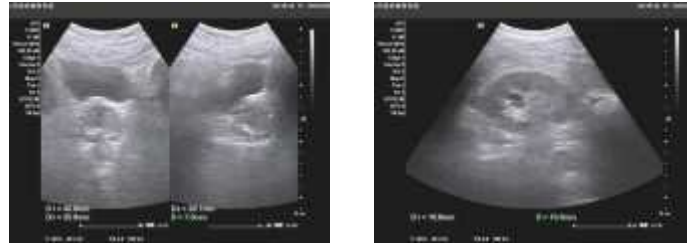体检号: 354865

申请医院: 本院

体检科室: 体检科

检查部位: 全腹彩超

经典图像:



影像所见:

肝脏大小形态正常, 包膜光滑完整, 实质回声均匀, 肝内管道系统走行清晰, 门静脉及肝内胆管不扩张。

胆囊大小形态正常, 壁不厚、光滑, 囊内透声好, 肝外胆管不扩张。

胰腺大小形态正常, 实质回声均匀, 主胰管不扩张。

脾脏大小形态正常, 实质回声均匀, 脾门静脉不宽。

双肾大小形态正常, 皮髓质分界清晰, 右肾探及大小约 1.7*1.7cm 囊性回声, 内透声好, 集合系统未见分离, 双侧输尿管未见扩张。

膀胱充盈佳, 未见明显异常。

前列腺形态饱满, 大小约 4.1*3.7*2.6cm, 实质回声欠均匀, 内见多个强回声斑, 大者直径约 0.7cm。

影像诊断:

1. 右肾囊肿
2. 前列腺增生伴钙化

报告医师:

检查日期: 2026-04-16

审核医师:

报告日期: 2026-04-16



注: 本报告仅供临床医生参考!

地址: 大同市魏都大道 79 号。若有疑问, 请致电: 0352---2830580

ID 号: 2110251943

影像号: CT20260319082

姓名: 魏铮

年龄: 47 岁

性别: 男

检查设备: 西门子量子双源 CT

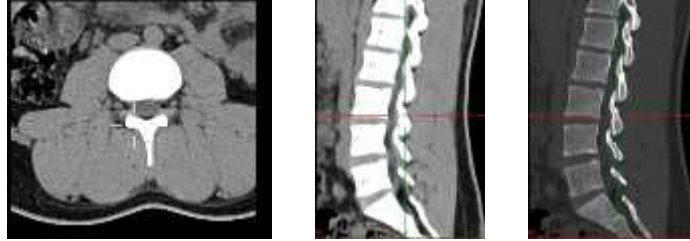
体检号: 354865

申请医院: 本院

体检科室: 体检科

检查部位: CT 检查

经典图像:



影像所见:

腰椎生理曲度存在, 序列整齐, 腰 1-腰 5 椎体边缘光滑。腰 4-5、腰 5-骶 1 椎间盘层面见超出椎体边缘环形软组织密度影, 硬膜囊轻度受压, 双侧椎间孔未见变窄。硬膜囊内未见异常密度影。黄韧带无肥厚。椎旁软组织未见异常。

影像诊断:

腰 4-5、腰 5-骶 1 椎间盘膨出

报告医师: 张剑峰

检查日期: 2026-03-19

审核医师:

报告日期: 2026-03-19

ID号: 2110251943

影像号: MR20260416033

姓名: 魏铮

年龄: 47岁

性别: 男

检查设备: 西门子 1.5T 磁共振

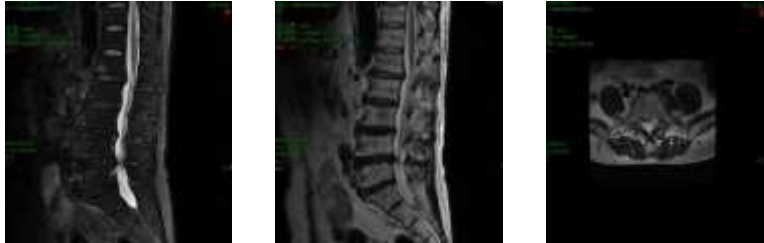体检号: 354865

申请医院: 本院

体检科室: 体检科

检查部位: MR 检查

经典图像:



影像所见:

腰椎椎体序列正常, 生理曲度存在。诸椎体边缘变尖。腰4、腰5、骶1椎体边缘见条片状短T1长T2信号, T2抑脂像呈等信号。腰1-骶1椎间盘脱水变性, 于T2WI像信号减低, 腰1-2、腰2-3、腰3-4、腰4-5、腰5-骶1椎间盘膨出伴向后突出, 双侧椎间孔狭窄, 硬膜囊及双侧神经根受压。脊髓圆锥位置、形态、信号无异常。腰2-骶1棘突间见条片状长T2信号。扫及层面左肾见直径约0.8cm的长T2信号。

影像诊断:

1. 腰1-2、腰2-3、腰3-4、腰4-5、腰5-骶1椎间盘膨出伴突出(中央型)
2. 腰4、腰5、骶1椎体终板炎II型
3. 腰椎椎体骨质增生
4. 腰2-骶1棘间筋膜炎
5. 左肾异常信号, 考虑囊肿, 建议肾脏相关检查

报告医师: 穆丽萍

检查日期: 2026-04-16

审核医师:

报告日期: 2026-04-16