



2110251703

大同瑞慈健康体检

报 告 册

体检编号	354625	工号	105
姓名	尹雪媛		
性别	女	年龄	31岁
单位	大同市农机局		
部门	大同市农机局		
联系电话	13835291812		
体检日期	2023-12-29		

尊敬的尹雪媛女士您好！

首先，瑞慈健康体检全体员工欢迎您的光临，并对您的信任表示衷心的感谢！

您于 2023-12-29 （体检编号：354625）完成健康检查，本机构的各科医生已根据您的体检项目及结果，汇总成此份健康体检报告，并经总检医生审核。据此提出对您健康状况的综合分析及建议。

瑞慈健康体检倡导“大健康、大康复”，提出“健康是第一财富（Rich）”的人文理念。希望您仔细阅读并妥善地保管此份健康体检报告，并认真关注报告中的提示与建议，若您对报告内容有任何疑问，可直接与瑞慈健康体检客服部联系，进一步咨询。

健康体检咨询电话：**0352-2824444**

客户服务咨询电话：**0352-2830597**
400-6112995

瑞慈健康体检报告由下列内容组成：

第一部分：主检报告

第二部分：分科分项结果

第三部分：检验报告

第四部分：附表

主检报告

检查综述

- 1、【同型半胱氨酸】 同型半胱氨酸偏高(17.79 umol/L)
- 2、【尿沉渣】 白细胞尿偏高(15 个/u1) 红细胞(尿)(RBC)偏高(10 个/u1)
- 3、【血脂四项】 高密度脂蛋白(HDL)偏高(1.60 mmol/L)
- 4、【尿常规】 隐血(ERY)+- 正常红细胞偏高(10 个/u1) 粘液丝偏高(8 /HP)
- 5、【MR 检查】 双侧额顶叶皮髓质交界区多发缺血灶

医生建议

【同型半胱氨酸偏高】：

(1)血同型半胱氨酸是一种含硫氨基酸，为蛋氨酸和半胱氨酸代谢过程中产生的重要中间产物。正常情况下，血同型半胱氨酸在体内能被分解代谢，浓度维持在较低水平。但在日常生活中由于原发性原因和继发性原因会影响血同型半胱氨酸代谢导致在血液中升高。

(2)同型半胱氨酸偏高称之为高同型半胱氨酸血症，产生的原因和遗传、环境、营养因素有很大关系。高同型半胱氨酸血症目前认为是冠心病、高血压、脑血管疾病重要的危险因素。建议日常生活中清淡饮食，多吃新鲜蔬菜水果，补充维生素成分，心内科诊治。

【红细胞(尿)(RBC)偏高】：

(1)建议泌尿外科复查，结合临床参考。

【白细胞尿偏高】：

(1)白细胞尿偏高，一般提示为泌尿系感染，白细胞数目跟感染的程度相关，细菌感染的程度越重，白细胞数目增加的越高。建议往泌尿外科诊断治疗。

【高密度脂蛋白(HDL)偏高】：

(1)高密度脂蛋白(HDL)主要在肝脏合成，具有抗动脉粥样硬化的功能，是冠心病的保护因子。高密度脂蛋白(HDL)能将周围组织包括动脉壁内的胆固醇运转到肝脏进行代谢，是一种抗动脉粥样硬化的血浆脂蛋白。

(2)高密度脂蛋白(HDL)的含量与心血管的发病率和病变程度呈负相关，即高密度脂蛋白(HDL)减低，患冠心病的危险性增加；高密度脂蛋白(HDL)含量增高，患冠心病的危险性降低。

(3)高密度脂蛋白(HDL)对冠心病的临床诊断是一个重要的参考指标。它的升高是临床冠心病保护因子之一，并能防治和延缓动脉粥样硬化的发展。

(4)血清中高密度脂蛋白(HDL)的降低，预示着冠心病的出现。临床上常同时测定高密度脂蛋白(HDL)和血清总胆固醇，并根据它们的比值作为冠心病的信息指标。

(5)高密度脂蛋白(HDL)减少，主要见于冠心病、冠状动脉粥样硬化、高甘油三酯血症、慢性贫血、脑血管病、糖尿病、急慢性肝炎、肝硬化等疾病。

(6)戒烟，增强运动，采用低脂、低糖饮食，少食富含脂肪、胆固醇及饱和脂肪酸的食物，多进食蔬菜、水果、豆制品、粗粮、鱼和高纤维食品。

(7)建议当高密度脂蛋白(HDL)减少时，可参考其他相关指标，积极治疗基础性疾病，往内分泌科复诊。

【粘液丝偏高】：

- (1)尿常规中粘液丝是由尿路中细胞分泌出来的，在有尿路感染时分泌会明显增多，且伴有炎症细胞的出现。
- (2)粘液丝偏高，可分为生理性偏高和病理性偏高两种，生理性偏高一般是由于喝水较少导致的尿液浓缩，一般在喝水后就能达到稀释的效果。
- (3)病理性的粘液丝偏高是由于泌尿系炎症或者是前列腺炎导致的，需要注意观察，多喝水，同时有白细胞等炎症细胞增多时，应及时服用抗感染药物治疗。如果仅有粘液丝的增多而没有白细胞等炎症细胞增多时，尿路有炎症的可能性不大。
- (4)建议平时饮食注意清淡，多喝水，少吃油腻和辛辣的食物，要注意个人清洁卫生，勤洗阴部，注意休息。

【隐血(ERY)+-】：

- (1)尿隐血可分为肉眼血尿和镜下血尿。肉眼血尿是指肉眼能见到血色的尿，尿液呈洗肉水色或血色，通常在1000ml尿中含有1ml血液即肉眼可见。镜下血尿是指尿的颜色正常，通过显微镜可以观察到尿液中含红细胞，通常离心沉淀后的尿液镜检每高倍视野有红细胞3个以上。
- (2)尿隐血是泌尿系疾病常见的症状之一，生理情况下女性生理期、运动后等都可以引起，病理情况下大多是由泌尿系统疾病引起，如泌尿系炎症、尿路结石等，也有一些血尿是由全身性疾病或泌尿系统邻近器官所致。
- (3)需要指出的是：尿液呈红色并不都是血尿，有些药物、食物都能使尿液呈红色、橙色或褐色；由于严重创伤、错误输血等大量红细胞或组织破坏，也可导致血红蛋白或肌红蛋白血尿。
- (4)建议往泌尿外科进一步复查，以明确诊断。

【双侧额顶叶皮髓质交界区多发缺血灶】：

- (1)建议神经内科进一步诊断治疗。

【正常红细胞偏高】：

- (1)建议泌尿外科咨询，定期复查。

汇总医生： 丁昊炜

主检日期： 2023-12-30

主检医生：

分科结果

身高、体重、血压

项目名称	检查结果	项目名称	检查结果
身高	161cm	体重	52kg
血压	120/81mmHg		

***小结：**

未见异常

操作员：赵婉如

检查日期：2023-12-29

检查医生：名燕凌

检验报告

尿常规

项目名称	检查结果	单位	参考值	提示
胆红素(BIL)	-		阴性	
隐血(ERY)	+-		阴性	
小圆上皮细胞(SRC)	0	个/ul	0--0	
维生素 C	-		阴性	
异常红细胞	0	个/ul	0--3	
红细胞（正常）	10	个/ul	0--6	↑
鳞状上皮细胞	0	个/ul	0--0	
粘液丝	8	个/ul	0--0	↑
尿葡萄糖(GLU)	-		阴性	
酮体(KET)	-		阴性	
比重(SG)	1.015		1.003--1.030	
酸碱度(PH)	6.0		4.5--8.0	
尿蛋白质(PRO)	-		阴性	
尿胆原(URO)	-		阴性	
亚硝酸盐(NIT)	-		阴性	
尿白细胞(LEU)	-		阴性	

*小结:

隐血(ERY)+- 正常红细胞偏高(10 个/ul) 粘液丝偏高(8 /HP)

操作员：王小雪 检查日期:2023-12-29 检查医生:陈建国

血常规（五分类）

项目名称	检查结果	单位	参考值	提示
白细胞(WBC)	6.07	10 ⁹ /L	3.5--9.5	
淋巴细胞绝对值(LY#)	1.67	10 ⁹ /L	1.1--3.2	

淋巴细胞百分比(LY%)	27.6	%	20--50	
中性粒细胞绝对值(GR#)	3.87	10 ⁹ /L	1.8--6.3	
中性粒细胞百分比(GR%)	63.7	%	40--75	
嗜碱性粒细胞绝对值(BA#)	0.04	10 ⁹ /L	0--0.06	
嗜碱性粒细胞百分比(BA%)	0.7	%	0--1.0	
嗜酸性粒细胞绝对值(EO#)	0.20	10 ⁹ /L	0.02--0.52	
嗜酸性粒细胞百分比(EO%)	3.3	%	0.4--8.0	
血小板(PLT)	143	10 ⁹ /L	125--350	
血小板分布宽度(PDW)	15.8	%	15--17	
平均血小板体积(MPV)	12.1	fl	6.0--14.0	
血小板压积(PCT)	0.173	%	0.11--0.28	
红细胞(RBC)	4.68	10 ¹² /L	3.8--5.1	
血红蛋白	138	g/L	115--150	
红细胞压积(HCT)	40.9	%	35--45	
红细胞平均体积(MCV)	87.5	fl	82--100	
平均血红蛋白含量(MCH)	29.5	pg	27--34	
平均血红蛋白浓度(MCHC)	337	g/L	316--354	
单核细胞绝对值(MO#)	0.29	10 ⁹ /L	0.1--0.60	
单核细胞百分比(MO%)	4.7	%	3--10	
红细胞分布宽度标准差(RDW-SD)	41.6	fl	35--56	
红细胞分布宽度变异系数(RDW-CV)	12.5	%	10.6--16.6	
大血小板比率	41.6	%	11--45	
大血小板数目	59	10 ⁹ /L	30--90	
未成熟粒细胞数目	0.00	10 ⁹ /L	0--999	
未成熟粒细胞百分比	0.1	%	0--100	
有核红细胞数目	0.000	10 ⁹ /L	0--9999	

有核红细胞百分比	0.00	/100WBC	0--9999	
----------	------	---------	---------	--

***小结:**

未见异常

操作员：贺琰 检查日期:2023-12-29 检查医生:陈建国

肾功三项

项目名称	检查结果	单位	参考值	提示
肌酐(CREA)	66.00	umol/L	41--73	
尿酸(UA)	303.00	umol/L	140--340	
尿素测定 (Urea)	3.90	mmol/L	2.6--7.5	

***小结:**

未见异常

操作员：王小雪 检查日期:2023-12-29 检查医生:陈建国

空腹血糖

项目名称	检查结果	单位	参考值	提示
葡萄糖(GLU)	4.92	mmol/L	3.89--6.1	

***小结:**

未见异常

操作员：王小雪 检查日期:2023-12-29 检查医生:陈建国

同型半胱氨酸

项目名称	检查结果	单位	参考值	提示
同型半胱氨酸	17.79	umol/L	0--15	↑

***小结:**

同型半胱氨酸偏高(17.79 umol/L)

操作员：王小雪 检查日期:2023-12-29 检查医生:陈建国

尿沉渣

项目名称	检查结果	单位	参考值	提示
白细胞尿	15	个/ul	0--13	↑
上皮细胞(EC)	0	/HP	0--28	
管型(CAST)	0	个/ul	0--1	
霉菌(尿)	0	/HP	0--0	
结晶	0	/HP	0--10	
透明度(CLA)	清亮			
胆红素(BIL)	-		阴性	
颜色(Colour)	淡黄色			
红细胞(尿)(RBC)	10	个/ul	0--6	↑

*小结:

白细胞尿偏高(15 个/ul) 红细胞(尿)(RBC)偏高(10 个/ul)

操作员：王小雪 检查日期:2023-12-29

检查医生:陈建国

血脂四项

项目名称	检查结果	单位	参考值	提示
动脉硬化指数	2.01		1.31--3.19	
总胆固醇(CHOL)	4.70	mmol/L	2.59--5.2	
甘油三脂(TG)	1.14	mmol/L	0.7--1.7	
低密度脂蛋白(LDL)	3.22	mmol/L	0--4.13	
高密度脂蛋白(HDL)	1.60	mmol/L	0.77--1.55	↑

*小结:

高密度脂蛋白(HDL)偏高(1.60 mmol/L)

操作员：王小雪 检查日期:2023-12-29

检查医生:陈建国

肝功能三项

项目名称	检查结果	单位	参考值	提示
------	------	----	-----	----

γ-谷氨酰转肽酶(GGT)	10.0	U/L	7--45	
丙氨酸氨基转移酶(ALT)	17.00	U/L	7--40	
门冬氨酸氨基转移酶(AST)	15.00	U/L	13--35	
谷草比谷丙	0.88		0.4--2.5	

***小结:**

未见异常

操作员：王小雪 检查日期:2023-12-29 检查医生:陈建国

大同瑞慈康复医院 12导联心电图报告

尹雪媛 女 31岁 体检号:354625

病床号:

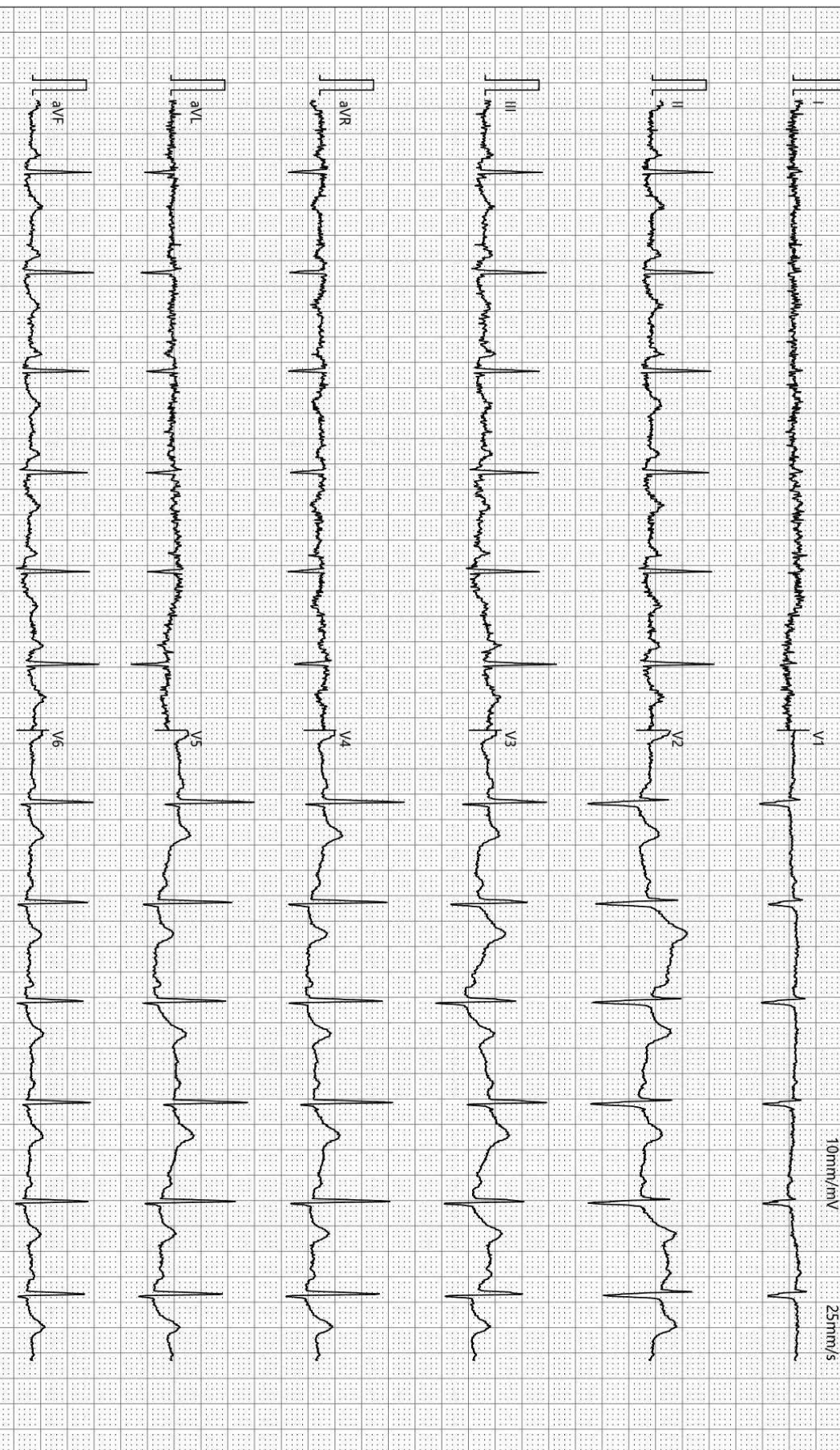
诊断结果:

- 1.窦性心律
- 2.正常心电图

诊断医生:

张生 陶志娟

HR : 76bpm [60~100bpm]
 P : 121↑ms [0~110ms]
 PR : 175ms [120~200ms]
 QRS : 107↑ms [60~100ms]
 QT/QTc : 388/439ms [320~440/0~460ms]
 P/QRS/T : 79↑/88/71deg. [0~75/-30~90/0~75deg]
 RV5/SV1 : 1.348/0.530mV [0.0~2.5/0.0~2.0mV]



检查时间:2023-12-29 08:38:11

诊断时间:2023-12-29 09:03:07

SEMIP V1 90

仅供临床参考

MRI 诊断图文报告

流水号: 2110251703

影像号: MR20231228038

姓名: 尹雪媛

年龄: 31 岁

性别: 女

检查设备: 西门子 1.5T 磁共振

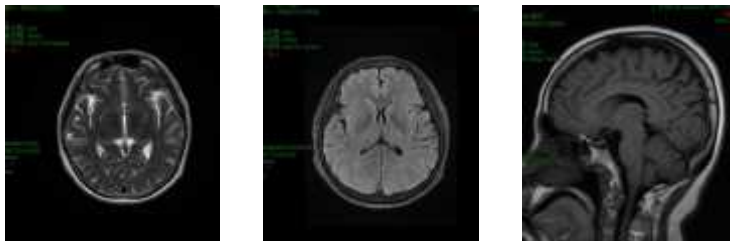体检号: 354625

申请医院: 本院

体检科室: 体检科

检查部位: MR 检查

经典图像:



影像所见:

双侧额顶叶皮髓质交界区见多发斑点状长 T1 长 T2 信号, T2FLAIR 呈高信号, DWI 未见高信号。脑干、双侧小脑半球未见异常信号及占位征象, 脑室、脑池无扩大, 脑沟、脑裂无增宽, 中线结构居中。

影像诊断:

双侧额顶叶皮髓质交界区多发缺血灶

报告医师: 张剑峰

检查日期: 2023-12-29

审核医师: 陈江莲

报告日期: 2023-12-29

双源 CT 诊断图文报告

流水号: 2110251703

影像号: CT20231228107

姓名: 尹雪媛

年龄: 31 岁

性别: 女

检查设备: 西门子量子双源 CT

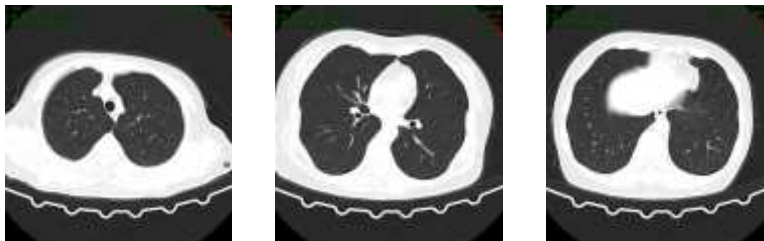体检号: 354625

申请医院: 本院

体检科室: 体检科

检查部位: CT 检查二

经典图像:



影像所见:

胸廓对称, 骨性肋骨完整, 胸壁软组织结构良好, 两肺支气管血管纹理走行分布良好, 支气管束结构清晰, 双肺通气良好。肺门结构未见异常。纵隔无偏移, 段以上支气管通畅。心影及大血管形态结构正常, 纵隔内未见肿大淋巴结。胸膜未见异常。

影像诊断:

胸部未见明显异常

报告医师: 剧艳军

检查日期: 2023-12-29

审核医师: 剧艳军

报告日期: 2023-12-29

超声诊断图文报告

流水号: 2110251703

影像号: 1499633

姓名: 尹雪媛

年龄: 31 岁

性别: 女

检查设备: Vivid E95

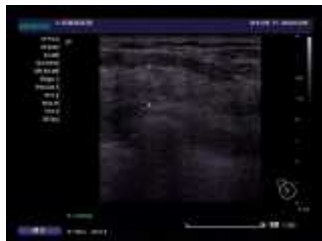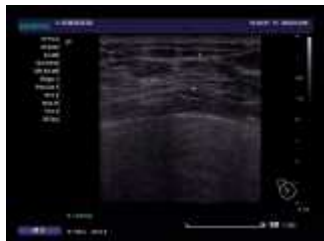体检号: 354625

申请医院: 本院

体检科室: 体检科

检查部位: 乳腺彩超

经典图像:



影像所见:

双侧乳腺腺体层次清晰, 右乳腺体厚 0.8cm, 左乳腺体厚 0.9cm, 乳导管未见扩张, 未见明显占位性病变, CDFI: 未见异常血流信号。

双侧腋下未见明显肿大淋巴结。

影像诊断:

双侧乳腺未见明显异常

报告医师: 李菊蓉

检查日期: 2023-12-29

审核医师: 李菊蓉

报告日期: 2023-12-29

超声诊断图文报告

流水号: 2110251703

影像号: 1499636

姓名: 尹雪媛

年龄: 31 岁

性别: 女

检查设备: Vivid E95

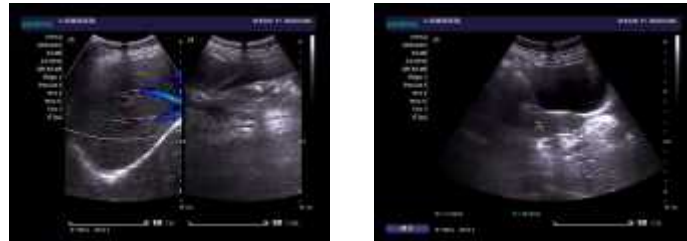体检号: 354625

申请医院: 本院

体检科室: 体检科

检查部位: 全腹彩超

经典图像:



影像所见:

肝脏大小形态正常, 包膜光滑完整, 实质回声均匀, 肝内管道系统走行清晰, 门静脉及肝内胆管不扩张。

胆囊大小形态正常, 壁不厚、光滑, 囊内透声好, 肝外胆管不扩张。

胰腺大小形态正常, 实质回声均匀, 主胰管不扩张。

脾脏大小形态正常, 实质回声均匀, 脾门静脉不宽。

双肾大小形态正常, 皮髓质分界清晰, 集合系统未见分离, 双侧输尿管未见扩张。

膀胱充盈佳, 未见明显异常。

前位子宫, 大小约 4.0*2.6*3.6cm, 肌壁回声均匀, 内膜线清晰, 厚 0.5cm, 宫颈厚约 1.6cm, 双侧附件区未见异常。

影像诊断:

肝、胆、脾、胰、双肾、子宫、双侧附件区未见明显异常

报告医师: 李菊蓉

检查日期: 2023-12-29

审核医师: 李菊蓉

报告日期: 2023-12-29