



# 检 查 结 果

姓名	冯常青
性别	女
年龄	50岁
联系电话	13935203613
体检日期	2026-04-17

## 检验报告

## 尿常规

项目名称	检查结果	单位	参考值	提示
胆红素(BIL)	-		阴性	
隐血(ERY)	-		阴性	
小圆上皮细胞(SRC)	1	个/u1	0--0	↑
维生素C	-		阴性	
异常红细胞	1	个/u1	0--3	
红细胞(正常)	0	个/u1	0--6	
鳞状上皮细胞	1	个/u1	0--0	↑
粘液丝	0	个/u1	0--0	
尿葡萄糖(GLU)	3+		阴性	
酮体(KET)	-		阴性	
比重(SG)	1.015		1.003--1.030	
酸碱度(PH)	7.0		4.5--8.0	
尿蛋白质(PRO)	+-		阴性	
尿胆原(URO)	-		阴性	
亚硝酸盐(NIT)	-		阴性	
尿白细胞(LEU)	-		阴性	

## \*小结:

小圆上皮细胞(SRC)偏高(1 个/u1) 鳞状上皮细胞偏高(1 /HP) 尿葡萄糖(GLU)3+ 尿蛋白质(PRO)+-  
操作员: 荆鹏山 检查日期:2026-04-18 检查医生: 祁佳佳

## 血常规(五分类)

项目名称	检查结果	单位	参考值	提示
白细胞(WBC)	7.28	$10^9/L$	3.5--9.5	
淋巴细胞绝对值(LY#)	1.65	$10^9/L$	1.1--3.2	

淋巴细胞百分比 (LY%)	22.6	%	20--50	
中性粒细胞绝对值 (GR#)	5.10	$10^9/L$	1.8--6.3	
中性粒细胞百分比 (GR%)	70.0	%	40--75	
嗜碱性粒细胞绝对值 (BA#)	0.01	$10^9/L$	0--0.06	
嗜碱性粒细胞百分比 (BA%)	0.2	%	0--1.0	
嗜酸性粒细胞绝对值 (EO#)	0.07	$10^9/L$	0.02--0.52	
嗜酸性粒细胞百分比 (EO%)	1.0	%	0.4--8	
血小板 (PLT)	244	$10^9/L$	125--350	
血小板分布宽度 (PDW)	10.3	f1	9.0--17	
平均血小板体积 (MPV)	9.2	f1	6.0--14.0	
血小板压积 (PCT)	0.226	%	0.11--0.28	
红细胞 (RBC)	4.80	$10^{12}/L$	3.8--5.1	
血红蛋白	133	g/L	115--150	
红细胞压积 (HCT)	42.5	%	35--45	
红细胞平均体积 (MCV)	88.6	f1	82--100	
平均血红蛋白含量 (MCH)	27.7	pg	27--34	
平均血红蛋白浓度 (MCHC)	313	g/L	316--354	↓
单核细胞绝对值 (MO#)	0.45	$10^9/L$	0.1--0.6	
单核细胞百分比 (MO%)	6.2	%	3--10	
红细胞分布宽度标准差 (RDW-SD)	45.9	f1	35--56	
红细胞分布宽度变异系数 (RDW-CV)	14.6	%	10.6--16.6	
大血小板比率	21.4	%	11--45	
大血小板数目	52	$10^9/L$	30--90	
未成熟粒细胞数目	0.00	$10^9/L$	0--0.6	
未成熟粒细胞百分比	0.0	%	0--10	
有核红细胞数目	0.000	$10^9/L$	0--9999	
有核红细胞百分比	0.00	/100WBC	0--9999	

\*小结:

平均血红蛋白浓度 (MCHC) 偏低 (313 g/L)

操作员：荆鹏山 检查日期：2026-04-18 检查医生：

### 肾功三项

项目名称	检查结果	单位	参考值	提示
肌酐 (CREA)	60.60	umol/L	41--73	
尿酸 (UA)	331.00	umol/L	140--340	
尿素测定 (Urea)	4.80	mmol/L	2.6--7.5	

**\*小结:**

未见异常

操作员：刘慧芳 检查日期：2026-04-18 检查医生：

### 空腹血糖

项目名称	检查结果	单位	参考值	提示
葡萄糖 (GLU)	7.76	mmol/L	3.89--6.1	↑

**\*小结:**

葡萄糖 (GLU) 偏高 (7.76 mmol/L)

操作员：刘慧芳 检查日期：2026-04-18 检查医生：

### 同型半胱氨酸

项目名称	检查结果	单位	参考值	提示
同型半胱氨酸	17.10	umol/L	0--20	

**\*小结:**

未见异常

操作员：刘慧芳 检查日期：2026-04-18 检查医生：

### 尿沉渣

项目名称	检查结果	单位	参考值	提示
白细胞尿	1	个/u1	0--13	
上皮细胞 (EC)	1	/HP	0--28	

管型(CAST)	0	个/u1	0--1	
霉菌(尿)	0	/HP	0--0	
结晶	0	/HP	0--10	
透明度(CLA)	清亮			
胆红素(BIL)	-		阴性	
颜色(Colour)	淡黄色			
红细胞(尿)(RBC)	1	个/u1	0--6	

**\*小结:**

未见异常

操作员：荆鹏山 检查日期：2026-04-18 检查医生：祁佳佳

**血脂四项**

项目名称	检查结果	单位	参考值	提示
动脉硬化指数	2.31		1.31--3.19	
总胆固醇(CHOL)	6.30	mmol/L	2.59--5.2	↑
甘油三脂(TG)	1.60	mmol/L	0.7--1.7	
低密度脂蛋白(LDL)	3.63	mmol/L	0--4.13	
高密度脂蛋白(HDL)	1.57	mmol/L	0.77--1.55	↑

**\*小结:**

总胆固醇(CHOL)偏高(6.30 mmol/L) 高密度脂蛋白(HDL)偏高(1.57 mmol/L)

操作员：刘慧芳 检查日期：2026-04-18 检查医生：

**肝功能三项**

项目名称	检查结果	单位	参考值	提示
γ-谷氨酰转肽酶(GGT)	11.0	U/L	7--45	
丙氨酸氨基转移酶(ALT)	9.00	U/L	7--40	
门冬氨酸氨基转移酶(AST)	16.00	U/L	13--35	
谷草比谷丙	1.78		0.4--2.5	

**\*小结:**

未见异常

姓名：冯常青 性别：女 年龄：50 登记流水：2110251684 体检日期：2026-04-17

---

操作员：刘慧芳 检查日期：2026-04-18 检查医生：

---

# 大同现代医学检验实验室

## 液基薄层细胞学图文报告

ID: 2026128754

病理号: 115134

姓名: 冯常青

性别: 女

年龄: 50岁

送检科室:

电话号码: 13935203613

床号:

病历号:

体检号: 2110251684

送检医院: 大同瑞慈康复体检

送检日期: 2026-04-17

末次月经:

送检医生:

采样日期:

报告日期: 2026-04-17

标本满意度: 满意

细胞量: >45%

红细胞:

经期样本:

颈管细胞:

化生细胞:

鳞状细胞:

宫颈柱状细胞:

未见上皮内病变/恶性细胞:

正常范围内:

- 良性反应性改变:
- 炎症: 
    - 轻度:
    - 中度:
    - 重度:
  - 放疗:
  - 妊娠:
  - 萎缩性:
  - 宫内避孕器:
  - 其他:

病原体: 滴虫感染:  念珠菌感染:  细菌感染:

提示 HPV 感染:  疱疹病毒感染:

鳞状上皮细胞分析:

- 非典型鳞状细胞:
- 倾向上皮内瘤变:
  - 倾向良性反应性改变:
  - 不能明确意义(ASC-US):
  - 不排除高度病变(ASC-H):
- 上皮内低度病变:  鳞癌:
- 上皮内高度病变:
- CIN2:
  - CIN3:

腺上皮细胞分析:

非典型腺细胞:

- 宫内膜:
- 来源不明:

非典型腺细胞(宫颈管):

- 倾向原位腺癌:
- 不能明确意义:
- 倾向良性反应性改变:

腺癌:

- 宫颈管:
- 宫内膜:
- 其它:

炎细胞:

- 轻度:
- 中度:
- 重度:

可疑腺癌:

诊断意见: 未见上皮内病变或恶性细胞 (NILM)。

建议:

报告医师: 张荣生

地址: 大同市魏都大道 79 号, 本报告医师签字后有效  
咨询: 0352-2830587 4006-122-995

妇科细胞学是筛查项目, 出于技术原因, 可能会有假阴性结果, 本检测仅对来样负责, 如果对结果有疑义, 请在收到报告 7 天内与我们联系。

# 体检科 12导联心电图报告

冯常青 女 50岁

体检号:354606

病床号:

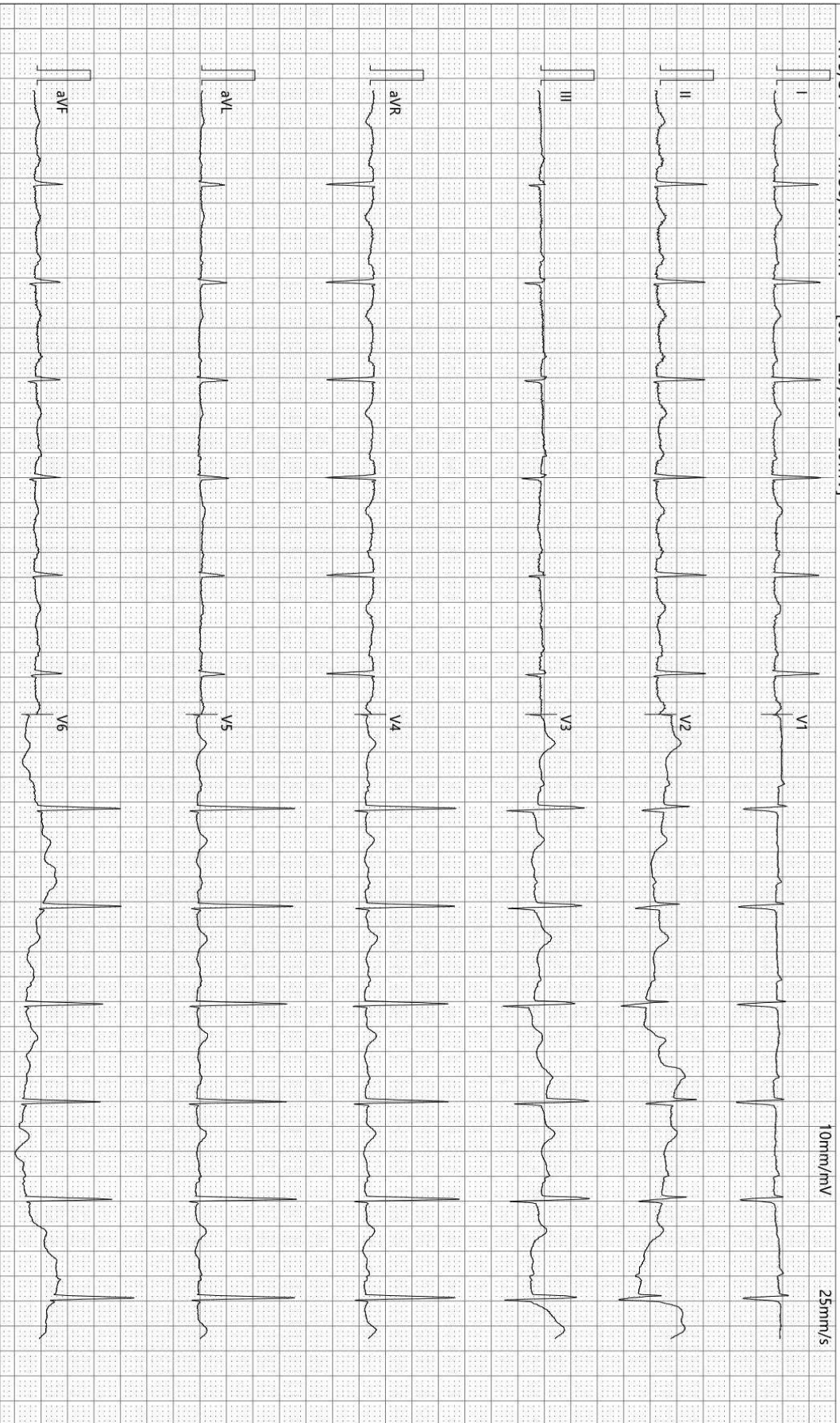
诊断结果:

- 1.窦性心律
- 2.正常心电图

诊断医生:

姜生 陶志峰

HR : 76bpm [60 ~ 100bpm]  
P : 117 ↑ ms [0 ~ 110ms]  
PR : 206 ↑ ms [120 ~ 200ms]  
QRS : 75ms [60 ~ 100ms]  
QT/QTc : 377/426ms [320 ~ 440/0 ~ 460ms]  
P/QRS/T : 58/16/43deg. [0 ~ 75/-30 ~ 90/0 ~ 75deg]  
RV5/SV1 : 1.738/0.717mV [0.0 ~ 2.5/0.0 ~ 2.0mV]



检查时间:2026-04-17 10:03:11

诊断时间:2026-04-17 10:21:01

SEMIP V1.90

仅供临床参考

Rich 大同瑞慈康复医院  
超声诊断图文报告

流水号: 2110251684

超声号: 2156298

姓名: 冯常青

年龄: 50 岁

性别: 女

检查设备: Vivid E95

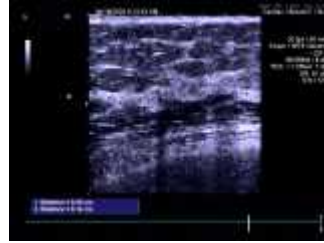
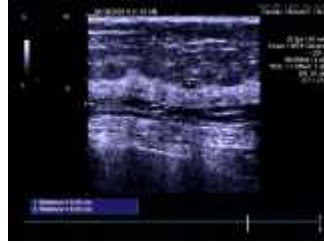
体检号: 354606

申请医院: 本院

体检科室: 体检科

检查部位: 乳腺彩超

经典图像:



影像所见:

双侧乳腺腺体层次清晰, 右乳腺体厚 0.7cm, 左乳腺体厚 0.7cm, 左乳腺体内探及数个囊性结节, 大者位于 2-3 点位距乳头约 2.5cm 处, 大小约 0.35\*0.23cm, 边界清, 形态规则, 右乳 8-9 点位腺体内探及囊性结节, 大小约 0.30\*0.14cm, 边界清, 形态规则。

双侧腋下未见明显肿大淋巴结。

影像诊断:

双侧乳腺结节 BI-RADS 2 级

报告医师: 李菊蓉

检查日期: 2026-04-18

审核医师:

报告日期: 2026-04-18



注: 本报告仅供临床医生参考!

地址: 大同市魏都大道 79 号。若有疑问, 请致电: 0352---2830580

Rich 大同瑞慈康复医院  
超声诊断图文报告

流水号: 2110251684

超声号: 2156301

姓名: 冯常青

年龄: 50岁

性别: 女

检查设备: Vivid E95

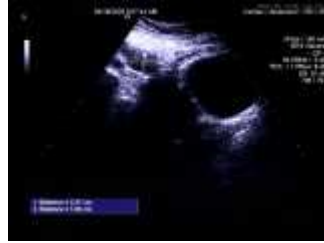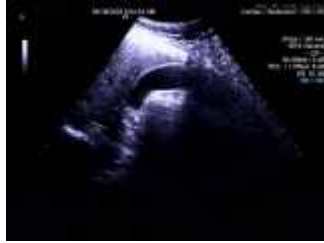体检号: 354606

申请医院: 本院

体检科室: 体检科

检查部位: 全腹彩超

经典图像:



影像所见:

肝脏大小形态正常, 包膜光滑完整, 实质回声细腻、增强, 肝内管道系统走行欠清晰, 门静脉及肝内胆管不扩张。  
胆囊大小形态正常, 壁不厚、光滑, 囊内透声好, 肝外胆管不扩张。  
胰腺大小形态正常, 实质回声均匀, 主胰管不扩张。  
脾脏大小形态正常, 实质回声均匀, 脾门静脉不宽。  
双肾大小形态正常, 皮髓质分界清晰, 集合系统未见分离, 双侧输尿管未见扩张。  
膀胱充盈佳, 未见明显异常。  
绝经后子宫, 大小约 3.6\*2.6\*2.4cm, 肌壁回声均匀, 内膜线不清晰, 宫颈厚约 1.9cm。  
右侧附件区探及囊性结构, 大小约 2.4\*1.9cm, 边界清, 左侧附件区未见异常。

影像诊断:

1. 轻度脂肪肝
2. 右侧附件区囊性结构建议复查

报告医师: 李菊蓉

检查日期: 2026-04-18

审核医师:

报告日期: 2026-04-18



注: 本报告仅供临床医生参考!

地址: 大同市魏都大道 79 号。若有疑问, 请致电: 0352---2830580

ID号: 2110251684

影像号: MR20260417055

姓名: 冯常青

年龄: 50岁

性别: 女

检查设备: 西门子 1.5T 磁共振

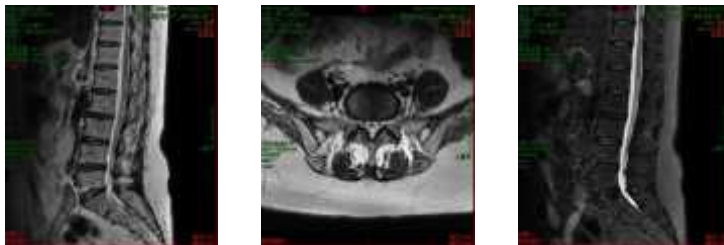体检号: 354606

申请医院: 本院

体检科室: 体检科

检查部位: 腰椎 MRI

## 经典图像:



## 影像所见:

腰椎椎体序列正常, 生理曲度存在。诸椎体边缘变尖。腰3椎体见局限性凹陷, 与同层面椎间盘信号一致。腰1-骶1椎间盘脱水变性, 于T2WI像信号减低, 腰2-3、3-4、4-5、腰5-骶1椎间盘向后突出, 双侧椎间孔狭窄, 硬膜囊及双侧神经根受压。脊髓圆锥位置、形态、信号无异常。

## 影像诊断:

1. 腰2-3、3-4、4-5、腰5-骶1椎间盘突出(中央型)
2. 腰3椎体许莫氏结节形成
3. 腰椎椎体骨质增生

报告医师: 陈江莲

检查日期: 2026-04-17

审核医师:

报告日期: 2026-04-17

# MRI 诊断图文报告

ID号: 2110251684

影像号: MR20260417051

姓名: 冯常青

年龄: 50岁

性别: 女

检查设备: 西门子 1.5T 磁共振

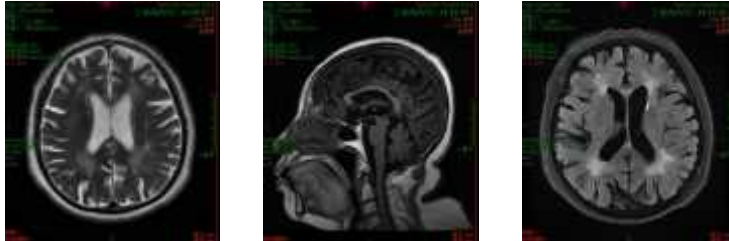体检号: 354606

申请医院: 本院

体检科室: 体检科

检查部位: MR 检查

## 经典图像:



## 影像所见:

脑干、右侧丘脑、双侧基底节区、侧脑室旁白质区、半卵圆中心、额顶叶皮髓质交界处、侧脑室前后角旁见多发斑片状长 T1 长 T2 信号，T2FLAIR 呈高信号，部分低信号，左侧基底节区见斑片状 DWI 高信号，ADC 等信号。双侧小脑半球未见异常信号及占位征象，脑室、脑池扩大，脑沟、脑裂增宽。中线结构居中。双侧上颌窦沿窦壁见环形及粘膜下见多发类圆形等 T1 长 T2 信号，最大直径约 1.1cm。

## 影像诊断:

1. 左侧基底节区腔隙性脑梗死（亚急性期）
2. 脑干、右侧丘脑、双侧基底节区、侧脑室旁白质区、半卵圆中心多发脑梗死及腔隙性脑梗死（慢性期，部分软化）
3. 双侧额顶叶皮髓质交界处多发缺血灶
4. 脑萎缩、脑白质变性
5. 双侧上颌窦炎伴粘膜肥厚及粘膜下多发囊肿

报告医师: 陈江莲

检查日期: 2026-04-17

审核医师:

报告日期: 2026-04-17



注: 本报告仅供临床医生参考!

地址: 大同市魏都大道 79 号。若有疑问, 请致电: 0352---2830580