



检 查 结 果

姓名	宋锡文
性别	男
年龄	35岁
联系电话	15934225068
体检日期	2026-04-30

检验报告

尿常规

项目名称	检查结果	单位	参考值	提示
胆红素(BIL)	-		阴性	
隐血(ERY)	-		阴性	
小圆上皮细胞(SRC)	0	个/u1	0--0	
维生素C	-		阴性	
异常红细胞	1	个/u1	0--3	
红细胞(正常)	1	个/u1	0--6	
鳞状上皮细胞	0	个/u1	0--0	
粘液丝	0	个/u1	0--0	
尿葡萄糖(GLU)	-		阴性	
酮体(KET)	-		阴性	
比重(SG)	1.015		1.003--1.030	
酸碱度(PH)	6.0		4.5--8.0	
尿蛋白质(PRO)	-		阴性	
尿胆原(URO)	-		阴性	
亚硝酸盐(NIT)	-		阴性	
尿白细胞(LEU)	-		阴性	

*小结:

未见异常

操作员：祁佳佳 检查日期：2026-04-30 检查医生：

血常规（五分类）

项目名称	检查结果	单位	参考值	提示
白细胞(WBC)	7.96	$10^9/L$	3.5--9.5	
淋巴细胞绝对值(LY#)	2.95	$10^9/L$	1.1--3.2	

淋巴细胞百分比 (LY%)	37.0	%	20--50	
中性粒细胞绝对值 (GR#)	4.46	$10^9/L$	1.8--6.3	
中性粒细胞百分比 (GR%)	56.2	%	40--75	
嗜碱性粒细胞绝对值 (BA#)	0.02	$10^9/L$	0--0.06	
嗜碱性粒细胞百分比 (BA%)	0.2	%	0--1.0	
嗜酸性粒细胞绝对值 (EO#)	0.08	$10^9/L$	0.02--0.52	
嗜酸性粒细胞百分比 (EO%)	1.0	%	0.4--8	
血小板 (PLT)	253	$10^9/L$	125--350	
血小板分布宽度 (PDW)	12.5	f1	9.0--17	
平均血小板体积 (MPV)	10.6	f1	6.0--14.0	
血小板压积 (PCT)	0.269	%	0.11--0.28	
红细胞 (RBC)	5.16	$10^{12}/L$	4.3--5.8	
血红蛋白	142	g/L	130--175	
红细胞压积 (HCT)	45.4	%	40--50	
红细胞平均体积 (MCV)	88.0	f1	82--100	
平均血红蛋白含量 (MCH)	27.6	pg	27--34	
平均血红蛋白浓度 (MCHC)	314	g/L	316--354	↓
单核细胞绝对值 (MO#)	0.45	$10^9/L$	0.1--0.6	
单核细胞百分比 (MO%)	5.6	%	3--10	
红细胞分布宽度标准差 (RDW-SD)	45.1	f1	35--56	
红细胞分布宽度变异系数 (RDW-CV)	14.3	%	10.6--16.6	
大血小板比率	29.9	%	11--45	
大血小板数目	76	$10^9/L$	30--90	
未成熟粒细胞数目	0.00	$10^9/L$	0--0.6	
未成熟粒细胞百分比	0.0	%	0--10	
有核红细胞数目	0.002	$10^9/L$	0--9999	
有核红细胞百分比	0.02	/100WBC	0--9999	

*小结:

平均血红蛋白浓度 (MCHC) 偏低 (314 g/L)

操作员：祁佳佳 检查日期：2026-04-30 检查医生：

空腹血糖

项目名称	检查结果	单位	参考值	提示
葡萄糖 (GLU)	5.20	mmol/L	3.89--6.1	

***小结:**

未见异常

操作员：孙钰 检查日期：2026-04-30 检查医生：

尿沉渣

项目名称	检查结果	单位	参考值	提示
白细胞尿	0	个/u1	0--13	
上皮细胞 (EC)	0	/HP	0--28	
管型 (CAST)	0	个/u1	0--1	
霉菌 (尿)	0	/HP	0--0	
结晶	0	/HP	0--10	
透明度 (CLA)	清亮			
胆红素 (BIL)	-		阴性	
颜色 (Colour)	淡黄色			
红细胞 (尿) (RBC)	2	个/u1	0--6	

***小结:**

未见异常

操作员：祁佳佳 检查日期：2026-04-30 检查医生：

肝功能两项

项目名称	检查结果	单位	参考值	提示
丙氨酸氨基转移酶 (ALT)	29.00	U/L	9--50	
门冬氨酸氨基转移酶 (AST)	21.00	U/L	15--40	

***小结:**

未见异常

操作员：孙钰 检查日期：2026-04-30 检查医生：

肾功能（2项）

项目名称	检查结果	单位	参考值	提示
肌酐(CREA)	45.90	umol/L	57--97	↓
尿素测定(Urea)	7.50	mmol/L	3.1--8.0	

***小结：**

肌酐(CREA)偏低(45.90 umol/L)

操作员：孙钰 检查日期：2026-04-30 检查医生：

血脂两项

项目名称	检查结果	单位	参考值	提示
总胆固醇(CHOL)	5.95	mmol/L	2.59--5.2	↑
甘油三脂(TG)	1.80	mmol/L	0.7--1.7	↑

***小结：**

总胆固醇(CHOL)偏高(5.95 mmol/L) 甘油三脂(TG)偏高(1.80 mmol/L)

操作员：孙钰 检查日期：2026-04-30 检查医生：

体检科 12导联心电图报告

宋锡文 男 35岁 体检号:353557

病床号:

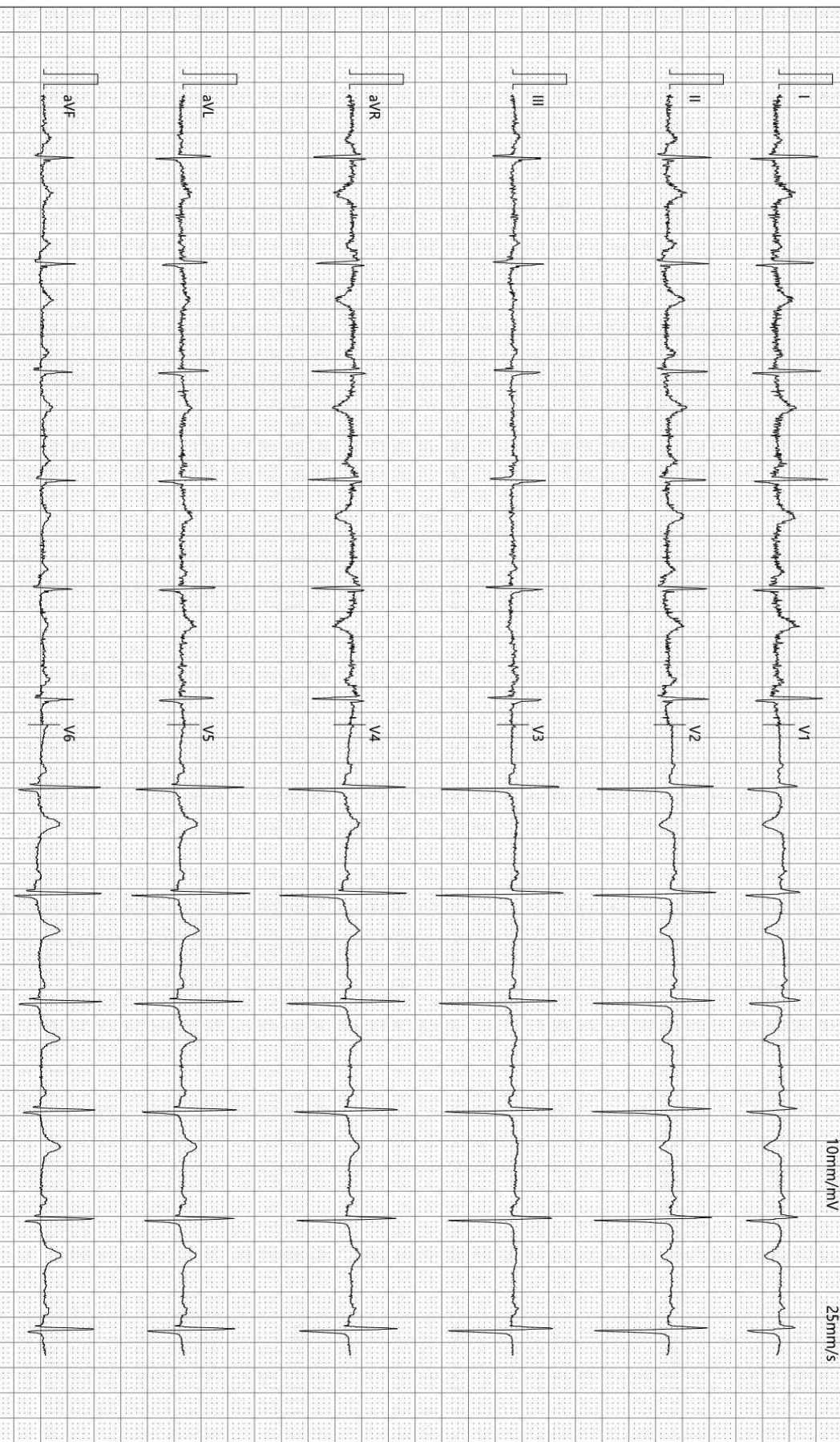
诊断结果:

- 1.窦性心律
- 2.正常心电图

诊断医生:

张生 陶志娟

HR : 69bpm [60~100bpm]
P : 113 f ms [0~110ms]
PR : 172ms [120~200ms]
QRS : 85ms [60~100ms]
QT/QTc : 407/438ms [320~440/0~450ms]
P/QRS/T : 67/48/34deg [0~75/-30~90/0~75deg]
RV5/SV1 : 1.176/0.631mV [0.0~2.5/0.0~2.0mV]



检查时间:2026-04-30 10:32:37

诊断时间:2026-04-30 10:40:51

SEMIP V1 90

仅供临床参考

Rich 大同瑞慈康复医院
超声诊断图文报告

流水号: 2110250631

超声号: 2165587

姓名: 宋锡文

年龄: 35 岁

性别: 男

检查设备: Vivid E95

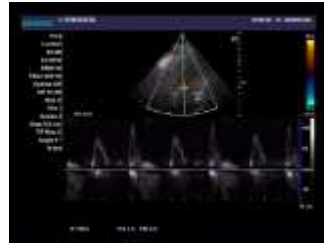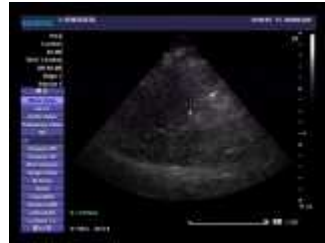体检号: 353557

申请医院: 本院

体检科室: 体检科

检查部位: 心脏彩超

经典图像:



影像所见:

超声测量 (单位: mm)

升主动脉内径 27 (21-36)

左房内径 32 (22-39)

室间隔 8.6 (8-11)

左室内径 44 (37-54)

左室后壁 8.6 (8-11)

EF66% (50-80%)

右室内径 33 (25-40)

右房内径 36 (25-42)

FS36% (28-41%)

主肺动脉内径 22 (15-25)

升主动脉内径正常, 心脏各腔室大小正常, 室间隔厚度正常, 左室壁未见明显节段性运动异常, 各瓣膜及启闭功能未见明显异常, 舒张期二尖瓣口血流频谱 E/A<1, 心包腔未见积液。

影像诊断:

左室舒张功能减低

报告医师: 李菊蓉

检查日期: 2026-04-30

审核医师:

报告日期: 2026-04-30



注: 本报告仅供临床医生参考!

地址: 大同市魏都大道 79 号。若有疑问, 请致电: 0352---2830580

Rich 大同瑞慈康复医院
超声诊断图文报告

流水号: 2110250631

超声号: 2165589

姓名: 宋锡文

年龄: 35岁

性别: 男

检查设备: Vivid E95

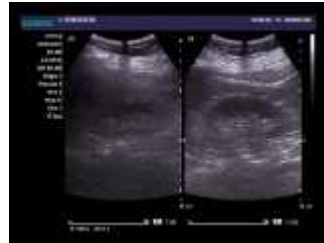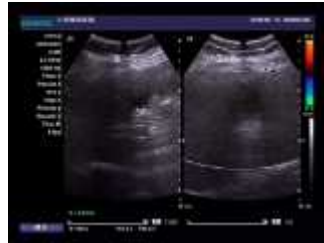体检号: 353557

申请医院: 本院

体检科室: 体检科

检查部位: 全腹彩超

经典图像:



影像所见:

肝脏大小形态正常, 包膜光滑完整, 实质回声细腻增强, 远场回声衰减, 肝内管道系统走行欠清晰, 门静脉及肝内胆管不扩张。

胆囊大小形态正常, 壁不厚、光滑, 囊内透声好, 其内探及强回声团, 直径约 0.7cm, 后伴声影, 肝外胆管不扩张。

胰腺大小形态正常, 实质回声均匀, 主胰管不扩张。

脾脏大小形态正常, 实质回声均匀, 脾门静脉不宽。

双肾大小形态正常, 皮髓质分界清晰, 集合系统未见分离, 双侧输尿管未见扩张。

影像诊断:

1. 中度脂肪肝
2. 胆囊结石

报告医师: 李菊蓉

检查日期: 2026-04-30

审核医师:

报告日期: 2026-04-30



注: 本报告仅供临床医生参考!

地址: 大同市魏都大道 79 号。若有疑问, 请致电: 0352---2830580

姓名: 宋锡文

年龄: 35岁

性别: 男

检查设备: 西门子数字X线摄影

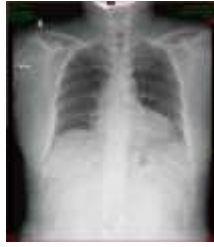体检号: 353557

申请医院: 本院

体检科室: 体检科

检查部位: 胸部正位片

经典图像:



影像所见:

胸廓对称。气管居中，纵隔无移位。双肺野清晰。肺门影未见增大。心脏大小、形态正常。双膈面光滑，肋膈角锐利。

影像诊断:

胸部平片未见异常。

报告医师:

检查日期: 2026-04-30

审核医师:

报告日期: 2026-04-30