



检 查 结 果

姓名	李玉宝
性别	男
年龄	69岁
联系电话	18636233038
体检日期	2026-05-19

检验报告

尿常规

项目名称	检查结果	单位	参考值	提示
胆红素(BIL)	-		阴性	
隐血(ERY)	-		阴性	
小圆上皮细胞(SRC)	0	个/u1	0--0	
维生素C	-		阴性	
异常红细胞	0	个/u1	0--3	
红细胞(正常)	0	个/u1	0--6	
鳞状上皮细胞	0	个/u1	0--0	
粘液丝	4	个/u1	0--0	↑
尿葡萄糖(GLU)	-		阴性	
酮体(KET)	-		阴性	
比重(SG)	1.020		1.003--1.030	
酸碱度(PH)	5.0		4.5--8.0	
尿蛋白质(PRO)	-		阴性	
尿胆原(URO)	-		阴性	
亚硝酸盐(NIT)	-		阴性	
尿白细胞(LEU)	-		阴性	

*小结:

粘液丝偏高(4 /HP)

操作员：祁佳佳 检查日期：2026-05-19 检查医生：

血常规（五分类）

项目名称	检查结果	单位	参考值	提示
白细胞(WBC)	5.80	$10^9/L$	3.5--9.5	
淋巴细胞绝对值(LY#)	2.19	$10^9/L$	1.1--3.2	

淋巴细胞百分比 (LY%)	37.8	%	20--50	
中性粒细胞绝对值 (GR#)	3.18	$10^9/L$	1.8--6.3	
中性粒细胞百分比 (GR%)	54.8	%	40--75	
嗜碱性粒细胞绝对值 (BA#)	0.01	$10^9/L$	0--0.06	
嗜碱性粒细胞百分比 (BA%)	0.2	%	0--1.0	
嗜酸性粒细胞绝对值 (EO#)	0.02	$10^9/L$	0.02--0.52	
嗜酸性粒细胞百分比 (EO%)	0.3	%	0.4--8	↓
血小板 (PLT)	254	$10^9/L$	125--350	
血小板分布宽度 (PDW)	9.1	f1	9.0--17	
平均血小板体积 (MPV)	8.6	f1	6.0--14.0	
血小板压积 (PCT)	0.219	%	0.11--0.28	
红细胞 (RBC)	4.69	$10^{12}/L$	4.3--5.8	
血红蛋白	145	g/L	130--175	
红细胞压积 (HCT)	43.7	%	40--50	
红细胞平均体积 (MCV)	93.1	f1	82--100	
平均血红蛋白含量 (MCH)	30.9	pg	27--34	
平均血红蛋白浓度 (MCHC)	332	g/L	316--354	
单核细胞绝对值 (MO#)	0.40	$10^9/L$	0.1--0.6	
单核细胞百分比 (MO%)	6.9	%	3--10	
红细胞分布宽度标准差 (RDW-SD)	45.5	f1	35--56	
红细胞分布宽度变异系数 (RDW-CV)	13.7	%	10.6--16.6	
大血小板比率	17.1	%	11--45	
大血小板数目	43	$10^9/L$	30--90	
未成熟粒细胞数目	0.00	$10^9/L$	0--0.6	
未成熟粒细胞百分比	0.0	%	0--10	
有核红细胞数目	0.000	$10^9/L$	0--9999	
有核红细胞百分比	0.00	/100WBC	0--9999	

*小结:

嗜酸性粒细胞百分比(E0%)偏低(0.3%)

操作员：祁佳佳 检查日期：2026-05-19 检查医生：

空腹血糖

项目名称	检查结果	单位	参考值	提示
葡萄糖(GLU)	5.99	mmol/L	3.89--6.1	

***小结:**

未见异常

操作员：孙钰 检查日期：2026-05-19 检查医生：

尿沉渣

项目名称	检查结果	单位	参考值	提示
白细胞尿	2	个/u1	0--13	
上皮细胞(EC)	0	/HP	0--28	
管型(CAST)	0	个/u1	0--1	
霉菌(尿)	0	/HP	0--0	
结晶	0	/HP	0--10	
透明度(CLA)	清亮			
胆红素(BIL)	-		阴性	
颜色(Colour)	淡黄色			
红细胞(尿)(RBC)	0	个/u1	0--6	

***小结:**

未见异常

操作员：祁佳佳 检查日期：2026-05-19 检查医生：

肝功能两项

项目名称	检查结果	单位	参考值	提示
丙氨酸氨基转移酶(ALT)	18.00	U/L	9--50	
门冬氨酸氨基转移酶(AST)	19.00	U/L	15--40	

***小结:**

未见异常

操作员：孙钰 检查日期：2026-05-19 检查医生：

肾功能（2项）

项目名称	检查结果	单位	参考值	提示
肌酐(CREA)	72.30	umol/L	57--111	
尿素测定(Urea)	4.52	mmol/L	3.6--9.5	

*小结:

未见异常

操作员：孙钰 检查日期：2026-05-19 检查医生：

血脂两项

项目名称	检查结果	单位	参考值	提示
总胆固醇(CHOL)	6.85	mmol/L	2.59--5.2	↑
甘油三脂(TG)	2.10	mmol/L	0.7--1.7	↑

*小结:

总胆固醇(CHOL)偏高(6.85 mmol/L) 甘油三脂(TG)偏高(2.10 mmol/L)

操作员：孙钰 检查日期：2026-05-19 检查医生：

体检科 12导联心电图报告

李玉宝 男 69岁 体检号:353551

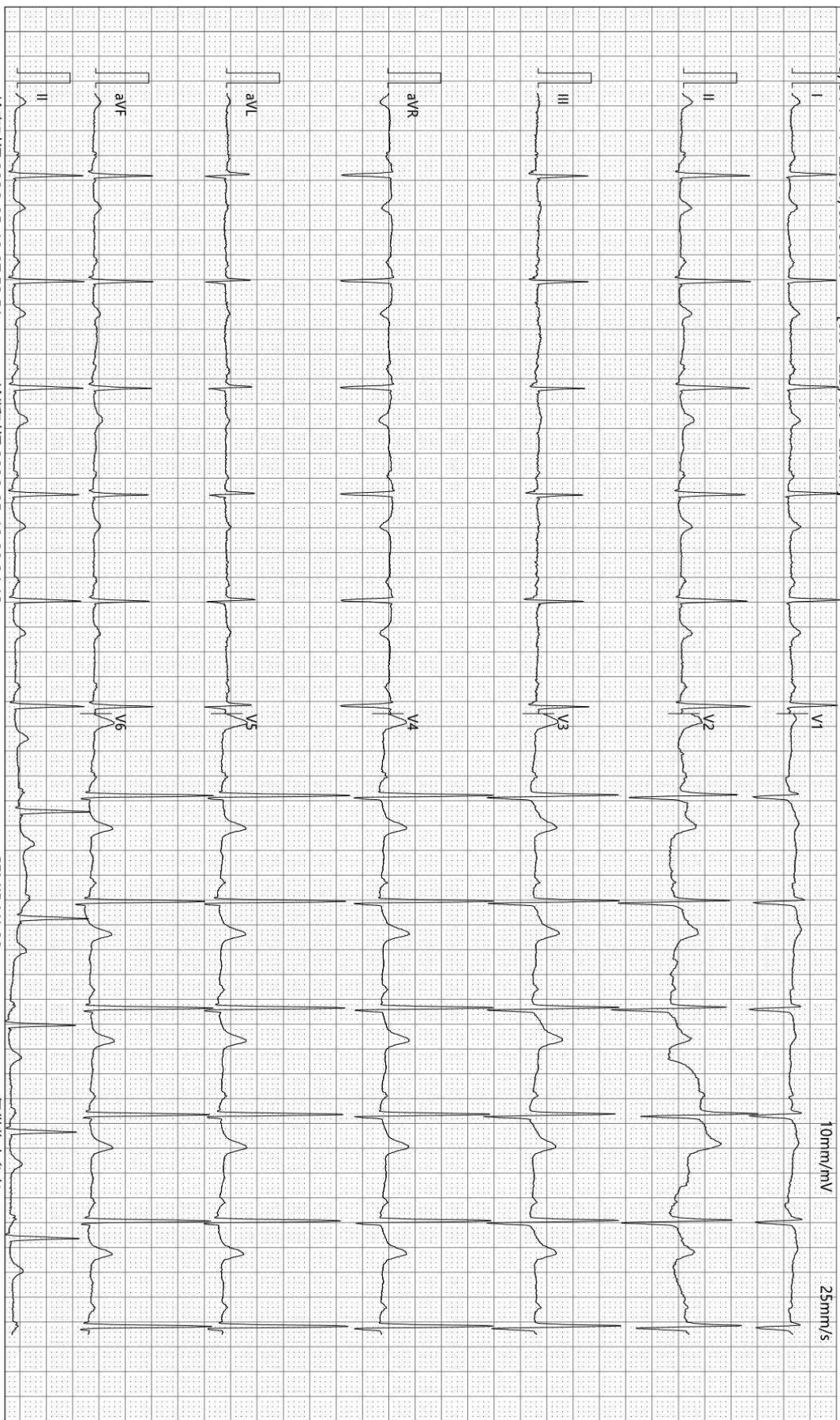
病床号:

诊断结果:

- 1.窦性心律
- 2.正常心电图

诊断医生:

HR	: 70bpm	[60 ~ 100bpm]
P	: 105ms	[0 ~ 110ms]
PR	: 158ms	[120 ~ 200ms]
QRS	: 86ms	[60 ~ 100ms]
QT/QTc	: 376/406ms	[320 ~ 440/0 ~ 450ms]
P/QRS/T	: 40/57/42deg.	[0 ~ 75/-30 ~ 90/0 ~ 75deg]
RV5/SV1	: 2.354/0.739mV	[0.0 ~ 2.5/0.0 ~ 2.0mV]



检查时间:2026-05-19 07:53:51

诊断时间:2026-05-19 08:24:13

SEMIP V1 90

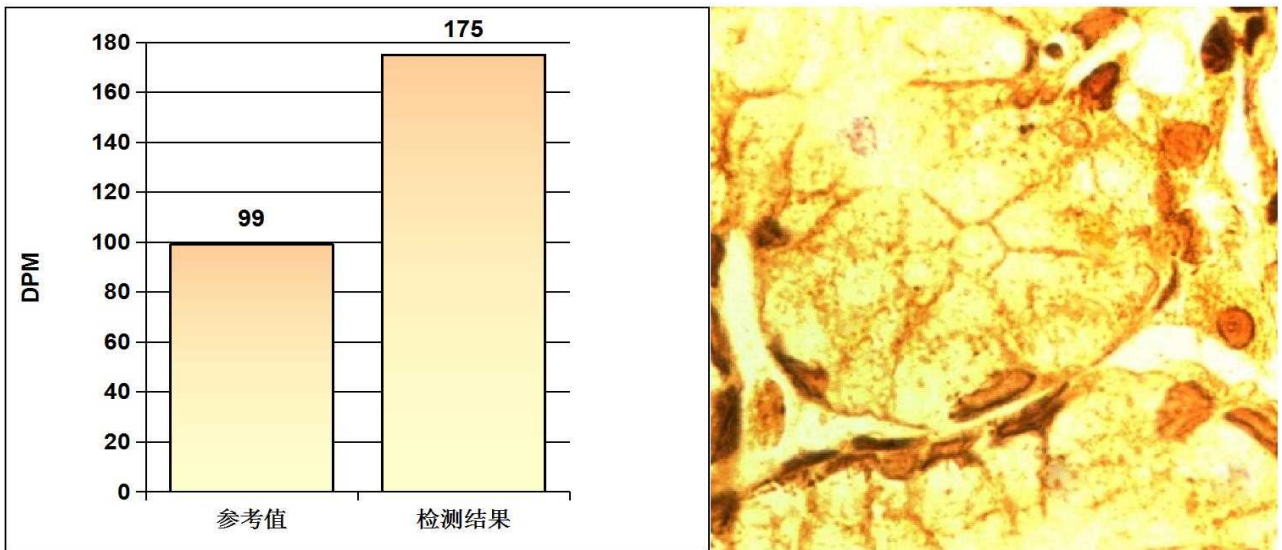
仅供临床参考

大同瑞慈康复医院

¹⁴C呼气试验检验报告

姓名	李玉宝	年龄	69	性别	男
住院号	0	日期	2026/5/19 8:47:04	电话	0
送检医生	曹居杰	样品编号	9316	编号	2110250625

¹⁴C呼气试验



阳性参考值 (Disintegrations Per Minute(DPM)):

DPM值:	dpm > 2499	阳性++++
	1499 < dpm ≤ 2499	阳性+++
	499 < dpm ≤ 1499	阳性++
	149 < dpm ≤ 499	阳性+
	dpm ≤ 99	阴性
	99 < dpm ≤ 149	不确定

检测结果: **dpm= 175** **阳性+**

检测者: _____ 宋晓宁

Rich 大同瑞慈康复医院
超声诊断图文报告

流水号: 2110250625

超声号: 2176500

姓名: 李玉宝

年龄: 69 岁

性别: 男

检查设备: Vivid E95

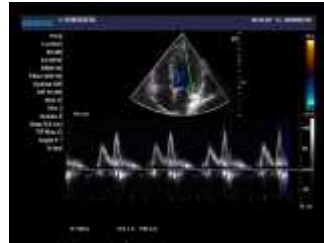
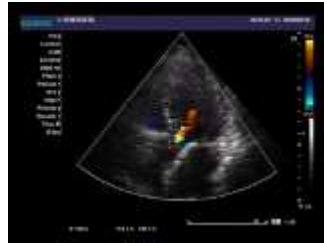体检号: 353551

申请医院: 本院

体检科室: 体检科

检查部位: 心脏彩超

经典图像:



影像所见:

超声测量 (单位: mm)

升主动脉内径 30 (32±3mm)

左房内径 37 (38mm)

室间隔 9 (8-11mm)

左室内径 54 (47±4mm)

左室后壁 9 (8-11mm)

EF63% (50-80%)

右室内径 30 (36±4mm)

右房内径 31 (36±4mm)

FS34% (28-41%)

主肺动脉内径 21 (23±3mm)

升主动脉内径正常, 心脏各腔室大小正常, 室间隔厚度正常, 左室壁未见明显节

段性运动异常, 主动脉瓣回声正常, 舒张期瓣下可见少量返流信号, 二尖瓣回声正常, 收缩期房侧可见少量返流信号余瓣膜及启闭功能未见明显异常, 舒张期二尖瓣口血流频谱 E/A<1, 心包腔未见积液。

影像诊断:

1. 主动脉瓣少量返流
2. 二尖瓣少量返流
3. 左室舒张功能减低

报告医师: 李菊蓉

检查日期: 2026-05-19

审核医师:

报告日期: 2026-05-19



注: 本报告仅供临床医生参考!

地址: 大同市魏都大道 79 号。若有疑问, 请致电: 0352---2830580

Rich 大同瑞慈康复医院
超声诊断图文报告

流水号: 2110250625

超声号: 2176506

姓名: 李玉宝

年龄: 69 岁

性别: 男

检查设备: Vivid E95

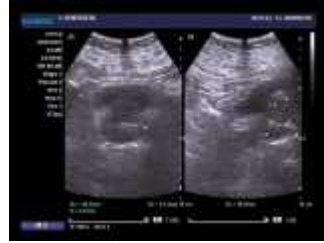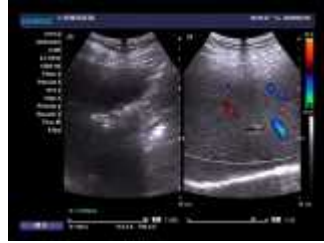体检号: 353551

申请医院: 本院

体检科室: 体检科

检查部位: 全腹彩超

经典图像:



影像所见:

肝脏大小形态正常, 包膜光滑完整, 实质回声均匀, 肝内管道系统走行清晰, 门静脉及肝内胆管不扩张。

胆囊大小形态正常, 壁不厚、光滑, 囊内透声好, 其内探及数个强回声团, 较大直径约 1.3cm, 后伴声影, 肝外胆管不扩张。

胰腺大小形态正常, 实质回声均匀, 主胰管不扩张。

脾脏大小形态正常, 实质回声均匀, 脾门静脉不宽。

双肾大小形态正常, 皮髓质分界清晰, 集合系统未见分离, 双侧输尿管未见扩张。

膀胱充盈欠佳。

前列腺形态饱满, 大小约 4.6*4.1*3.7cm, 实质回声欠均匀, 其内探及强回声斑, 直径约 0.5cm。

影像诊断:

1. 胆囊结石多发
2. 前列腺增生伴钙化斑

报告医师: 李菊蓉

检查日期: 2026-05-19

审核医师:

报告日期: 2026-05-19



注: 本报告仅供临床医生参考!

地址: 大同市魏都大道 79 号。若有疑问, 请致电: 0352---2830580

姓名: 李玉宝

年龄: 69岁

性别: 男

检查设备: 西门子数字X线摄影

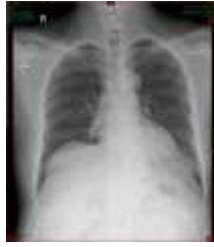体检号: 353551

申请医院: 本院

体检科室: 体检科

检查部位: 胸部正位片

经典图像:



影像所见:

胸廓对称。气管居中，纵隔无移位。双肺野清晰。肺门影未见增大。心脏大小、形态正常。双膈面光滑，肋膈角锐利。

影像诊断:

胸部平片未见异常。

报告医师:

检查日期: 2026-05-19

审核医师:

报告日期: 2026-05-19