



2110211208

# 大同瑞慈健康体检

## 报 告 册

体检编号	351614	工号	75
姓名	韩伟民 1		
性别	男	年龄	37 岁
单位	大同市园林绿化中心		
部门	大同市园林绿化中心-文瀛湖风		
联系电话	13610626622		
体检日期	2024-12-05		

尊敬的韩伟民 1 先生您好！

首先，瑞慈健康体检全体员工欢迎您的光临，并对您的信任表示衷心的感谢！

您于 2024-12-05 （体检编号：351614）完成健康检查，本机构的各科医生已根据您的体检项目及结果，汇总成此份健康体检报告，并经总检医生审核。据此提出对您健康状况的综合分析及建议。

瑞慈健康体检倡导“大健康、大康复”，提出“健康是第一财富（Rich）”的人文理念。希望您仔细阅读并妥善地保管此份健康体检报告，并认真关注报告中的提示与建议，若您对报告内容有任何疑问，可直接与瑞慈健康体检客服部联系，进一步咨询。

健康体检咨询电话：0352-2824444

客户服务咨询电话：0352-2830597

400-6112995

瑞慈健康体检报告由下列内容组成：

第一部分：主检报告

第二部分：分科分项结果

第三部分：检验报告

第四部分：附表

## 主检报告

### 检查综述

- 【眼科】 (1) 左眼视力下降
- 【尿沉渣】 上皮细胞(EC)偏高(41 /HP)
- 【血脂四项】 高密度脂蛋白(HDL)偏高(1.64 mmol/L)
- 【肝功能三项】 门冬氨酸氨基转移酶(AST)偏低(14.00 U/L)
- 【尿常规】 鳞状上皮细胞偏高(41 /HP) 粘液丝偏高(1 /HP)
- 【CT检查二】 颈椎骨质增生 C3/4. 4/5 椎间盘突出 C5/6. 6/7 椎间盘轻度膨出.
- 【心电图】 1. 窦性心律不齐
- 【甲状腺彩超】 甲状腺双侧叶多发结节 TI-RADS II 级
- 【全腹彩超】 1. 中度脂肪肝 2. 肝囊肿 3. 胆囊结石

### 医生建议

#### 【左眼视力下降】：

(1) 视力下降是由角膜白斑或角膜炎、晶状体混浊、眼底疾病、屈光不正等原因引起，建议眼科诊断治疗。

#### 【上皮细胞(EC)偏高】：

(1) 尿液中的上皮细胞主要包括肾小管上皮细胞、移行上皮细胞、鳞状上皮细胞。尿液中出现肾小管上皮细胞，多见于肾小管病变。移行上皮细胞提示相应部位的病变。

(2) 在正常的尿液中可见少量的鳞状上皮细胞，如果鳞状上皮细胞大量增加，并伴有白细胞增多，则提示有炎症，女性患者则因排除阴道分泌物混入的位于阴道表层的扁平上皮细胞。

#### 【高密度脂蛋白(HDL)偏高】：

(1) 高密度脂蛋白(HDL)主要在肝脏合成，具有抗动脉粥样硬化的功能，是冠心病的保护因子。高密度脂蛋白(HDL)能将周围组织包括动脉壁内的胆固醇运转到肝脏进行代谢，是一种抗动脉粥样硬化的血浆脂蛋白。

(2) 高密度脂蛋白(HDL)的含量与心血管的发病率和病变程度呈负相关，即高密度脂蛋白(HDL)减低，患冠心病的危险性增加；高密度脂蛋白(HDL)含量增高，患冠心病的危险性降低。

(3) 高密度脂蛋白(HDL)对冠心病的临床诊断是一个重要的参考指标。它的升高是临床冠心病保护因子之一，并能防治和延缓动脉粥样硬化的发展。

(4) 血清中高密度脂蛋白(HDL)的降低，预示着冠心病的出现。临床上常同时测定高密度脂蛋白(HDL)和血清总胆固醇，并根据它们的比值作为冠心病的信息指标。

(5) 高密度脂蛋白(HDL)减少，主要见于冠心病、冠状动脉粥样硬化、高甘油三酯血症、慢性贫血、脑血管病、糖尿病、急慢性肝炎、肝硬化等疾病。

(6) 戒烟，增强运动，采用低脂、低糖饮食，少食富含脂肪、胆固醇及饱和脂肪酸的食物，多进食蔬菜、水果、豆制品、粗粮、鱼和高纤维食品。

(7) 建议当高密度脂蛋白(HDL)减少时，可参考其他相关指标，积极治疗基础性疾病，往内分泌科复诊。

#### 【门冬氨酸氨基转移酶(AST)偏低】：

(1) 建议消化内科诊断治疗。

#### 【鳞状上皮细胞偏高】：

(1) 在生理情况下，机体正常的新陈代谢都会引起鳞状上皮细胞的脱离，这是一种正常的机体现象。如果长时间出现鳞状上皮细胞偏高的现象时，则有可能是尿路感染、泌尿系统结石等因素导致，应及时往泌尿外科进一步诊断治疗。

**【粘液丝偏高】：**

- (1)尿常规中粘液丝是由尿路中细胞分泌出来的，在有尿路感染时分泌会明显增多，且伴有炎症细胞的出现。
- (2)粘液丝偏高，可分为生理性偏高和病理性偏高两种，生理性偏高一般是由于喝水较少导致的尿液浓缩，一般在喝水后就能达到稀释的效果。
- (3)病理性的粘液丝偏高是由于泌尿系炎症或者是前列腺炎导致的，需要注意观察，多喝水，同时有白细胞等炎症细胞增多时，应及时服用抗感染药物治疗。如果仅有粘液丝的增多而没有白细胞等炎症细胞增多时，尿路有炎症的可能性不大。
- (4)建议平时饮食注意清淡，多喝水，少吃油腻和辛辣的食物，要注意个人清洁卫生，勤洗阴部，注意休息。

**【颈椎骨质增生】：**

- (1)由于骨质增生与增龄、性别、种族、职业、工种、体质、姿势不良等因素有关。应尽可能避免长时间低头、仰头、歪头等动作。在工作之余应适当地作颈部活动，动作要慢，幅度不要太大。做颈部自我按摩，加强体育锻炼，有效控制体重，减轻关节负重。
- (2)枕头的选择应符合颈椎的生理要求，因人的一生大约 1/3 在床上度过，与颈部密切为伴的是枕头，如枕头选择不当，使颈椎长期处在一种悬空和不正常的受力状态下，可导致颈椎的慢性损伤。
- (3)请您保护关节避免对关节的过渡压力，平时请您要注意站、坐、行和劳动姿态，可适当运动减缓关节的退行性变化。建议多吃贝类、黄豆、牛奶、坚果等增加钙质。
- (4)骨质增生部位如压迫神经根引起相应的症状（如疼痛、麻痹等肢体感觉障碍）时，请您前往康复理疗科进行物理治疗如：理疗、推拿、牵引、按摩和中药、消炎止痛药缓解疼痛。也可以往神经内科或骨科治疗。有骨质增生但无症状者无需治疗。
- (5)避免受潮、受寒冷等环境因素刺激，因这些不良的环境因素对关节、肌肉、神经等组织可诱发炎症的产生。
- (6)饮食原则：应进食高钙食品，如多食牛奶、蛋类、豆制品、蔬菜和水果，必要时要补充钙剂和增加多种维生素的摄入，以确保骨质代谢的正常需要。

**【椎间盘突出】：**

- (1)椎间盘突出症指椎间盘的纤维环破裂，髓核组织从破裂处突出（脱出）于后方或者椎管内，导致相邻脊神经根遭受刺激，从而产生颈部、腰部疼痛或下肢麻木疼痛一系列症状。临床上可分为膨隆型、突出型、脱垂游离型等。建议骨科诊治。

**【椎间盘轻度膨出】：**

- (1)椎间盘膨出指的是由于退行性变或者外伤导致间盘中央的髓核细胞组织突破内层纤维环，而未突破外层纤维环的状态。属于椎间盘突出症当中较轻的一种，临床症状较轻，可采取保守治疗，并可取得良好的疗效。建议骨科咨询及诊治。

**【窦性心律不齐】：**

- (1)供内科临床参考，可见于正常人，无重要临床意义。
- (2)见于正常人，是一种随呼吸节律而变化的正常心律。

**【甲状腺双侧叶多发结节】：**

- (1)甲状腺结节是一种常见的甲状腺疾病，很多甲状腺疾病可表现为结节，如可由甲状腺退行性变、炎症、自身免疫性及新生物等多种病变所致。甲状腺结节在各个年龄段的男女人群中均可见到，但中年女性中较多。
- (2)甲状腺结节分良性和恶性两大类，良性的占绝大多数，恶性者不足 1%，判断甲状腺结节的良恶主要依靠病史、体格检查、放射性核素扫描、穿刺细胞学检查。
- (3)建议往普外科就诊，进一步检查，明确诊断，结合临床诊治并定期复查。

**【肝囊肿】：**

- (1)肝囊肿，通俗说就是肝脏中的水泡。绝大多数的肝囊肿都是先天性的，即因先天发育的某些异常导致了肝囊肿形成。
- (2)肝囊肿病因大多数系肝内小胆管发育障碍所致，单发性肝囊肿的发生是由于异位胆管造成。肝囊肿生长缓慢，所以可能长期或终生无症状，其临床表现也随囊肿位置、大小、数目以及有无压迫邻近器官和有无并发症而异。

(3)肝囊肿是一种较常见的肝脏良性疾病，一般没有什么症状，也不会影响肝功。5CM以下的肝囊肿一般不需要特殊治疗。当囊肿长大到一定程度，可能会压迫胃肠道而引起症状，如上腹不适饱胀；也有因囊肿继发细菌感染而有腹痛、发热的。

(4)肝囊肿首次发现，建议作MRI或CT检查，除外肝内其它占位性病变。

(5)过大的肝囊肿，对肝脏本身或周围的器官有压迫症状的，或有炎症的，往外科治疗。

(6)已确诊为肝囊肿，动态观察，定期B超检查进行对照，监测囊肿大小。

(7)解除顾虑和紧张情绪，保持良好心态，切忌大怒。

(8)多食新鲜蔬菜和水果，保持大便通畅，防止便秘；保证营养，宜食清淡富含蛋白质的食物为主；限制饮酒。

(9)不宜剧烈运动，防止过度用力，以免增加腹腔压力。

(10)如有症状请及时就诊。

#### 【中度脂肪肝】：

(1)脂肪肝是指肝脏被脂肪浸润，为一种多病因引起的获得性疾病。

(2)脂肪肝是以肝细胞脂肪变性和脂肪蓄积为病理特征，最常见易患因素有超重或肥胖、进食油腻食物、高脂血症（尤其甘油三酯升高）、营养失调（营养过量或不足）、饮酒、高脂血症、少运动、糖耐量异常、减肥造成体重急剧下降、营养不良、中毒和药物等。

(3)当肝内脂类（主要为甘油三酯）含量超过肝重的5%时为脂肪肝。脂肪肝是一个常见的临床现象，不是一个独立性的疾病。

(4)值得注意的是，过多的脂肪在肝组织、肝细胞内浸润，引起肝细胞肿大，严重可致肝硬化。脂肪肝是可逆性的，合理饮食、运动及治疗后可恢复。

(5)合理控制饮食，控制总摄入量，低盐、低脂和低糖类饮食，少吃动物内脏，多吃蔬菜水果；

(6)控制危险因素，如控制体重、改善胰岛素抵抗、调整血脂紊乱，戒酒、戒烟，坚持长期有氧运动，加强体育锻炼；

(7)定期复查腹部彩超、血脂、肝功能。

#### 【胆囊结石】：

(1)胆囊结石主要为胆固醇性结石或以胆固醇为主的混合性结石，胆囊结石主要见于成年人，女性常见，尤以经产妇和服用避孕药者常见。

(2)胆囊结石一般认为与胆汁淤积、胆道细菌和寄生虫感染、胆固醇代谢失调以及胆囊的运动功能失调有关。

(3)临床表现取决于胆石的动态、所在部位和并发症，大多数与慢性胆囊炎同时存在。主要多发于成年女性，由以中年肥胖妇女为多见。平时大多无症状，部分表现为消化不良、中上腹或右上腹饱胀感，有时胃灼热、嗝气，在饱餐或高脂饮食后更为明显。

(4)胆囊结石患者应少吃肥肉和胆固醇含量高的食物，如蛋黄、鱼卵、蟹黄、动物内脏等食品，不吃油炸食品。

(5)如有右上腹隐痛不适，应素食，右侧卧位，服用654-2、阿托品等解痉药物，消炎利胆片、金胆片、胆通等可任选一种口服。

(6)如发生上腹剧痛，应到医院治疗，不要自己随便应用止痛药。出现黄疸时，应立即就医检查，查明黄疸原因，作相应处理，切勿拖延。

(7)除药物治疗外，有的需震波治疗、有的可作腹腔镜手术、有的则需剖腹手术，应按医生的指导选择合适的治疗方法。定期彩超复查。

汇总医生： 丁昊炜

主检日期： 2024-12-06

主检医生：

## 分科结果

### 身高、体重、血压

项目名称	检查结果	项目名称	检查结果
身高	164cm	体重	64kg
血压	109/62mmHg		

\*小结：  
未见异常

操作员：张文静 检查日期：2024-12-05 检查医生：名燕凌

### 内科

项目名称	检查结果	项目名称	检查结果
心率	90 次/min	心律	齐
心脏杂音	无	心界	正常
肺部	正常	呼吸音	呼吸音清
啰音	未闻及	叩诊	叩诊呈清音
腹部触诊	腹部平软	发育	正常
肝胆	肋下未触及	脾脏	肋下未触及
双肾	无叩击痛	肠鸣音	正常
营养	良好	神经系统	正常
生理反射	生理反射存在	病理反射	病理反射未引出
颅神经	正常	运动功能	正常
深浅感觉	正常	其它	无异常发现
既往史	无		

\*小结：  
未见异常

操作员：杨淑兰 检查日期：2024-12-05 检查医生：杨淑兰

### 外科（男）

项目名称	检查结果	项目名称	检查结果
皮肤	正常	甲状腺	无肿大
脊椎	无畸形	浅表淋巴结	无肿大
肛门	正常	前列腺	未检
泌尿外生殖器	正常	四肢关节	未见异常
腹股沟	未见异常	足背动脉	正常
紫绀	无	色素沉着	无
脱毛	无	脱色	无
浮肿	无	皮下结节	无
头颅	正常	颈部	正常
乳腺	正常	脊柱	正常
直肠	未检	皮肤黄疸	无
四肢	活动正常	其他	无

**\*小结:**

未见异常

操作员：魏利平 检查日期：2024-12-05 检查医生：魏利平

**眼科**

项目名称	检查结果	项目名称	检查结果
视力(左)	0.2	视力(右)	1.0
辨色力	正常	眼睑	正常
结膜	正常	泪器	正常
角膜	正常	虹膜	正常
瞳孔	正常	晶状体	正常
玻璃体	正常	眼底	未见异常

**\*小结:**

(1) 左眼视力下降

操作员：田野青 检查日期：2024-12-05 检查医生：田野青

耳鼻喉科

项目名称	检查结果	项目名称	检查结果
听力(左)	正常	听力(右)	正常
外耳道	正常	鼓膜	正常
鼻窦	正常	鼻中隔	正常
鼻腔	正常	扁桃体	无肿大
嗅觉	正常	咽喉	正常

\*小结:

未见异常

操作员：裴文兴

检查日期:2024-12-05

检查医生：裴文兴

## 检验报告

### 尿常规

项目名称	检查结果	单位	参考值	提示
胆红素(BIL)	-		阴性	
隐血(ERY)	-		阴性	
小圆上皮细胞(SRC)	0	个/u1	0--0	
维生素C	-		阴性	
异常红细胞	0	个/u1	0--3	
红细胞(正常)	0	个/u1	0--6	
鳞状上皮细胞	41	个/u1	0--0	↑
粘液丝	1	个/u1	0--0	↑
尿葡萄糖(GLU)	-		阴性	
酮体(KET)	-		阴性	
比重(SG)	1.025		1.003--1.030	
酸碱度(PH)	6.5		4.5--8.0	
尿蛋白质(PRO)	-		阴性	
尿胆原(URO)	-		阴性	
亚硝酸盐(NIT)	-		阴性	
尿白细胞(LEU)	-		阴性	

**\*小结:**

鳞状上皮细胞偏高(41 /HP) 粘液丝偏高(1 /HP)

操作员：赵伟 检查日期：2024-12-05 检查医生：康建忠

### 血常规（五分类）

项目名称	检查结果	单位	参考值	提示
白细胞(WBC)	6.94	$10^9/L$	3.5--9.5	
淋巴细胞绝对值(LY#)	2.91	$10^9/L$	1.1--3.2	

淋巴细胞百分比 (LY%)	41.9	%	20--50
中性粒细胞绝对值 (GR#)	3.45	$10^9/L$	1.8--6.3
中性粒细胞百分比 (GR%)	49.7	%	40--75
嗜碱性粒细胞绝对值 (BA#)	0.02	$10^9/L$	0--0.06
嗜碱性粒细胞百分比 (BA%)	0.4	%	0--1.0
嗜酸性粒细胞绝对值 (EO#)	0.16	$10^9/L$	0.02--0.52
嗜酸性粒细胞百分比 (EO%)	2.2	%	0.4--8.0
血小板 (PLT)	289	$10^9/L$	125--350
血小板分布宽度 (PDW)	15.8	%	15--17
平均血小板体积 (MPV)	9.3	f1	6.0--14.0
血小板压积 (PCT)	0.268	%	0.11--0.28
红细胞 (RBC)	4.52	$10^{12}/L$	4.3--5.8
血红蛋白	140	g/L	130--175
红细胞压积 (HCT)	42.7	%	40--50
红细胞平均体积 (MCV)	94.4	f1	82--100
平均血红蛋白含量 (MCH)	30.9	pg	27--34
平均血红蛋白浓度 (MCHC)	327	g/L	316--354
单核细胞绝对值 (MO#)	0.40	$10^9/L$	0.1--0.60
单核细胞百分比 (MO%)	5.8	%	3--10
红细胞分布宽度标准差 (RDW-SD)	44.1	f1	35--56
红细胞分布宽度变异系数 (RDW-CV)	12.4	%	10.6--16.6
大血小板比率	20.3	%	11--45
大血小板数目	59	$10^9/L$	30--90
未成熟粒细胞数目	0.03	$10^9/L$	0--999
未成熟粒细胞百分比	0.4	%	0--100
有核红细胞数目	0.000	$10^9/L$	0--9999
有核红细胞百分比	0.00	/100WBC	0--9999

\*小结:

未见异常

操作员：乔叶 检查日期：2024-12-05 检查医生：康建忠

### 肾功三项

项目名称	检查结果	单位	参考值	提示
肌酐(CREA)	58.10	umol/L	57--97	
尿酸(UA)	220.00	umol/L	200--420	
尿素测定(Urea)	3.30	mmol/L	3.1--8.0	

#### \*小结:

未见异常

操作员：乔叶 检查日期：2024-12-05 检查医生：康建忠

### 空腹血糖

项目名称	检查结果	单位	参考值	提示
葡萄糖(GLU)	5.37	mmol/L	3.89--6.1	

#### \*小结:

未见异常

操作员：乔叶 检查日期：2024-12-05 检查医生：康建忠

### 尿沉渣

项目名称	检查结果	单位	参考值	提示
白细胞尿	1	个/u1	0--13	
上皮细胞(EC)	41	/HP	0--28	↑
管型(CAST)	0	个/u1	0--1	
霉菌(尿)	0	/HP	0--0	
结晶	0	/HP	0--10	
透明度(CLA)	清亮			
胆红素(BIL)	-		阴性	
颜色(Colour)	淡黄色			
红细胞(尿)(RBC)	0	个/u1	0--6	

\*小结：

上皮细胞(EC)偏高(41 /HP)

操作员：赵伟 检查日期：2024-12-05 检查医生：康建忠

血脂四项

项目名称	检查结果	单位	参考值	提示
动脉硬化指数	1.48		1.31--3.19	
总胆固醇(CHOL)	4.87	mmol/L	2.59--5.2	
甘油三脂(TG)	1.51	mmol/L	0.7--1.7	
低密度脂蛋白(LDL)	2.43	mmol/L	0--4.13	
高密度脂蛋白(HDL)	1.64	mmol/L	0.77--1.55	↑

\*小结：

高密度脂蛋白(HDL)偏高(1.64 mmol/L)

操作员：乔叶 检查日期：2024-12-05 检查医生：康建忠

肝功能三项

项目名称	检查结果	单位	参考值	提示
γ-谷氨酰转肽酶(GGT)	26.0	U/L	10--60	
丙氨酸氨基转移酶(ALT)	24.00	U/L	9--50	
门冬氨酸氨基转移酶(AST)	14.00	U/L	15--40	↓
谷草比谷丙	0.58		0.4--2.5	

\*小结：

门冬氨酸氨基转移酶(AST)偏低(14.00 U/L)

操作员：乔叶 检查日期：2024-12-05 检查医生：康建忠

# 大同瑞慈康复医院 12导联心电图报告

韩伟民1 男 37岁 体检号:351614

病床号:

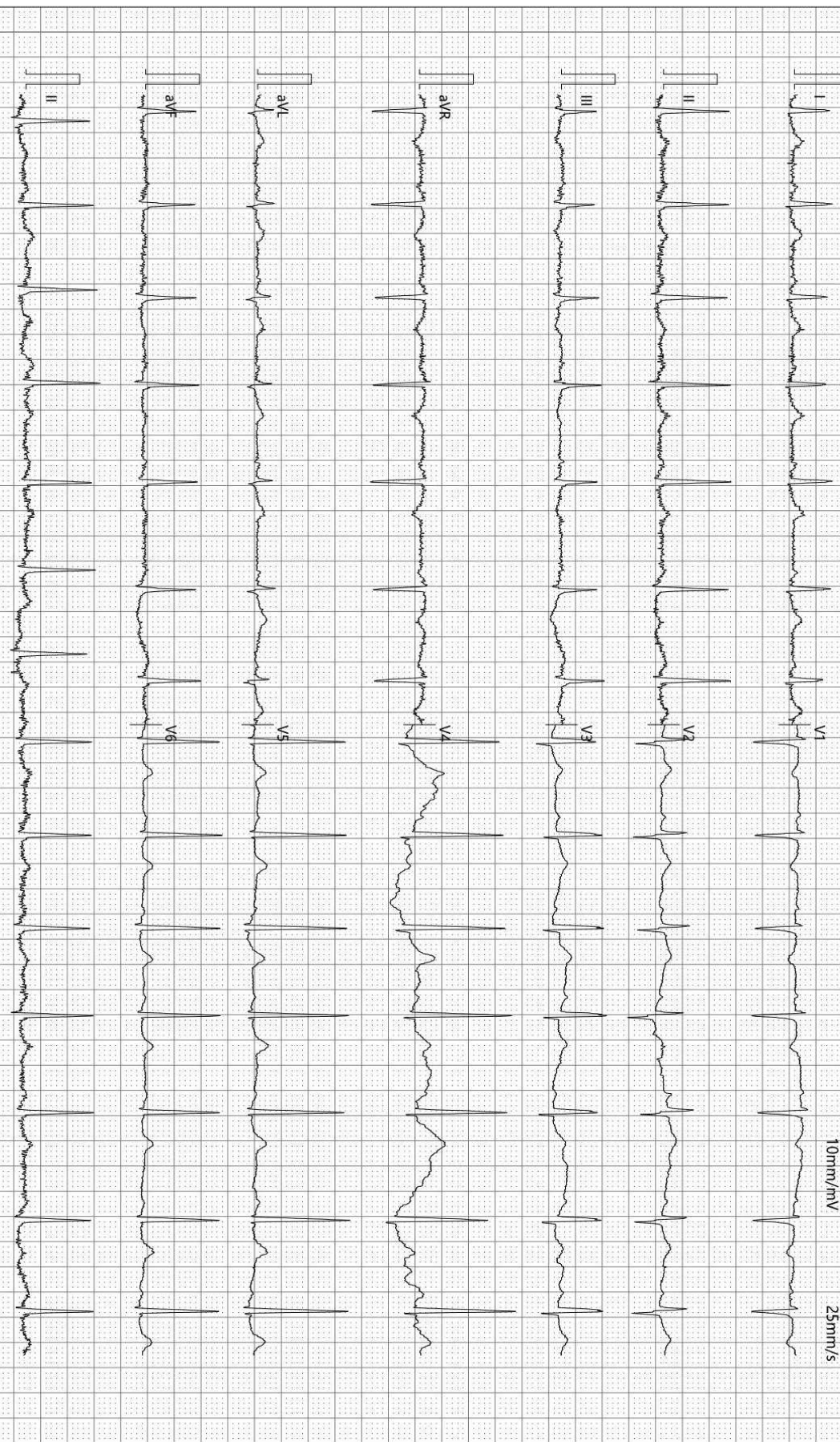
诊断结果:

窦性心律不齐

诊断医生:

*张之生*

HR : 84bpm [60 ~ 100bpm]  
 P : 105ms [0 ~ 110ms]  
 PR : 148ms [120 ~ 200ms]  
 QRS : 86ms [60 ~ 100ms]  
 QT/QTc : 356/421ms [320 ~ 440/0 ~ 450ms]  
 P/QRS/T : 56/59/-2.1 deg. [0 ~ 75/-30 ~ 90/0 ~ 75deg]  
 RV5/SV1 : 1.769/0.786mV [0.0 ~ 2.5/0.0 ~ 2.0mV]



检查时间:2024-12-05 09:10:18

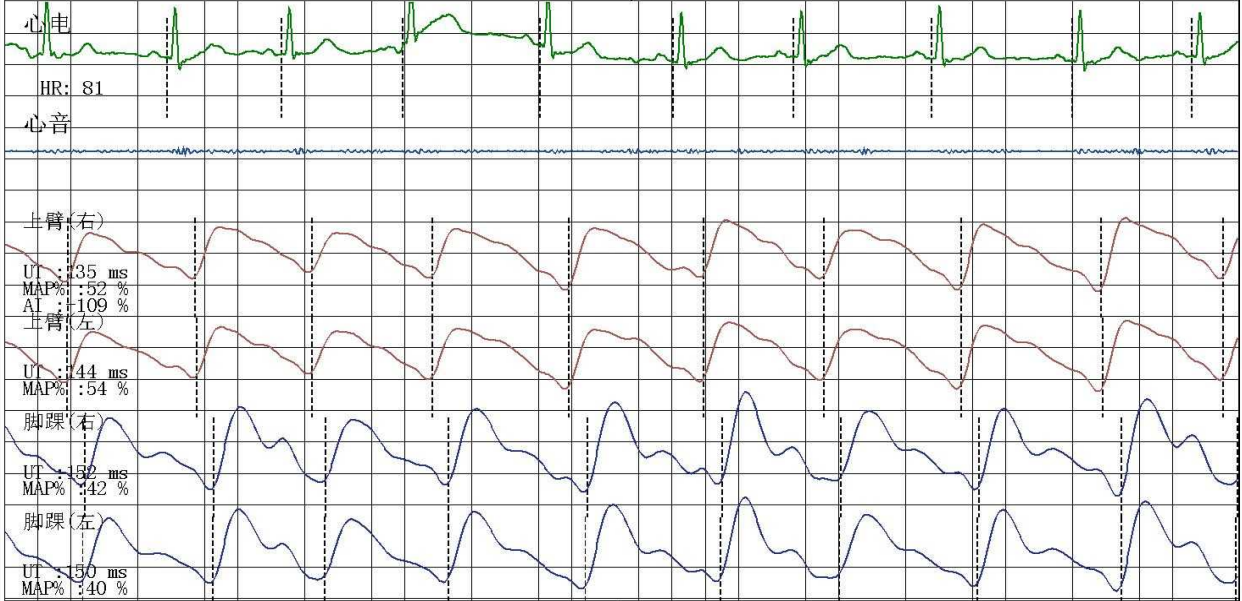诊断时间:2024-12-05 09:20:17

SEMIP V1 90

仅供临床参考

### 大同瑞慈健康体检 动脉阻塞与僵硬度检测报告单

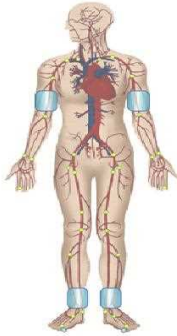
病历号: 2110211208 检查号: 2592  
姓名: 韩伟民1 性别: 男 年龄: 37 岁  
身高: 159.0 cm 体重: 60.0 kg BMI: 23.7



#### 四肢动脉血压值 (mmHg)

##### 上臂(右)

SBP: 110  
MBP: 86  
DBP: 71  
PP: 39



##### 上臂(左)

SBP: 107  
MBP: 84  
DBP: 70  
PP: 37

##### 脚踝(右)

SBP: 148  
MBP: 105  
DBP: 69  
PP: 79

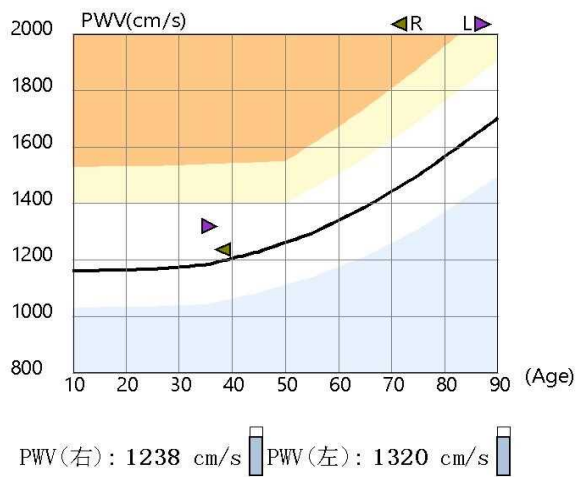
##### 脚踝(左)

SBP: 147  
MBP: 98  
DBP: 64  
PP: 83

#### 动脉阻塞值

ABI (R): 1.35      ABI (L): 1.34  
BAI (R): 0.74      BAI (L): 0.72

#### 动脉硬化分析 (PWV) 图



#### 检查所见

双侧上肢血压正常; 双侧上肢血压无明显差异; 双侧上肢脉压正常; 双侧下肢血压无明显差异; 双侧下肢脉压增大;  
双侧下肢静态ABI在正常范围;  
双侧baPWV正常范围;  
四肢动脉脉搏波形未见异常。

#### 诊断所见

外周动脉检测未见异常。

操作者: 邢秀彬

医师签名: 李桂珍

检查日期: 2024-12-05

高血压判断依据《中国高血压防治指南》(第三版)  
ABI判断依据《2011版美国心脏协会/美国心脏学会周围动脉疾病指南》  
电话:

地址: 大同市平城区魏都大道79号

Rich 大同瑞慈康复医院  
超声诊断图文报告

流水号: 2110211208

超声号: 1765130

姓名: 韩伟民 1

年龄: 37 岁

性别: 男

检查设备: Vivid E95

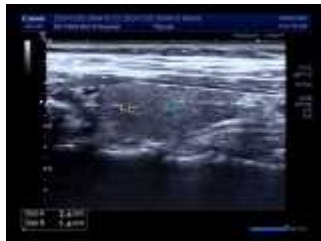
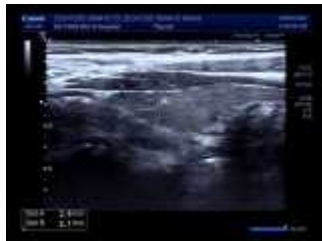
体检号: 351614

申请医院: 本院

体检科室: 体检科

检查部位: 甲状腺彩超

经典图像:



影像所见:

甲状腺双侧叶形态正常, 包膜完整, 双侧叶实质内均探及数个囊性结节, 右侧大者位于上极, 大小约 0.3\*0.2cm, 左侧大者位于中部, 大小约 0.3\*0.2cm, 均形态规则, 边界清, 余实质回声均匀, CDFI: 未见异常血流信号。双侧颈部未见明显肿大淋巴结。

影像诊断:

甲状腺双侧叶多发结节 TI-RADS II 级

报告医师: 侯爱兰

检查日期: 2024-12-05

审核医师: 侯爱兰

报告日期: 2024-12-05



注: 本报告仅供临床医生参考!

地址: 大同市魏都大道 79 号。若有疑问, 请致电: 0352-2830580

Rich 大同瑞慈康复医院  
超声诊断图文报告

流水号: 2110211208

超声号: 1765138

姓名: 韩伟民 1

年龄: 37 岁

性别: 男

检查设备: Vivid E95

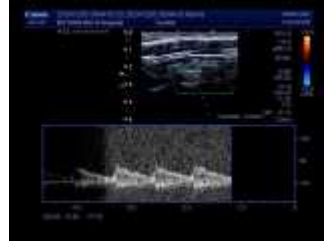
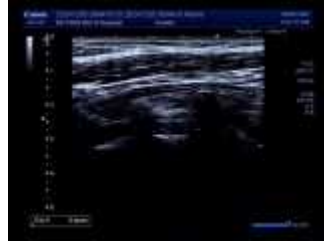
体检号: 351614

申请医院: 本院

体检科室: 体检科

检查部位: 颈部血管彩超

经典图像:



影像所见:

右锁骨下动脉起始处、双侧颈总动脉、颈内、颈外动脉起始段内中膜不增厚, 内壁欠光滑, 管壁未见明确强回声斑。CDFI: 血流充盈好。PW: 频谱形态正常。

双侧椎动脉走行正常, 椎动脉内径正常, 管壁不厚, 管腔内为无回声, CDFI: 血流充盈好。PW: 频谱正常。

影像诊断:

双侧颈动脉、椎动脉未见明显异常

报告医师: 侯爱兰

检查日期: 2024-12-05

审核医师: 侯爱兰

报告日期: 2024-12-05



注: 本报告仅供临床医生参考!

地址: 大同市魏都大道 79 号。若有疑问, 请致电: 0352-2830580

Rich 大同瑞慈康复医院  
超声诊断图文报告

流水号: 2110211208

超声号: 1765142

姓名: 韩伟民 1

年龄: 37 岁

性别: 男

检查设备: Vivid E95

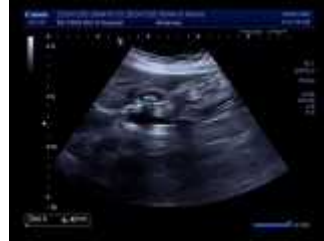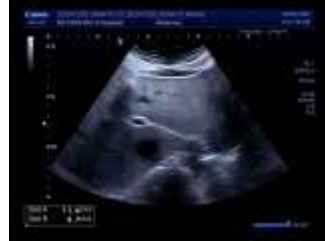体检号: 351614

申请医院: 本院

体检科室: 体检科

检查部位: 全腹彩超

经典图像:



影像所见:

肝脏大小形态正常, 包膜光滑完整, 肝左叶探及大小约 1.2\*1.0cm 囊性回声, 内透声好, 余实质回声细腻增强, 后方回声伴衰减, 肝内管道系统走行欠清晰, 门静脉及肝内胆管不扩张。

胆囊大小形态正常, 壁不厚、光滑, 囊内透声好, 囊内探及两个强回声团, 后伴声影, 直径均约 0.6cm, 肝外胆管不扩张。

胰腺大小形态正常, 实质回声均匀, 主胰管不扩张。

脾脏大小形态正常, 实质回声均匀, 脾门静脉不宽。

双肾大小形态正常, 皮髓质分界清晰, 集合系统未见分离, 双侧输尿管未见扩张。

影像诊断:

1. 中度脂肪肝
2. 肝囊肿
3. 胆囊结石

报告医师: 侯爱兰

检查日期: 2024-12-05

审核医师: 侯爱兰

报告日期: 2024-12-05



注: 本报告仅供临床医生参考!

地址: 大同市魏都大道 79 号。若有疑问, 请致电: 0352-2830580

ID 号: 2110211208

影像号: CT20241205096

姓名: 韩伟民 1

年龄: 37 岁

性别: 男

检查设备: 西门子量子双源 CT

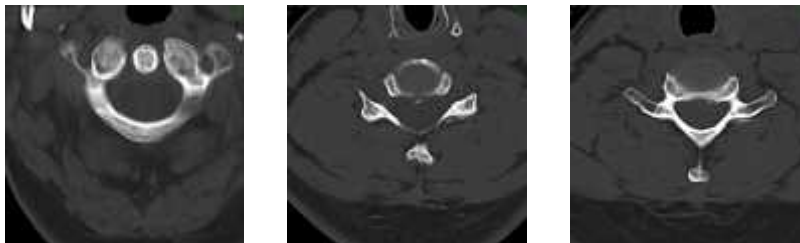
体检号: 351614

申请医院: 本院

体检科室: 体检科

检查部位: CT 检查二

## 经典图像:



## 影像所见:

颈椎曲度变直, 序列整齐, 颈环枢关节对称, 附件横突孔等大等圆, C5/6 椎体边缘骨质增生, 钩椎肥大, C3/4. 4/5 椎间盘软组织突出。C5/6. 6/7 椎间盘轻度膨出. 压迫颈髓硬膜囊, 颈髓软组织形态如常, 邻近椎管未见变窄, 附件小关节骨质未见异常。

## 影像诊断:

颈椎骨质增生  
C3/4. 4/5 椎间盘突出  
C5/6. 6/7 椎间盘轻度膨出.

报告医师: 剧艳军

检查日期: 2024-12-05

审核医师: 剧艳军

报告日期: 2024-12-05