



2110211200

# 大同瑞慈健康体检

## 报 告 册

体检编号	351606	工号	67
姓名	李华 1		
性别	男	年龄	57 岁
单位	大同市园林绿化中心		
部门	大同市园林绿化中心-文瀛湖风		
联系电话	13133283310		
体检日期	2024-12-05		

尊敬的李华 1 先生您好！

首先，瑞慈健康体检全体员工欢迎您的光临，并对您的信任表示衷心的感谢！

您于 2024-12-05 （体检编号：351606）完成健康检查，本机构的各科医生已根据您的体检项目及结果，汇总成此份健康体检报告，并经总检医生审核。据此提出对您健康状况的综合分析及建议。

瑞慈健康体检倡导“大健康、大康复”，提出“健康是第一财富（Rich）”的人文理念。希望您仔细阅读并妥善地保管此份健康体检报告，并认真关注报告中的提示与建议，若您对报告内容有任何疑问，可直接与瑞慈健康体检客服部联系，进一步咨询。

健康体检咨询电话：0352-2824444

客户服务咨询电话：0352-2830597

400-6112995

瑞慈健康体检报告由下列内容组成：

第一部分：主检报告

第二部分：分科分项结果

第三部分：检验报告

第四部分：附表

## 主检报告

### 检查综述

- 【外科（男）】（1）甲状腺：稍大
- 【眼科】（1）左眼视力下降 （2）右眼视力下降
- 【血常规（五分类）】嗜碱性粒细胞绝对值(BA#)偏高( $0.12 \times 10^9/L$ ) 嗜碱性粒细胞百分比(BA%)偏高(1.8%)
- 【血脂四项】总胆固醇(CHOL)偏高(5.39 mmol/L) 甘油三脂(TG)偏高(2.69 mmol/L)
- 【肝功能三项】 $\gamma$ -谷氨酰转肽酶(GGT)偏高(124.0 U/L)
- 【尿常规】隐血(ERY)2+ 鳞状上皮细胞偏高(5 /HP) 粘液丝偏高(1 /HP) 尿白细胞(LEU)+-
- 【CT检查二】腰椎骨质增生 L3/4、L4/5、L5/S1 椎间盘膨出
- 【甲状腺彩超】甲状腺双侧叶结节（左侧多发）TI-RADS III级
- 【全腹彩超】肝囊肿
- 【动脉硬化检测】双侧下肢静态ABI未见异常； 双侧外周动脉僵硬度增高。

### 医生建议

#### 【甲状腺：稍大】：

(1)建议外科诊断治疗。

#### 【左眼视力下降】：

(1)视力下降是由角膜白斑或角膜炎、晶状体混浊、眼底疾病、屈光不正等原因引起，建议眼科诊断治疗。

#### 【右眼视力下降】：

(1)视力下降是由角膜白斑或角膜炎、晶状体混浊、眼底疾病、屈光不正等原因引起，建议眼科诊断治疗。

#### 【嗜碱性粒细胞绝对值(BA#)偏高】：

(1)供内科结合临床参考。

#### 【嗜碱性粒细胞百分比(BA%)偏高】：

(1)供内科结合临床参考。

#### 【总胆固醇(CHOL)偏高】：

(1)总胆固醇是脂质的主要成分之一，其数量受年龄、家族、性别、饮食、遗传等多种因素影响。总胆固醇对人体生长发育以及新陈代谢有重要的作用，正常值是2.59-5.20mmol/L。

(2)总胆固醇升高后，会增加类脂物质的堆积，会产生更多的血管斑块，进而增加心脑血管疾病的风险。大于5.21-5.69mmol/L是胆固醇的临界偏高，即使是一个完全健康的人，只要总胆固醇 $>7.2\text{mmol/L}$ 或低密度脂蛋白 $>4.9\text{mmol/L}$ ，未来发生心脑血管的风险就明显增高，应该马上治疗。

(3)总胆固醇升高根据病因可分为两大类：一是原发性，是由于遗传因素缺陷所致，另一种是继发性，可引起其升高的疾病主要有糖尿病、高血压、甲减、肝肾疾病等。

(4)降低总胆固醇的治疗中，原发性偏高应积极应用降脂药，曾经选择他汀类药物，胆固醇不能达标的，可联合用药（如依折麦布等）。

(5)如果总胆固醇偏高，且患者有糖尿病、高血压、甲减、肝肾疾病或者已经发生心脑血管疾病的人更应积极用药，控制降低疾病风险。

(6)戒烟，增强运动，采用低脂、低糖饮食，少食富含脂肪、胆固醇及饱和脂肪酸的食物，多进食蔬菜、水果、豆制品、粗粮、鱼和高纤维食品。

(7)必要时在医师指导下使用降脂药物治疗，并前往内分泌科复诊。

**【甘油三酯(TG)偏高】：**

- (1)甘油三酯是甘油和脂肪酸所构成的有机化合物，甘油三酯测定是脂类代谢的重要指标之一。
- (2)甘油三酯增高与冠心病的发生有着重要的相关性，随年龄增大而有上升的趋势，其增高最常见于高脂和过量糖类饮食、肥胖等。
- (3)甘油三酯主要功能是为机体提供能量，其正常值在 0.7-1.7mmol/L 之间，1.7-2.29mmol/L 为边缘增高，提示应该注意饮食和运动了。
- (4)甘油三酯大于 2.3mmol/L，就称为高甘油三酯血症。甘油三酯增高虽然不会直接导致血管斑块的形成，但也会间接引起心脑血管疾病风险增加，同时，当甘油三酯大于 5.6mmol/L 时，还会增加急性胰腺炎的风险，所以降低甘油三酯的基础主要是控制饮食，饮食控制不佳可以选择药物治疗。
- (5)生活方式的干预是控制甘油三酯水平升高的基础，包括减重，增加运动量，限制酒精摄入以及避免食用果糖和高碳水化合物食物。多食蔬菜水果，定期复查。
- (6)明显增高者在医师的指导下使用降脂药物治疗，首选他汀和贝特类药物。

**【 $\gamma$ -谷氨酰转肽酶(GGT)偏高】：**

- (1) $\gamma$ -谷氨酰转肽酶 (GGT) 人体血清中一个重要的转氨酶，存在于血清及除肌肉以外的所有细胞中，肾脏中含量最为丰富。血清中 $\gamma$ -谷氨酰转肽酶 (GGT) 主要来自肝胆系统，因此当肝内合成亢进或胆汁排出受阻时血中 $\gamma$ -谷氨酰转肽酶 (GGT) 就会升高。
- (2)临床上很多情况都会导致 $\gamma$ -谷氨酰转肽酶 (GGT) 轻度升高，如长期熬夜、剧烈活动、过度劳累、饮食不节等不良生活习惯。一般情况下，一过性偏高在改善不良生活习惯后，数值可逐渐恢复正常。
- (3)除此之外，一些病理性的原因也可导致 $\gamma$ -谷氨酰转肽酶 (GGT) 明显升高。单独的 $\gamma$ -谷氨酰转肽酶 (GGT) 检查，不具特异性，往往需要结合病史以及其他检查结果进行综合评估。
- (4)长期大量饮酒者、长期服药者（如巴比妥类药物、苯妥英钠等），可能会造成肝脏代谢出现问题，致 $\gamma$ -谷氨酰转肽酶 (GGT) 升高，一般戒酒停药数值可逐渐恢复正常。
- (5)各种急慢性肝炎均可出现 $\gamma$ -谷氨酰转肽酶 (GGT) 升高的情况，常见的有病毒性肝炎、酒精性肝炎、药物性肝炎、慢性活动性肝炎、肝硬化、脂肪肝及肝癌等，由于肝细胞破坏致 $\gamma$ -谷氨酰转肽酶 (GGT) 升高，一般需要结合其他化验和影像学检查明确诊断。
- (6)胆道疾病也可出现 $\gamma$ -谷氨酰转肽酶 (GGT) 升高，包括胆道阻塞性疾病（如慢性胆汁性胆囊炎、胆管炎等），胆道出现梗阻，导致大量 $\gamma$ -谷氨酰转肽酶 (GGT) 堆积入血致使其升高，此时应积极治疗原发病。

**【隐血(ERY)2+】：**

- (1)尿隐血可分为肉眼血尿和镜下血尿。肉眼血尿是指肉眼能见到血色的尿，尿液呈洗肉水色或血色，通常在 1000ml 尿中含有 1ml 血液即肉眼可见。镜下血尿是指尿的颜色正常，通过显微镜可以观察到尿液中含红细胞，通常离心沉淀后的尿液镜检每高倍视野有红细胞 3 个以上。
- (2)尿隐血是泌尿系疾病常见的症状之一，生理情况下女性生理期、运动后等都可以引起，病理情况下大多是由泌尿系统疾病引起，如泌尿系炎症、尿路结石等，也有一些血尿是由全身性疾病或泌尿系统邻近器官所致。
- (3)需要指出的是：尿液呈红色并不都是血尿，有些药物、食物都能使尿液呈红色、橙色或褐色；由于严重创伤、错误输血等大量红细胞或组织破坏，也可导致血红蛋白或肌红蛋白血尿。
- (4)建议往泌尿外科进一步复查，以明确诊断。

**【鳞状上皮细胞偏高】：**

- (1)在生理情况下，机体正常的新陈代谢都会引起鳞状上皮细胞的脱离，这是一种正常的机体现象。如果长时间出现鳞状上皮细胞偏高的现象时，则有可能是尿路感染、泌尿系统结石等因素导致，应及时往泌尿外科进一步诊断治疗。

**【粘液丝偏高】：**

- (1)尿常规中粘液丝是由尿路中细胞分泌出来的，在有尿路感染时分泌会明显增多，且伴有炎症细胞的出现。
- (2)粘液丝偏高，可分为生理性偏高和病理性偏高两种，生理性偏高一般是由于喝水较少导致的尿液浓缩，一般在喝水后就能达到稀释的效果。

(3)病理性的粘液丝偏高是由于泌尿系炎症或者是前列腺炎导致的，需要注意观察，多喝水，同时有白细胞等炎症细胞增多时，应及时服用抗感染药物治疗。如果仅有粘液丝的增多而没有白细胞等炎症细胞增多时，尿路有炎症的可能性不大。

(4)建议平时饮食注意清淡，多喝水，少吃油腻和辛辣的食物，要注意个人清洁卫生，勤洗阴部，注意休息。

**【尿白细胞(LEU)+-】：**

(1)建议结合临床参考。

**【腰椎骨质增生】：**

(1)腰椎骨质增生是老年人常见的骨关节病变，注意病变部位的骨关节适度运动，必要时请到骨科门诊进一步诊治咨询。

**【椎间盘膨出】：**

(1)椎间盘膨出指的是由于退行性变或者外伤导致间盘中央的髓核细胞组织突破内层纤维环，而未突破外层纤维环的状态。属于椎间盘突出症当中较轻的一种，临床症状较轻，可采取保守治疗，并可取得良好的疗效。建议骨科咨询及诊治。

**【甲状腺双侧叶结节】：**

(1)甲状腺结节是一种常见的甲状腺疾病，很多甲状腺疾病可表现为结节，如可由甲状腺退行性变、炎症、自身免疫性及新生物等多种病变所致。甲状腺结节在各个年龄段的男女人群中均可见到，但中年女性中较多。

(2)甲状腺结节分良性和恶性两大类，良性的占绝大多数，恶性者不足1%，判断甲状腺结节的良恶主要依靠病史、体格检查、放射性核素扫描、穿刺细胞学检查。

(3)建议往外科就诊，进一步检查，明确诊断，结合临床诊治并定期复查。

**【肝囊肿】：**

(1)肝囊肿，通俗说就是肝脏中的水泡。绝大多数的肝囊肿都是先天性的，即因先天发育的某些异常导致了肝囊肿形成。

(2)肝囊肿病因大多数系肝内小胆管发育障碍所致，单发性肝囊肿的发生是由于异位胆管造成。肝囊肿生长缓慢，所以可能长期或终生无症状，其临床表现也随囊肿位置、大小、数目以及有无压迫邻近器官和有无并发症而异。

(3)肝囊肿是一种较常见的肝脏良性疾病，一般没有什么症状，也不会影响肝功。5CM以下的肝囊肿一般不需要特殊治疗。当囊肿长大到一定程度，可能会压迫胃肠道而引起症状，如上腹不适饱胀；也有因囊肿继发细菌感染而有腹痛、发热的。

(4)肝囊肿首次发现，建议作MRI或CT检查，除外肝内其它占位性病变。

(5)过大的肝囊肿，对肝脏本身或周围的器官有压迫症状的，或有炎症的，往外科治疗。

(6)已确诊为肝囊肿，动态观察，定期B超检查进行对照，监测囊肿大小。

(7)解除顾虑和紧张情绪，保持良好心态，切忌大怒。

(8)多食新鲜蔬菜和水果，保持大便通畅，防止便秘；保证营养，宜食清淡富含蛋白质的食物为主；限制饮酒。

(9)不宜剧烈运动，防止过度用力，以免增加腹腔压力。

(10)如有症状请及时就诊。

**【外周动脉僵硬度增高】：**

(1)动脉硬化是全身性粥样硬化在肢体局部表现，是全身性动脉内膜及其中膜呈退行性、增生性改变，使血管壁变硬缩小，失去弹性，从而继发血栓形成致使远端血流量进行性减少或中断。

(2)要均衡饮食，要防止其他疾病引起的动脉粥样硬化，如糖尿病、肥胖、高血压。少吃含油脂和胆固醇多的食品，减少盐的摄入，多吃富含高密度脂蛋白的鱼类、海鲜。戒烟限酒，控制体重，保持良好的心态。通过适量的运动，可以明显改善动脉粥样硬化。必要时内科咨询及诊治。

汇总医生： 丁昊炜

主检日期： 2024-12-06

主检医生：

## 分科结果

### 身高、体重、血压

项目名称	检查结果	项目名称	检查结果
身高	162cm	体重	57kg
血压	119/74mmHg		

\*小结：  
未见异常

操作员：张文静 检查日期：2024-12-05 检查医生：名燕凌

### 内科

项目名称	检查结果	项目名称	检查结果
心率	77 次/min	心律	齐
心脏杂音	无	心界	正常
肺部	正常	呼吸音	呼吸音清
啰音	未闻及	叩诊	叩诊呈清音
腹部触诊	腹部平软	发育	正常
肝胆	肋下未触及	脾脏	肋下未触及
双肾	无叩击痛	肠鸣音	正常
营养	良好	神经系统	正常
生理反射	生理反射存在	病理反射	病理反射未引出
颅神经	正常	运动功能	正常
深浅感觉	正常	其它	无异常发现
既往史	无		

\*小结：  
未见异常

操作员：杨淑兰 检查日期：2024-12-05 检查医生：杨淑兰

### 外科（男）

项目名称	检查结果	项目名称	检查结果
皮肤	正常	甲状腺	稍大
脊椎	无畸形	浅表淋巴结	无肿大
肛门	正常	前列腺	未检
泌尿外生殖器	正常	四肢关节	未见异常
腹股沟	未见异常	足背动脉	正常
紫绀	无	色素沉着	无
脱毛	无	脱色	无
浮肿	无	皮下结节	无
头颅	正常	颈部	正常
乳腺	正常	脊柱	正常
直肠	未检	皮肤黄疸	无
四肢	活动正常	其他	无

**\*小结：**

(1) 甲状腺：稍大

操作员：魏利平 检查日期：2024-12-05 检查医生：魏利平

**眼科**

项目名称	检查结果	项目名称	检查结果
视力(左)	0.5	视力(右)	0.6
辨色力	正常	眼睑	正常
结膜	正常	泪器	正常
角膜	正常	虹膜	正常
瞳孔	正常	晶状体	正常
玻璃体	正常	眼底	未见异常

**\*小结：**

(1) 左眼视力下降

(2) 右眼视力下降

操作员：田野青 检查日期：2024-12-05 检查医生：田野青

耳鼻喉科

项目名称	检查结果	项目名称	检查结果
听力(左)	正常	听力(右)	正常
外耳道	正常	鼓膜	正常
鼻窦	正常	鼻中隔	正常
鼻腔	正常	扁桃体	无肿大
嗅觉	正常	咽喉	正常

\*小结:

未见异常

操作员：裴文兴

检查日期：2024-12-05

检查医生：裴文兴

## 检验报告

## 尿常规

项目名称	检查结果	单位	参考值	提示
胆红素(BIL)	-		阴性	
隐血(ERY)	2+		阴性	
小圆上皮细胞(SRC)	0	个/u1	0--0	
维生素C	-		阴性	
异常红细胞	0	个/u1	0--3	
红细胞(正常)	0	个/u1	0--6	
鳞状上皮细胞	5	个/u1	0--0	↑
粘液丝	1	个/u1	0--0	↑
尿葡萄糖(GLU)	-		阴性	
酮体(KET)	-		阴性	
比重(SG)	1.015		1.003--1.030	
酸碱度(PH)	6.0		4.5--8.0	
尿蛋白质(PRO)	-		阴性	
尿胆原(URO)	-		阴性	
亚硝酸盐(NIT)	-		阴性	
尿白细胞(LEU)	+-		阴性	

## \*小结:

隐血(ERY) 2+ 鳞状上皮细胞偏高(5 /HP) 粘液丝偏高(1 /HP) 尿白细胞(LEU) +-

操作员: 赵伟 检查日期: 2024-12-06 检查医生: 康建忠

## 血常规(五分类)

项目名称	检查结果	单位	参考值	提示
白细胞(WBC)	6.38	$10^9/L$	3.5--9.5	
淋巴细胞绝对值(LY#)	1.90	$10^9/L$	1.1--3.2	

淋巴细胞百分比 (LY%)	29.8	%	20--50	
中性粒细胞绝对值 (GR#)	3.93	$10^9/L$	1.8--6.3	
中性粒细胞百分比 (GR%)	61.7	%	40--75	
嗜碱性粒细胞绝对值 (BA#)	0.12	$10^9/L$	0--0.06	↑
嗜碱性粒细胞百分比 (BA%)	1.8	%	0--1.0	↑
嗜酸性粒细胞绝对值 (EO#)	0.15	$10^9/L$	0.02--0.52	
嗜酸性粒细胞百分比 (EO%)	2.4	%	0.4--8.0	
血小板 (PLT)	263	$10^9/L$	125--350	
血小板分布宽度 (PDW)	15.7	%	15--17	
平均血小板体积 (MPV)	8.4	f1	6.0--14.0	
血小板压积 (PCT)	0.221	%	0.11--0.28	
红细胞 (RBC)	4.37	$10^{12}/L$	4.3--5.8	
血红蛋白	138	g/L	130--175	
红细胞压积 (HCT)	41.6	%	40--50	
红细胞平均体积 (MCV)	95.3	f1	82--100	
平均血红蛋白含量 (MCH)	31.6	pg	27--34	
平均血红蛋白浓度 (MCHC)	331	g/L	316--354	
单核细胞绝对值 (MO#)	0.28	$10^9/L$	0.1--0.60	
单核细胞百分比 (MO%)	4.3	%	3--10	
红细胞分布宽度标准差 (RDW-SD)	43.0	f1	35--56	
红细胞分布宽度变异系数 (RDW-CV)	12.1	%	10.6--16.6	
大血小板比率	14.4	%	11--45	
大血小板数目	38	$10^9/L$	30--90	
未成熟粒细胞数目	0.01	$10^9/L$	0--999	
未成熟粒细胞百分比	0.2	%	0--100	
有核红细胞数目	0.000	$10^9/L$	0--9999	
有核红细胞百分比	0.00	/100WBC	0--9999	

\*小结:

嗜碱性粒细胞绝对值(BA#) 偏高(0.12  $10^9/L$ ) 嗜碱性粒细胞百分比(BA%) 偏高(1.8%)  
操作员：乔叶 检查日期：2024-12-05 检查医生：康建忠

### 肾功三项

项目名称	检查结果	单位	参考值	提示
肌酐(CREA)	58.00	umol/L	57--97	
尿酸(UA)	251.00	umol/L	200--420	
尿素测定(Urea)	4.71	mmol/L	3.1--8.0	

**\*小结:**

未见异常

操作员：乔叶 检查日期：2024-12-05 检查医生：康建忠

### 空腹血糖

项目名称	检查结果	单位	参考值	提示
葡萄糖(GLU)	5.21	mmol/L	3.89--6.1	

**\*小结:**

未见异常

操作员：乔叶 检查日期：2024-12-05 检查医生：康建忠

### 尿沉渣

项目名称	检查结果	单位	参考值	提示
白细胞尿	5	个/u1	0--13	
上皮细胞(EC)	5	/HP	0--28	
管型(CAST)	0	个/u1	0--1	
霉菌(尿)	0	/HP	0--0	
结晶	0	/HP	0--10	
透明度(CLA)	清亮			
胆红素(BIL)	-		阴性	
颜色(Colour)	淡黄色			
红细胞(尿)(RBC)	0	个/u1	0--6	

\*小结：

未见异常

操作员：赵伟 检查日期：2024-12-06 检查医生：康建忠

血脂四项

项目名称	检查结果	单位	参考值	提示
动脉硬化指数	1.80		1.31--3.19	
总胆固醇(CHOL)	5.39	mmol/L	2.59--5.2	↑
甘油三脂(TG)	2.69	mmol/L	0.7--1.7	↑
低密度脂蛋白(LDL)	2.23	mmol/L	0--4.13	
高密度脂蛋白(HDL)	1.24	mmol/L	0.77--1.55	

\*小结：

总胆固醇(CHOL)偏高(5.39 mmol/L) 甘油三脂(TG)偏高(2.69 mmol/L)

操作员：乔叶 检查日期：2024-12-05 检查医生：康建忠

肝功能三项

项目名称	检查结果	单位	参考值	提示
γ-谷氨酰转肽酶(GGT)	124.0	U/L	10--60	↑
丙氨酸氨基转移酶(ALT)	37.00	U/L	9--50	
门冬氨酸氨基转移酶(AST)	19.00	U/L	15--40	
谷草比谷丙	0.51		0.4--2.5	

\*小结：

γ-谷氨酰转肽酶(GGT)偏高(124.0 U/L)

操作员：乔叶 检查日期：2024-12-05 检查医生：康建忠

# 大同瑞慈康复医院 12导联心电图报告

李华1 男 57岁 体检号:351606

病床号:

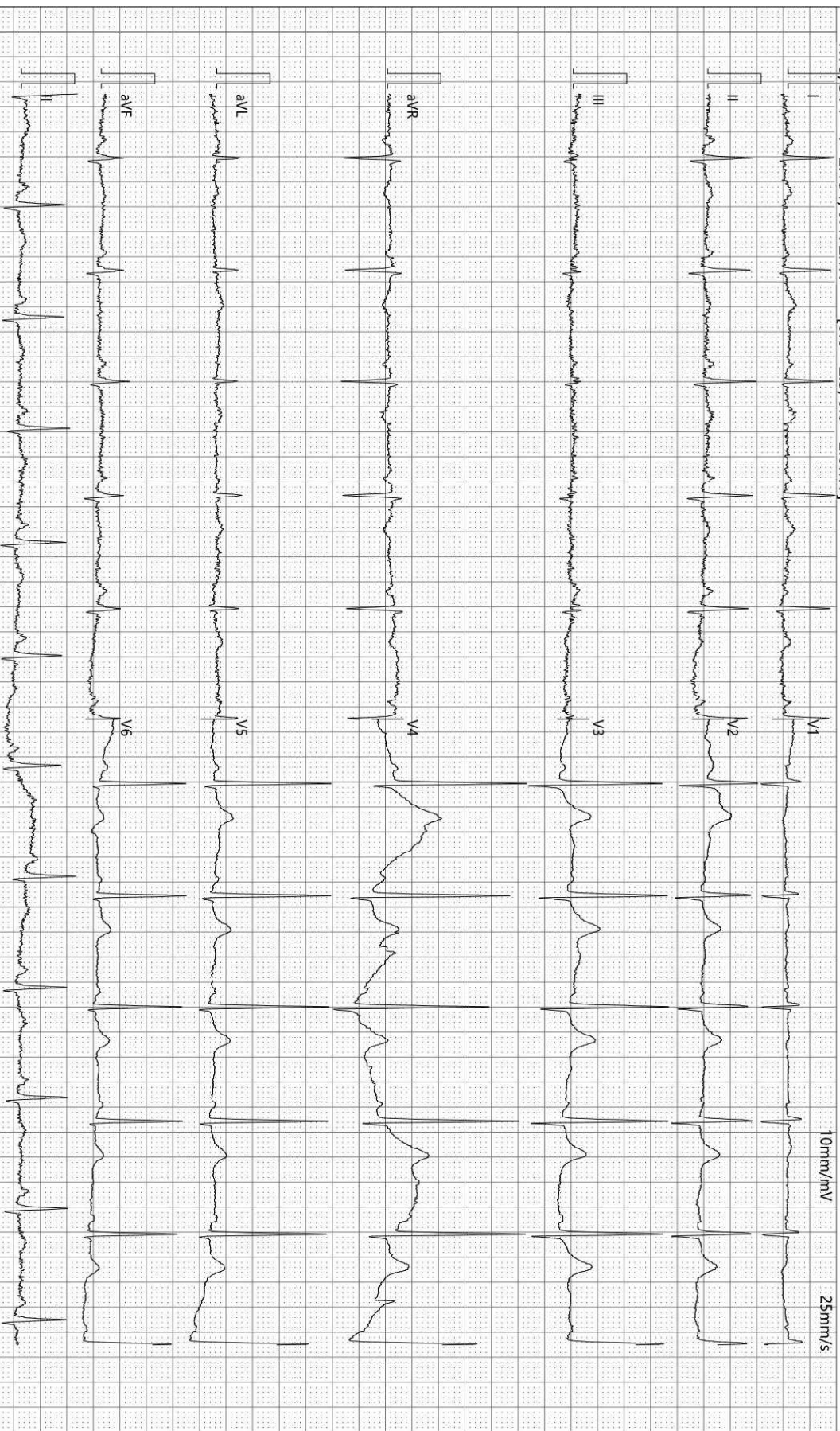
诊断结果:

- 1.窦性心律
- 2.正常心电图

诊断医生:

*张之生*

HR	: 67bpm	[60 ~ 100bpm]
P	: 101ms	[0 ~ 110ms]
PR	: 153ms	[120 ~ 200ms]
QRS	: 87ms	[60 ~ 100ms]
QT/QTc	: 400/424ms	[320 ~ 440/0 ~ 450ms]
P/QRS/T	: 62/26/7deg.	[0 ~ 75/-30 ~ 90/0 ~ 75deg]
RV5/SV1	: 2.191/0.472mV	[0.0 ~ 2.5/0.0 ~ 2.0mV]



检查时间:2024-12-05 09:29:49

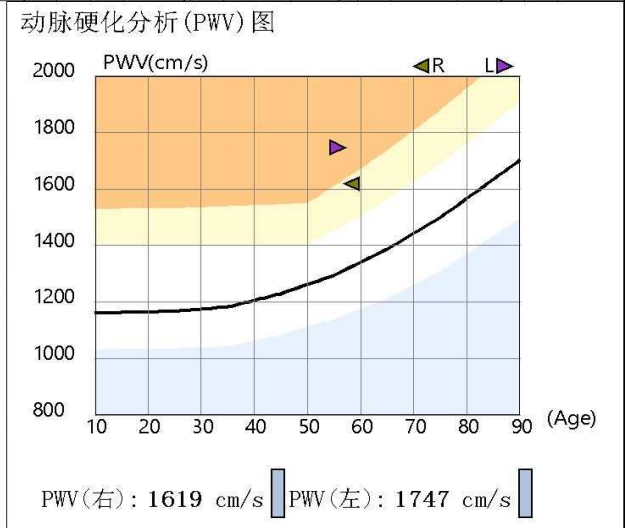
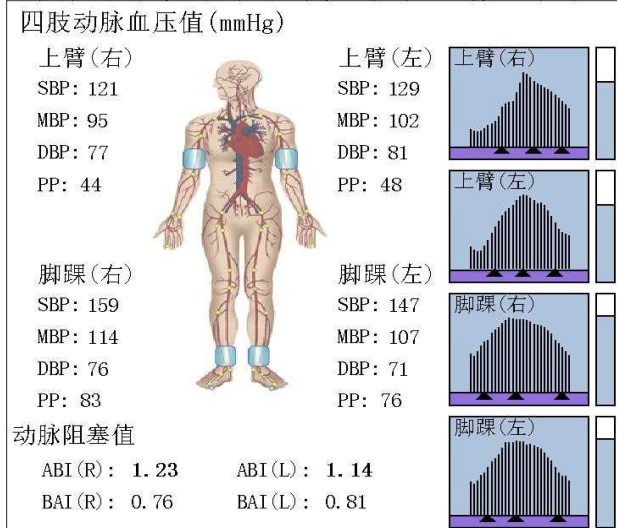
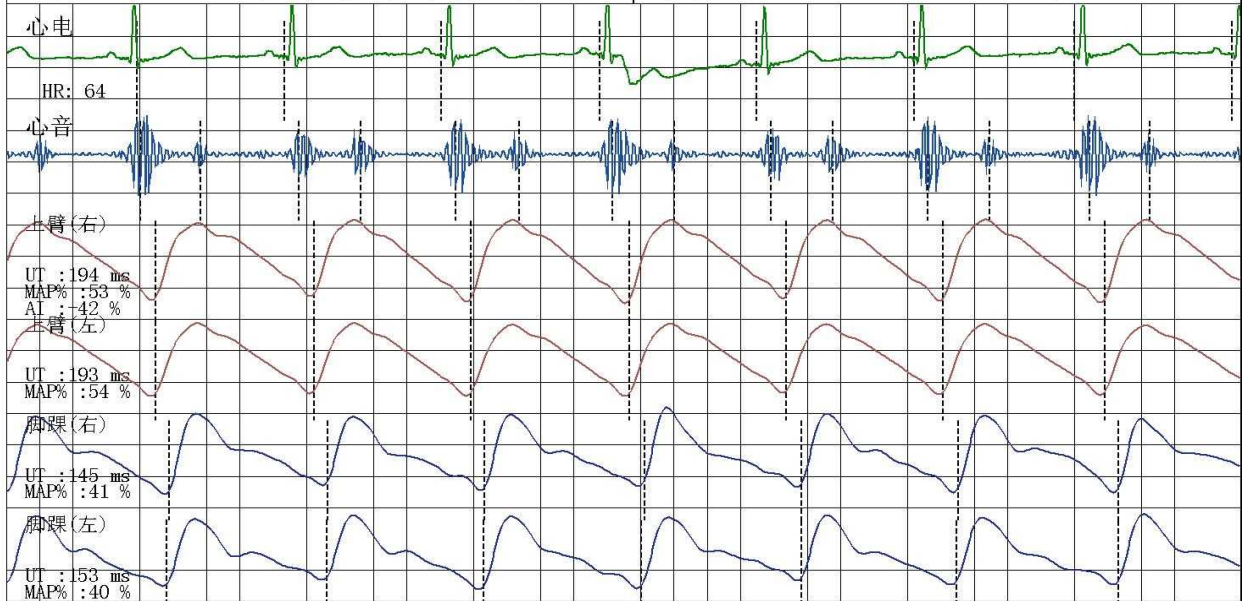
诊断时间:2024-12-05 09:43:41

SEMIP V1 90

仅供临床参考

### 大同瑞慈健康体检 动脉阻塞与僵硬度检测报告单

病历号：2110211200 检查号：2591  
姓名：李华1 性别：男 年龄：57岁  
身高：160.0 cm 体重：54.0 kg BMI：21.1



#### 检查所见

双侧上肢血压正常；双侧上肢血压无明显差异；双侧上肢脉压正常；双侧下肢血压无明显差异；双侧下肢脉压增大；  
 双侧下肢静态ABI在正常范围；  
 左侧baPWV增快；右侧baPWV增快；  
 四肢动脉脉搏波形未见异常。

操作者：邢秀彬

#### 诊断所见

双侧下肢静态ABI未见异常；  
 双侧外周动脉僵硬度增高。

医师签名：李桂珍

检查日期：2024-12-05

地址：大同市平城区魏都大道79号

高血压判断依据《中国高血压防治指南》(第三版)  
 ABI判断依据《2011版美国心脏协会/美国心脏病学学会周围动脉疾病指南》  
 电话：

Rich 大同瑞慈康复医院  
超声诊断图文报告

流水号: 2110211200

超声号: 1765171

姓名: 李华 1

年龄: 57 岁

性别: 男

检查设备: Vivid E95

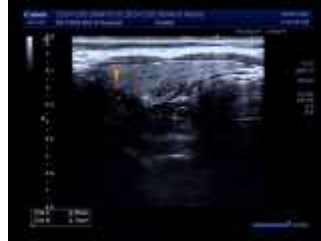
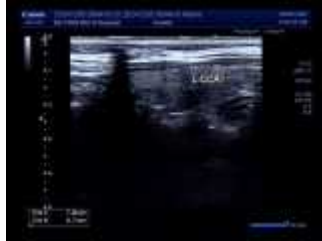
体检号: 351606

申请医院: 本院

体检科室: 体检科

检查部位: 甲状腺彩超

经典图像:



影像所见:

甲状腺双侧叶形态正常, 包膜完整, 左侧叶实质内探及数个低回声结节, 大者位于上极, 大小约 0.8\*0.5cm, 形态规则, 边界清, 右侧叶中部探及大小约 0.3\*0.2cm 低回声结节, 边界清, 余实质回声均匀, CDFI: 未见异常血流信号。双侧颈部未见明显肿大淋巴结。

影像诊断:

甲状腺双侧叶结节 (左侧多发) TI-RADS III 级

报告医师: 侯爱兰

检查日期: 2024-12-05

审核医师: 侯爱兰

报告日期: 2024-12-05



注: 本报告仅供临床医生参考!

地址: 大同市魏都大道 79 号。若有疑问, 请致电: 0352-2830580

Rich 大同瑞慈康复医院  
超声诊断图文报告

流水号: 2110211200

超声号: 1765156

姓名: 李华 1

年龄: 57 岁

性别: 男

检查设备: Vivid E95

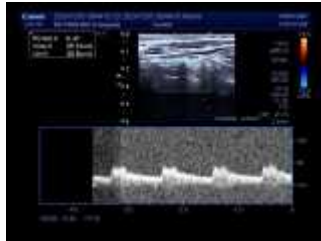
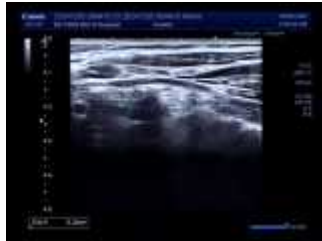
体检号: 351606

申请医院: 本院

体检科室: 体检科

检查部位: 颈部血管彩超

经典图像:



影像所见:

右锁骨下动脉起始处、双侧颈总动脉、颈内、颈外动脉起始段内中膜不增厚, 内壁欠光滑, 管壁未见明确强回声斑。CDFI: 血流充盈好。PW: 频谱形态正常。

双侧椎动脉走行正常, 椎动脉内径正常, 管壁不厚, 管腔内为无回声, CDFI: 血流充盈好。PW: 频谱正常。

影像诊断:

双侧颈动脉、椎动脉未见明显异常

报告医师: 侯爱兰

检查日期: 2024-12-05

审核医师: 侯爱兰

报告日期: 2024-12-05



注: 本报告仅供临床医生参考!

地址: 大同市魏都大道 79 号。若有疑问, 请致电: 0352-2830580

Rich 大同瑞慈康复医院  
超声诊断图文报告

流水号: 2110211200

超声号: 1765181

姓名: 李华 1

年龄: 57 岁

性别: 男

检查设备: Vivid E95

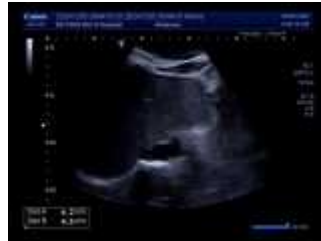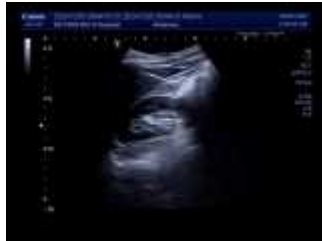体检号: 351606

申请医院: 本院

体检科室: 体检科

检查部位: 全腹彩超

经典图像:



影像所见:

肝脏大小形态正常, 包膜光滑完整, 肝左叶探及大小约 0.6\*0.5cm 囊性回声, 边界清, 余实质回声均匀, 肝内管道系统走行清晰, 门静脉及肝内胆管不扩张。

胆囊大小形态正常, 壁不厚、光滑, 囊内透声好, 肝外胆管不扩张。

胰腺大小形态正常, 实质回声均匀, 主胰管不扩张。

脾脏大小形态正常, 实质回声均匀, 脾门静脉不宽。

双肾大小形态正常, 皮髓质分界清晰, 集合系统未见分离, 双侧输尿管未见扩张。

影像诊断:

肝囊肿

报告医师: 侯爱兰

检查日期: 2024-12-05

审核医师: 侯爱兰

报告日期: 2024-12-05



注: 本报告仅供临床医生参考!

地址: 大同市魏都大道 79 号。若有疑问, 请致电: 0352-2830580

ID号: 2110211200

影像号: CT20241205143

姓名: 李华 1

年龄: 57 岁

性别: 男

检查设备: 西门子量子双源 CT

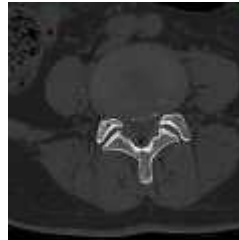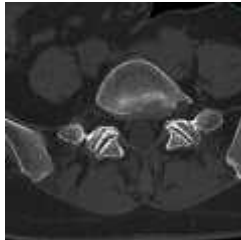
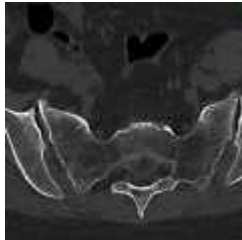
体检号: 351606

申请医院: 本院

体检科室: 体检科

检查部位: CT 检查二

## 经典图像:



## 影像所见:

腰椎曲度变直, 序列整齐, 部分椎体边缘唇样骨质增生, 附件骨质结构完整, 形态良好, L3/4、L4/5、L5/S1 椎间盘软组织膨出, 压迫硬膜囊, 侧隐窝未见明显狭窄, 椎管内脊髓密度形态未见异常。

## 影像诊断:

腰椎骨质增生

L3/4、L4/5、L5/S1 椎间盘膨出

报告医师: 剧艳军

检查日期: 2024-12-05

审核医师: 剧艳军

报告日期: 2024-12-05