



2110211014

大同瑞慈健康体检

报 告 册

体检编号	351497	工号	5
姓名	段新铭		
性别	男	年龄	50岁
单位	大同市园林绿化中心		
部门	大同市园林绿化中心-水电机运		
联系电话	13994313922		
体检日期	2023-11-16		

尊敬的段新铭先生您好！

首先，瑞慈健康体检全体员工欢迎您的光临，并对您的信任表示衷心的感谢！

您于 2023-11-16 （体检编号：351497）完成健康检查，本机构的各科医生已根据您的体检项目及结果，汇总成此份健康体检报告，并经总检医生审核。据此提出对您健康状况的综合分析及建议。

瑞慈健康体检倡导“大健康、大康复”，提出“健康是第一财富（Rich）”的人文理念。希望您仔细阅读并妥善地保管此份健康体检报告，并认真关注报告中的提示与建议，若您对报告内容有任何疑问，可直接与瑞慈健康体检客服部联系，进一步咨询。

健康体检咨询电话：**0352-2824444**

客户服务咨询电话：**0352-2830597**

400-6112995

瑞慈健康体检报告由下列内容组成：

第一部分：主检报告

第二部分：分科分项结果

第三部分：检验报告

第四部分：附表

主检报告

检查综述

- 【身高、体重、血压】 (1) 体重指数 26.81：超重
- 【耳鼻喉科】 (1) 鼻中隔偏曲
- 【血常规（五分类）】 嗜碱性粒细胞绝对值(BA#)偏高($0.07 \times 10^9/L$) 嗜碱性粒细胞百分比(BA%)偏高(1.1%)
- 【血脂四项】 动脉硬化指数偏高(3.49) 总胆固醇(CHOL)偏高(6.73 mmol/L) 甘油三酯(TG)偏高(2.81 mmol/L)
- 【尿常规】 隐血(ERY)2+
- 【甲状腺彩超】 甲状腺左侧叶结节 TI-RADS 2级
- 【颈部血管彩超】 1. 右锁骨下动脉起始处粥样硬化斑块形成 2. 双侧颈总动脉膨大处内中膜局部增厚
- 【全腹彩超】 1. 轻度脂肪肝 2. 双肾结石
- 【动脉硬化检测】 1. 左侧上肢动脉阻塞，肢体远端动脉血液灌注欠充足 2. 外周动脉僵硬度增高

医生建议

【超重】：

(1) 体重指数是判断体重超标或偏低的主要指标。体重是反映和衡量一个人健康状况的重要标志之一，过胖和过瘦都不利于健康，身高体重不协调也不会给人以美感。体重的变化，还会直接反映身体长期的热量平衡状态。

(2) 当需要比较及分析一个人的体重对于不同身高的人所带来的健康影响时，体重指数是一个中立而可靠的指标。其主要适用于需要体重测试、体型肥胖和全身检查的人群。

(3) 体重指数(BMI)是世界卫生组织推荐的国际统一使用的肥胖分型标准，也是目前国际上常用的衡量人体胖瘦程度以及是否健康的一个标准，其计算方式为： $BMI = \text{体重(千克)} / \text{身高(米} \times \text{米)}$ 。成人的标准值是BMI 18.5-23.9之间。低于18.5为体重指数偏低；高于23.9则为体重指数偏高。

(4) 一般表现为体重超重或肥胖，超重及肥胖会出现一系列代谢性疾病，如高血压、高血糖、高血脂、高尿酸血症等，所以体重指数偏高者一定要注意控制体重。

(5) 合理控制饮食，食品多样化，食物纤维可适量增加，饮食规律，避免暴饮暴食，低盐、低脂饮食为主，减少高热量食物的摄入。

(6) 加强体育锻炼，每天最少保持30分钟的中等强度运动。鼓励每天至少快步走6000步比较健康。肥胖患者不适合较剧烈的运动，会加重膝关节的负担，可以选择游泳、划船等对膝关节负荷较小的运动。

(7) 定期检查血糖、血脂、肝功、肝脏B超等，积极治疗基础性疾病。

(8) 减少热量摄取及增加热量消耗。强调以健康行为、饮食、运动为主的综合治疗。

【鼻中隔偏曲】：

(1) 因鼻部外伤或发育异常所致，一般无症状为正常，如表现鼻塞，鼻出血，反射性头痛，应前往耳鼻喉科就诊，治疗及手术为主。可以在医生指导下选择治疗。

【嗜碱性粒细胞绝对值(BA#)偏高】：

(1) 供内科结合临床参考。

【嗜碱性粒细胞百分比(BA%)偏高】：

(1)供内科结合临床参考。

【总胆固醇(CHOL)偏高】：

- (1)总胆固醇是脂质的主要成分之一，其数量受年龄、家族、性别、饮食、遗传等多种因素影响。总胆固醇对人体生长发育以及新陈代谢有重要的作用，正常值是 2.59-5.20mmol/L。
- (2)总胆固醇升高后，会增加类脂物质的堆积，会产生更多的血管斑块，进而增加心脑血管疾病的风险。大于 5.21-5.69mmol/L 是胆固醇的临界偏高，即使是一个完全健康的人，只要总胆固醇 > 7.2mmol/L 或低密度脂蛋白 > 4.9mmol/L，未来发生心脑血管的风险就明显增高，应该马上治疗。
- (3)总胆固醇升高根据病因可分为两大类：一是原发性，是由于遗传因素缺陷所致，另一种是继发性，可引起其升高的疾病主要有糖尿病、高血压、甲减、肝肾疾病等。
- (4)降低总胆固醇的治疗中，原发性偏高应积极应用降脂药，曾经选择他汀类药物，胆固醇任不能达标的，可联合用药（如依折麦布等）。
- (5)如果总胆固醇偏高，且患者有糖尿病、高血压、甲减、肝肾疾病或者已经发生心脑血管疾病的人更应积极用药，控制降低疾病风险。
- (6)戒烟，增强运动，采用低脂、低糖饮食，少食富含脂肪、胆固醇及饱和脂肪酸的食物，多进食蔬菜、水果、豆制品、粗粮、鱼和高纤维食品。
- (7)必要时在医师指导下使用降脂药物治疗，并前往内分泌科复诊。

【动脉硬化指数偏高】：

(1)动脉硬化指数偏高，提示动脉硬化的风险性会更高，也就是心脑血管疾病的发病率会相对较高。建议控制血脂、血糖，少吃油腻食物，多吃蔬菜水果，加强锻炼，减轻体重。

【甘油三脂(TG)偏高】：

- (1)甘油三酯是甘油和脂肪酸所构成的有机化合物，甘油三酯测定是脂类代谢的重要指标之一。
- (2)甘油三酯增高与冠心病的发生有着重要的相关性，随年龄增大而有上升的趋势，其增高最常见于高脂和过量糖类饮食、肥胖等。
- (3)甘油三酯主要功能是为机体提供能量，其正常值在 0.7-1.7mmol/L 之间，1.7-2.29mmol/L 为边缘增高，提示应该注意饮食和运动了。
- (4)甘油三酯大于 2.3mmol/L，就称为高甘油三酯血症。甘油三酯增高虽然不会直接导致血管斑块的形成，但也会间接引起心脑血管疾病风险增加，同时，当甘油三酯大于 5.6mmol/L 时，还会增加急性胰腺炎的风险，所以降低甘油三酯的基础主要是控制饮食，饮食控制不佳可以选择药物治疗。
- (5)生活方式的干预是控制甘油三酯水平升高的基础，包括减重，增加运动量，限制酒精摄入以及避免食用果糖和高碳水化合物食物。多食蔬菜水果，定期复查。
- (6)明显增高者在医师的指导下使用降脂药物治疗，首选他汀和贝特类药物。

【隐血(ERY)2+】：

- (1)尿隐血可分为肉眼血尿和镜下血尿。肉眼血尿是指肉眼能见到血色的尿，尿液呈洗肉水色或血色，通常在 1000ml 尿中含有 1ml 血液即肉眼可见。镜下血尿是指尿的颜色正常，通过显微镜可以观察到尿液中含红细胞，通常离心沉淀后的尿液镜检每高倍视野有红细胞 3 个以上。
- (2)尿隐血是泌尿系疾病常见的症状之一，生理情况下女性生理期、运动后等都可以引起，病理情况下大多是由泌尿系统疾病引起，如泌尿系炎症、尿路结石等，也有一些血尿是由全身性疾病或泌尿系统邻近器官所致。
- (3)需要指出的是：尿液呈红色并不都是血尿，有些药物、食物都能使尿液呈红色、橙色或褐色；由于严重创伤、错误输血等大量红细胞或组织破坏，也可导致血红蛋白或肌红蛋白尿。
- (4)建议往泌尿外科进一步复查，以明确诊断。

【甲状腺左侧叶结节】：

- (1)甲状腺结节是一种常见的甲状腺疾病，很多甲状腺疾病可表现为结节，如可由甲状腺退行性变、炎症、自身免疫性及新生物等多种病变所致。甲状腺结节在各个年龄段的男女人群中均可见到，但中年女性中较多。
- (2)甲状腺结节分良性和恶性两大类，良性的占绝大多数，恶性者不足 1%，判断甲状腺结节的良恶主要依靠病史、体格检查、放射性核素扫描、穿刺细胞学检查。

(3) 建议往外科就诊，进一步检查，明确诊断，结合临床诊治并定期复查。

【右锁骨下动脉起始处粥样硬化斑块形成】：

(1) 颈动脉斑块是动脉硬化后，血管里面的垃圾沉淀在血管壁形成。斑块又分为硬斑和软斑两种。硬斑比较稳定，不容易脱落，软斑不稳定，容易破裂脱落，从而形成血管栓塞。

(2) 建议：1. 减低胆固醇水平。2. 减低高血糖、高血压等高危因素，将血压、血糖控制在理想水平。3. 积极进行生活干预，控制饮食，改善饮食结构，适量增加运动，戒烟限酒。4. 必要时药物治疗。

【双侧颈总动脉膨大处内中膜局部增厚】：

(1) 颈动脉内中膜增厚是一个超声诊断，它属于血管性疾病（动脉硬化）的早期表现，提示长期发展下去动脉硬化会形成斑块和狭窄闭塞病变。

(2) 建议改变饮食结构，适量增加运动量，减缓动脉硬化发展的速度。如果有血脂高、胆固醇高、高血压、高血糖，就要进行相应的控制和预防，通过药物的干预，避免从内中膜增厚发展成斑块，进一步形成血管狭窄和闭塞的病变。

【轻度脂肪肝】：

(1) 脂肪肝是指肝脏被脂肪浸润，为一种多病因引起的获得性疾病。

(2) 脂肪肝是以肝细胞脂肪变性和脂肪蓄积为病理特征，最常见易患因素有超重或肥胖、进食油腻食物、高脂血症（尤其甘油三酯升高）、营养失调（营养过量或不足）、饮酒、高脂血症、少运动、糖耐量异常、减肥造成体重急剧下降、营养不良、中毒和药物等。

(3) 当肝内脂类（主要为甘油三酯）含量超过肝重的 5% 时为脂肪肝。脂肪肝是一个常见的临床现象，不是一个独立性的疾病。

(4) 值得注意的是，过多的脂肪在肝组织、肝细胞内浸润，引起肝细胞肿大，严重可致肝硬化。脂肪肝是可逆性的，合理饮食、运动及治疗后可恢复。

(5) 合理控制饮食，控制总摄入量，低盐、低脂和低糖类饮食，少吃动物内脏，多吃蔬菜水果；

(6) 控制危险因素，如控制体重、改善胰岛素抵抗、调整血脂紊乱，戒烟、戒酒，坚持长期有氧运动，加强体育锻炼；

(7) 定期复查腹部彩超、血脂、肝功能。

【双肾结石】：

(1) 肾结石较小，不出现症状时可不处理；结石较大或出现绞痛及有肾盂积水时，请到泌尿外科治疗；

(2) 平时多饮水，适量运动；

(3) 定期复查。

【外周动脉僵硬度增高】：

(1) 动脉硬化是全身性粥样硬化在肢体局部表现，是全身性动脉内膜及其中膜呈退行性、增生性改变，使血管壁变硬缩小，失去弹性，从而继发血栓形成致使远端血流量进行性减少或中断。

(2) 要均衡饮食，要防止其他疾病引起的动脉粥样硬化，如糖尿病、肥胖、高血压。少吃含油脂和胆固醇多的食品，减少盐的摄入，多吃富含高密度脂蛋白的鱼类、海鲜。戒烟限酒，控制体重，保持良好的心态。通过适量的运动，可以明显改善动脉粥样硬化。必要时内科咨询及诊治。

【上肢动脉阻塞】：

(1) 动脉硬化是全身性粥样硬化在肢体局部表现，是全身性动脉内膜及其中膜呈退行性、增生性改变，使血管壁变硬缩小，失去弹性，从而继发血栓形成致使远端血流量进行性减少或中断。

(2) 要均衡饮食，要防止其他疾病引起的动脉粥样硬化，如糖尿病、肥胖、高血压。少吃含油脂和胆固醇多的食品，减少盐的摄入，多吃富含高密度脂蛋白的鱼类、海鲜。戒烟限酒，控制体重，保持良好的心态。通过适量的运动，可以明显改善动脉粥样硬化。必要时内科咨询及诊治。

【肢体远端动脉血液灌注欠充足】：

(1)动脉硬化是全身性粥样硬化在肢体局部表现，是全身性动脉内膜及其中膜呈退行性、增生性改变，使血管壁变硬缩小，失去弹性，从而继发血栓形成致使远端血流量进行性减少或中断。

(2)要均衡饮食，要防止其他疾病引起的动脉粥样硬化，如糖尿病、肥胖、高血压。少吃含油脂和胆固醇多的食品，减少盐的摄入，多吃富含高密度脂蛋白的鱼类、海鲜。戒烟限酒，控制体重，保持良好的心态。通过适量的运动，可以明显改善动脉粥样硬化。必要时内科咨询及诊治。

汇总医生： 樊兴国

主检日期： 2023-11-18

主检医生：

分科结果

身高、体重、血压

项目名称	检查结果	项目名称	检查结果
身高	165cm	体重	73kg
血压	134/78mmHg		

***小结：**

(1) 体重指数 26.81：超重

操作员：杨柳庆

检查日期:2023-11-16

检查医生：名燕凌

内科

项目名称	检查结果	项目名称	检查结果
心率	83 次/min	心律	齐
心脏杂音	无	心界	正常
肺部	正常	呼吸音	呼吸音清
啰音	未闻及	叩诊	叩诊呈清音
腹部触诊	腹部平软	发育	正常
肝胆	肋下未触及	脾脏	肋下未触及
双肾	无叩击痛	肠鸣音	正常
营养	良好	神经系统	正常
生理反射	生理反射存在	病理反射	病理反射未引出
颅神经	正常	运动功能	正常
深浅感觉	正常	其它	无异常发现
既往史	无		

***小结：**

未见异常

操作员：杨淑兰

检查日期:2023-11-16

检查医生：杨淑兰

外科（男）

项目名称	检查结果	项目名称	检查结果
皮肤	正常	甲状腺	无肿大
脊椎	无畸形	浅表淋巴结	无肿大
肛门	拒检	前列腺	未检
泌尿外生殖器	正常	四肢关节	未见异常
腹股沟	未见异常	足背动脉	正常
紫绀	无	色素沉着	无
脱毛	无	脱色	无
浮肿	无	皮下结节	无
头颅	正常	颈部	正常
乳腺	正常	脊柱	正常
直肠	未检	皮肤黄疸	无
四肢	活动正常	其他	无

*小结:

未见异常

操作员：谷岱清

检查日期:2023-11-16

检查医生：谷岱清

眼科

项目名称	检查结果	项目名称	检查结果
视力(左)	1.0	视力(右)	1.0
辨色力	正常	眼睑	正常
结膜	正常	泪器	正常
角膜	正常	虹膜	正常
瞳孔	正常	晶状体	正常
玻璃体	正常	眼底	未见异常

*小结:

未见异常

操作员：田野青 检查日期:2023-11-16 检查医生：田野青

耳鼻喉科

项目名称	检查结果	项目名称	检查结果
听力(左)	正常	听力(右)	正常
外耳道	正常	鼓膜	正常
鼻窦	正常	鼻中隔	偏曲
鼻腔	正常	扁桃体	无肿大
嗅觉	正常	咽喉	正常

***小结:**

(1) 鼻中隔偏曲

操作员：王存宝 检查日期:2023-11-16 检查医生：王存宝

检验报告

尿常规

项目名称	检查结果	单位	参考值	提示
胆红素(BIL)	-		阴性	
隐血(ERY)	2+		阴性	
小圆上皮细胞(SRC)	0	个/ul	0--0	
维生素 C	-		阴性	
异常红细胞	0	个/ul	0--3	
红细胞（正常）	0	个/ul	0--6	
鳞状上皮细胞	0	个/ul	0--0	
粘液丝	0	个/ul	0--0	
尿葡萄糖(GLU)	-		阴性	
酮体(KET)	-		阴性	
比重(SG)	1.025		1.003--1.030	
酸碱度(PH)	6.0		4.5--8.0	
尿蛋白质(PRO)	-		阴性	
尿胆原(URO)	-		阴性	
亚硝酸盐(NIT)	-		阴性	
尿白细胞(LEU)	-		阴性	

*小结:

隐血(ERY)2+

操作员：祁佳佳 检查日期:2023-11-17

检查医生:陈建国

血常规（五分类）

项目名称	检查结果	单位	参考值	提示
白细胞(WBC)	6.44	10 ⁹ /L	3.5--9.5	
淋巴细胞绝对值(LY#)	2.20	10 ⁹ /L	1.1--3.2	

淋巴细胞百分比(LY%)	34.3	%	20--50	
中性粒细胞绝对值(GR#)	3.59	10 ⁹ /L	1.8--6.3	
中性粒细胞百分比(GR%)	55.7	%	40--75	
嗜碱性粒细胞绝对值(BA#)	0.07	10 ⁹ /L	0--0.06	↑
嗜碱性粒细胞百分比(BA%)	1.1	%	0--1.0	↑
嗜酸性粒细胞绝对值(EO#)	0.14	10 ⁹ /L	0.02--0.52	
嗜酸性粒细胞百分比(EO%)	2.1	%	0.4--8.0	
血小板(PLT)	202	10 ⁹ /L	125--350	
血小板分布宽度(PDW)	16.0	%	15--17	
平均血小板体积(MPV)	9.6	fl	6.0--14.0	
血小板压积(PCT)	0.194	%	0.11--0.28	
红细胞(RBC)	4.82	10 ¹² /L	4.3--5.8	
血红蛋白	156	g/L	130--175	
红细胞压积(HCT)	45.4	%	40--50	
红细胞平均体积(MCV)	94.1	fl	82--100	
平均血红蛋白含量(MCH)	32.3	pg	27--34	
平均血红蛋白浓度(MCHC)	344	g/L	316--354	
单核细胞绝对值(MO#)	0.44	10 ⁹ /L	0.1--0.60	
单核细胞百分比(MO%)	6.8	%	3--10	
红细胞分布宽度标准差(RDW-SD)	45.6	fl	35--56	
红细胞分布宽度变异系数(RDW-CV)	12.8	%	10.6--16.6	
大血小板比率	22.8	%	11--45	
大血小板数目	46	10 ⁹ /L	30--90	
未成熟粒细胞数目	0.02	10 ⁹ /L	0--999	
未成熟粒细胞百分比	0.3	%	0--100	
有核红细胞数目	0.000	10 ⁹ /L	0--9999	

有核红细胞百分比	0.00	/100WBC	0--9999	
----------	------	---------	---------	--

***小结:**

嗜碱性粒细胞绝对值(BA#)偏高(0.07 10⁹/L) 嗜碱性粒细胞百分比(BA%)偏高(1.1 %)

操作员：余雅倩 检查日期:2023-11-16 检查医生:陈建国

肾功三项

项目名称	检查结果	单位	参考值	提示
肌酐(CREA)	85.00	umol/L	57--97	
尿酸(UA)	401.00	umol/L	200--420	
尿素测定 (Urea)	5.00	mmol/L	3.1--8.0	

***小结:**

未见异常

操作员：王文静 检查日期:2023-11-16 检查医生:陈建国

空腹血糖

项目名称	检查结果	单位	参考值	提示
葡萄糖(GLU)	5.24	mmol/L	3.89--6.1	

***小结:**

未见异常

操作员：王文静 检查日期:2023-11-16 检查医生:陈建国

尿沉渣

项目名称	检查结果	单位	参考值	提示
白细胞尿	0	个/ul	0--13	
上皮细胞(EC)	0	/HP	0--28	
管型(CAST)	0	个/ul	0--1	
霉菌 (尿)	0	/HP	0--0	
结晶	0	/HP	0--10	

透明度(CLA)	清亮			
胆红素(BIL)	-		阴性	
颜色(Colour)	淡黄色			
红细胞(尿)(RBC)	0	个/ul	0--6	

***小结:**

未见异常

操作员：祁佳佳 检查日期:2023-11-17 检查医生:陈建国

血脂四项

项目名称	检查结果	单位	参考值	提示
动脉硬化指数	3.49		1.31--3.19	↑
总胆固醇(CHOL)	6.73	mmol/L	2.59--5.2	↑
甘油三脂(TG)	2.81	mmol/L	0.7--1.7	↑
低密度脂蛋白(LDL)	3.94	mmol/L	0--4.13	
高密度脂蛋白(HDL)	1.13	mmol/L	0.77--1.55	

***小结:**

动脉硬化指数偏高(3.49) 总胆固醇(CHOL)偏高(6.73 mmol/L) 甘油三脂(TG)偏高(2.81 mmol/L)

操作员：王文静 检查日期:2023-11-16 检查医生:陈建国

肝功能三项

项目名称	检查结果	单位	参考值	提示
γ-谷氨酰转肽酶(GGT)	34.0	U/L	10--60	
丙氨酸氨基转移酶(ALT)	31.00	U/L	9--50	
门冬氨酸氨基转移酶(AST)	20.00	U/L	15--40	
谷草比谷丙	0.65		0.4--2.5	

***小结:**

未见异常

操作员：王文静 检查日期:2023-11-16 检查医生:陈建国

大同瑞慈康复医院 12导联心电图报告

段新铭 男 50岁 体检号:351497

病床号:

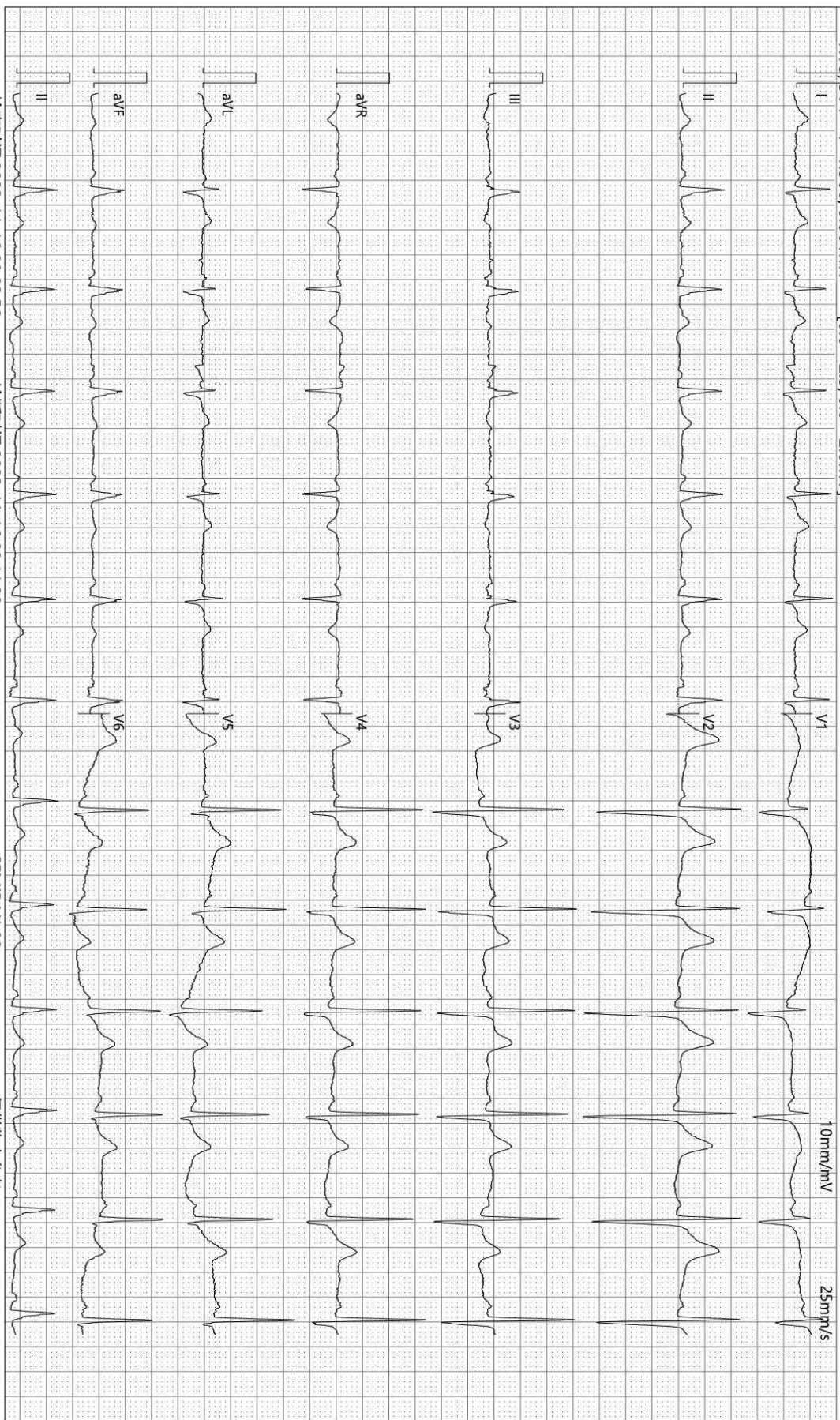
诊断结果:

- 1.窦性心律
- 2.正常心电图

诊断医生:

张之生

HR	: 72bpm	[60 ~ 100bpm]
P	: 102ms	[0 ~ 110ms]
PR	: 137ms	[120 ~ 200ms]
QRS	: 103 ms	[60 ~ 100ms]
QT/QTc	: 386/425ms	[320 ~ 440/0 ~ 450ms]
P/QRS/T	: -61 / 62 / 30deg.	[0 ~ 75 / -30 ~ 90 / 0 ~ 75deg]
RV5/SV1	: 1.508/0.661mV	[0.0 ~ 2.5 / 0.0 ~ 2.0mV]



检查时间:2023-11-16 09:02:56

诊断时间:2023-11-16 09:11:30

SEMIP V1.90

仅供临床参考

双源 CT 诊断图文报告

流水号: 2110211014

影像号: CT20231116039

姓名: 段新铭

年龄: 50 岁

性别: 男

检查设备: 西门子量子双源 CT

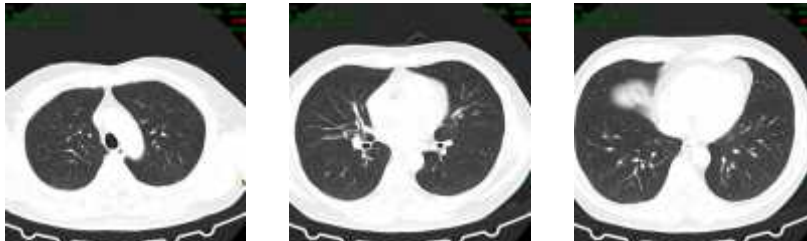体检号: 351497

申请医院: 本院

体检科室: 体检科

检查部位: CT 检查二

经典图像:



影像所见:

胸廓对称, 骨性肋骨完整, 胸壁软组织结构良好, 两肺支气管血管纹理走行分布良好, 支气管束结构清晰, 双肺通气良好。肺门结构未见异常。纵隔无偏移, 段以上支气管通畅。心影及大血管形态结构正常, 纵隔内未见肿大淋巴结。胸膜未见异常。

影像诊断:

胸部未见明显异常

报告医师: 剧艳军

检查日期: 2023-11-16

审核医师: 剧艳军

报告日期: 2023-11-16

超声诊断图文报告

流水号: 2110211014

影像号: 1450770

姓名: 段新铭

年龄: 50 岁

性别: 男

检查设备: Vivid E95

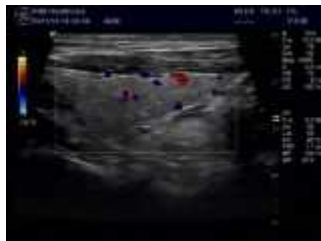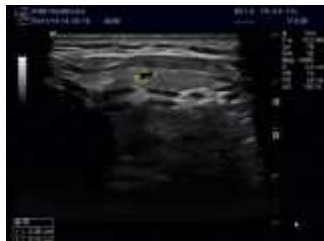体检号: 351497

申请医院: 本院

体检科室: 体检科

检查部位: 甲状腺彩超

经典图像:



影像所见:

甲状腺双侧叶形态正常, 包膜完整, 左侧叶探及囊性结节, 大小约 0.4*0.2cm, 边界清, 余实质回声均匀, CDFI: 未见异常血流信号。

双侧颈部未见明显肿大淋巴结。

影像诊断:

甲状腺左侧叶结节 TI-RADS 2 级

报告医师: 李菊蓉

检查日期: 2023-11-16

审核医师: 李菊蓉

报告日期: 2023-11-16

超声诊断图文报告

流水号: 2110211014

影像号: 1450773

姓名: 段新铭

年龄: 50 岁

性别: 男

检查设备: Vivid E95

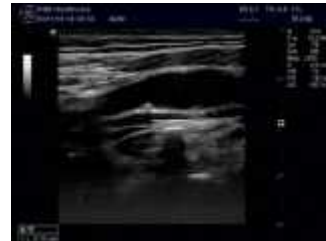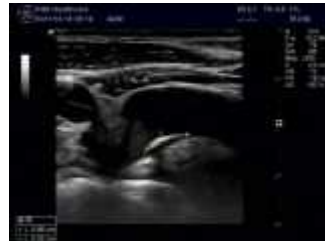体检号: 351497

申请医院: 本院

体检科室: 体检科

检查部位: 颈部血管彩超

经典图像:



影像所见:

右锁骨下动脉起始处探及强回声斑块, 大小约 8.9*2.3mm, 双侧颈总动脉膨大处后壁内中膜均局部增厚, 厚均约 1.3mm, 双侧颈内、颈外动脉起始段内中膜不增厚, 内壁欠光滑, 管壁未见明确强回声斑。CDFI: 血流充盈好。PW: 频谱形态正常。

双侧椎动脉走行正常, 椎动脉内径正常, 管壁不厚, 管腔内为无回声, CDFI: 血流充盈好。PW: 频谱正常。

影像诊断:

1. 右锁骨下动脉起始处粥样硬化斑块形成
2. 双侧颈总动脉膨大处内中膜局部增厚

报告医师: 李菊蓉

检查日期: 2023-11-16

审核医师: 李菊蓉

报告日期: 2023-11-16

超声诊断图文报告

流水号: 2110211014

影像号: 1450775

姓名: 段新铭

年龄: 50 岁

性别: 男

检查设备: Vivid E95

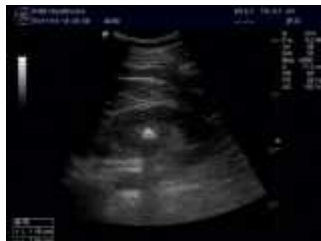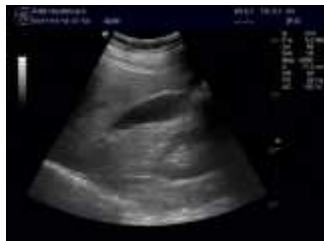体检号: 351497

申请医院: 本院

体检科室: 体检科

检查部位: 全腹彩超

经典图像:



影像所见:

肝脏大小形态正常, 包膜光滑完整, 实质回声细腻增强, 肝内管道系统走行尚清晰, 门静脉及肝内胆管不扩张。

胆囊大小形态正常, 壁不厚、光滑, 囊内透声好, 肝外胆管不扩张。

胰腺大小形态正常, 实质回声均匀, 主胰管不扩张。

脾脏大小形态正常, 实质回声均匀, 脾门静脉不宽。

双肾大小形态正常, 皮髓质分界清晰, 集合系统未见分离, 双侧输尿管未见扩张, 双肾集合系统内均探及强回声团, 左侧大小约 1.2*1.0cm, 右侧直径约 0.5cm。

膀胱充盈欠佳。

前列腺形态正常, 大小约 3.5*2.4*1.9cm, 实质回声欠均匀。

影像诊断:

1. 轻度脂肪肝
2. 双肾结石

报告医师: 李菊蓉

检查日期: 2023-11-16

审核医师: 李菊蓉

报告日期: 2023-11-16