



2110210973

大同瑞慈健康体检

报 告 册

体检编号	351486	工号	25
姓名	李阳		
性别	女	年龄	32岁
单位	大同市园林绿化中心		
部门	大同市园林绿化中心-智家堡公		
联系电话	13835243008		
体检日期	2024-08-29		

尊敬的 李阳女士 您好！

首先，瑞慈健康体检全体员工欢迎您的光临，并对您的信任表示衷心的感谢！

您于 2024-08-29 （体检编号：351486）完成健康检查，本机构的各科医生已根据您的体检项目及结果，汇总成此份健康体检报告，并经总检医生审核。据此提出对您健康状况的综合分析及建议。

瑞慈健康体检倡导“大健康、大康复”，提出“健康是第一财富（Rich）”的人文理念。希望您仔细阅读并妥善地保管此份健康体检报告，并认真关注报告中的提示与建议，若您对报告内容有任何疑问，可直接与瑞慈健康体检客服部联系，进一步咨询。

健康体检咨询电话：**0352-2824444**

客户服务咨询电话：**0352-2830597**

400-6112995

瑞慈健康体检报告由下列内容组成：

第一部分：主检报告

第二部分：分科分项结果

第三部分：检验报告

第四部分：附表

主检报告

检查综述

- 【身高、体重、血压】 (1) 血压 147/85：本次测量收缩期血压偏高
- 【眼科】 (1) 左眼视力下降 (2) 右眼视力下降
- 【尿沉渣】 红细胞(尿)(RBC)偏高(8 个/u1)
- 【血脂四项】 总胆固醇(CHOL)偏高(6.75 mmol/L) 甘油三脂(TG)偏高(4.35 mmol/L)
- 【尿常规】 隐血(ERY)1+ 正常红细胞偏高(8 个/u1) 鳞状上皮细胞偏高(1 /HP) 粘液丝偏高(30 /HP)
- 【CT检查二】 L4/5、L5/S1 椎间盘轻度膨出
- 【甲状腺彩超】 甲状腺弥漫性改变 建议查甲功
- 【颈部血管彩超】 右锁骨下动脉起始处斑块形成
- 【全腹彩超】 肝囊肿(多发)

医生建议

【本次测量收缩期血压偏高】：

- (1) 所谓单纯收缩期高血压，顾名思义是指一个人的舒张压（即低压）不高，仅仅是收缩压（即高压）超过正常范围。
- (2) 单纯收缩期高血压标准为收缩压在 140mmHg 以上，舒张压为 90mmHg 以下。如果收缩压在 140-149mmHg，又称单纯收缩期临界高血压。由于单纯收缩期高血压大部分发生在 60 岁以上的老年人，故又称老年单纯收缩期高血压。
- (3) 当病人患动脉硬化、甲状腺功能亢进、主动脉关闭不全、体循环动静脉瘘、动脉导管未闭及原因不明的高动力循环状态时，也常伴有收缩期高血压，但这些不包括在单纯收缩期高血压范围内。
- (4) 劳逸结合，保持良好身心状态。避免各种诱因：如情绪低落、紧张等。改进生活方式，适当低盐、低脂、低胆固醇饮食，戒烟酒。必要时心血管专科诊治，定期复诊。
- (5) 平时应低盐（每天 5~10g）、低脂饮食（少吃动物脂肪与内脏）；忌烟限酒。遵照医嘱坚持服药，定期测量血压，宜控制在 140/90mmHg 以下，若合并有糖尿病和肾病，要把血压控制在 130/80mmHg 以下。
- (6) 血压到正常水平时，说明此时选用的降压药和治疗方案基本合适，但并不意味着高血压已被“治愈”，应坚持治疗。若盲目自行停药或间断服药，常会使血压波动很大，而加重心、脑、肾和血管的损害。

【左眼视力下降】：

- (1) 视力下降是由角膜白斑或角膜炎、晶状体混浊、眼底疾病、屈光不正等原因引起，建议眼科诊断治疗。

【右眼视力下降】：

- (1) 视力下降是由角膜白斑或角膜炎、晶状体混浊、眼底疾病、屈光不正等原因引起，建议眼科诊断治疗。

【红细胞(尿)(RBC)偏高】：

- (1) 建议泌尿外科复查，结合临床参考。

【总胆固醇(CHOL)偏高】：

- (1) 总胆固醇是脂质的主要成分之一，其数量受年龄、家族、性别、饮食、遗传等多种因素影响。总胆固醇对人体生长发育以及新陈代谢有重要的作用，正常值是 2.59-5.20mmol/L。

- (2)总胆固醇升高后，会增加类脂物质的堆积，会产生更多的血管斑块，进而增加心脑血管疾病的风险。大于5.21-5.69mmol/L是胆固醇的临界偏高，即使是一个完全健康的人，只要总胆固醇 >7.2 mmol/L或低密度脂蛋白 >4.9 mmol/L，未来发生心脑血管的风险就明显增高，应该马上治疗。
- (3)总胆固醇升高根据病因可分为两大类：一是原发性，是由于遗传因素缺陷所致，另一种是继发性，可引起其升高的疾病主要有糖尿病、高血压、甲减、肝肾疾病等。
- (4)降低总胆固醇的治疗中，原发性偏高应积极应用降脂药，曾经选择他汀类药物，胆固醇任不能达标的，可联合用药（如依折麦布等）。
- (5)如果总胆固醇偏高，且患者有糖尿病、高血压、甲减、肝肾疾病或者已经发生心脑血管疾病的人更应积极用药，控制降低疾病风险。
- (6)戒烟，增强运动，采用低脂、低糖饮食，少食富含脂肪、胆固醇及饱和脂肪酸的食物，多进食蔬菜、水果、豆制品、粗粮、鱼和高纤维食品。
- (7)必要时在医师指导下使用降脂药物治疗，并前往内分泌科复诊。

【甘油三脂(TG)偏高】：

- (1)甘油三酯是甘油和脂肪酸所构成的有机化合物，甘油三酯测定是脂类代谢的重要指标之一。
- (2)甘油三酯增高与冠心病的发生有着重要的相关性，随年龄增大而有上升的趋势，其增高最常见于高脂和过量糖类饮食、肥胖等。
- (3)甘油三酯主要功能是为机体提供能量，其正常值在0.7-1.7mmol/L之间，1.7-2.29mmol/L为边缘增高，提示应该注意饮食和运动了。
- (4)甘油三酯大于2.3mmol/L，就称为高甘油三酯血症。甘油三酯增高虽然不会直接导致血管斑块的形成，但也会间接引起心脑血管疾病风险增加，同时，当甘油三酯大于5.6mmol/L时，还会增加急性胰腺炎的风险，所以降低甘油三酯的基础主要是控制饮食，饮食控制不佳可以选择药物治疗。
- (5)生活方式的干预是控制甘油三酯水平升高的基础，包括减重，增加运动量，限制酒精摄入以及避免食用果糖和高碳水化合物食物。多食蔬菜水果，定期复查。
- (6)明显增高者在医师的指导下使用降脂药物治疗，首选他汀和贝特类药物。

【隐血(ERY)1+】：

- (1)尿隐血可分为肉眼血尿和镜下血尿。肉眼血尿是指肉眼能见到血色的尿，尿液呈洗肉水色或血色，通常在1000ml尿中含有1ml血液即肉眼可见。镜下血尿是指尿的颜色正常，通过显微镜可以观察到尿液中含红细胞，通常离心沉淀后的尿液镜检每高倍视野有红细胞3个以上。
- (2)尿隐血是泌尿系疾病常见的症状之一，生理情况下女性生理期、运动后等都可以引起，病理情况下大多是由泌尿系统疾病引起，如泌尿系炎症、尿路结石等，也有一些血尿是由全身性疾病或泌尿系统邻近器官所致。
- (3)需要指出的是：尿液呈红色并不都是血尿，有些药物、食物都能使尿液呈红色、橙色或褐色；由于严重创伤、错误输血等大量红细胞或组织破坏，也可导致血红蛋白或肌红蛋白血尿。
- (4)建议往泌尿外科进一步复查，以明确诊断。

【鳞状上皮细胞偏高】：

- (1)在生理情况下，机体正常的新陈代谢都会引起鳞状上皮细胞的脱离，这是一种正常的机体现象。如果长时间出现鳞状上皮细胞偏高的现象时，则有可能是尿路感染、泌尿系统结石等因素导致，应及时往泌尿外科进一步诊断治疗。

【粘液丝偏高】：

- (1)尿常规中粘液丝是由尿路中细胞分泌出来的，在有尿路感染时分泌会明显增多，且伴有炎症细胞的出现。
- (2)粘液丝偏高，可分为生理性偏高和病理性偏高两种，生理性偏高一般是由于喝水较少导致的尿液浓缩，一般在喝水后就能达到稀释的效果。
- (3)病理性的粘液丝偏高是由于泌尿系炎症或者是前列腺炎导致的，需要注意观察，多喝水，同时有白细胞等炎症细胞增多时，应及时服用抗感染药物治疗。如果仅有粘液丝的增多而没有白细胞等炎症细胞增多时，尿路有炎症的可能性不大。
- (4)建议平时饮食注意清淡，多喝水，少吃油腻和辛辣的食物，要注意个人清洁卫生，勤洗阴部，注意休息。

【椎间盘轻度膨出】：

(1) 椎间盘膨出指的是由于退行性变或者外伤导致间盘中央的髓核细胞组织突破内层纤维环，而未突破外层纤维环的状态。属于椎间盘突出症当中较轻的一种，临床症状较轻，可采取保守治疗，并可取得良好的疗效。建议骨科咨询及诊治。

【甲状腺弥漫性改变】：

(1) 甲状腺弥漫性病变是甲状腺的一种病症，临床上常见的病种，多为结节性甲状腺肿、甲状腺癌、桥本甲状腺炎、甲亢等。建议内分泌科结合临床诊治。

【右锁骨下动脉起始处斑块形成】：

(1) 颈动脉斑块是动脉硬化后，血管里面的垃圾沉淀在血管壁形成。斑块又分为硬斑和软斑两种。硬斑比较稳定，不容易脱落，软斑不稳定，容易破裂脱落，从而形成血管栓塞。

(2) 建议：1. 减低胆固醇水平。2. 减低高血糖、高血压等高危因素，将血压、血糖控制在理想水平。3. 积极进行生活干预，控制饮食，改善饮食结构，适量增加运动，戒烟限酒。4. 必要时药物治疗。

【肝囊肿】：

(1) 肝囊肿，通俗说就是肝脏中的水泡。绝大多数的肝囊肿都是先天性的，即因先天发育的某些异常导致了肝囊肿形成。

(2) 肝囊肿病因大多数系肝内小胆管发育障碍所致，单发性肝囊肿的发生是由于异位胆管造成。肝囊肿生长缓慢，所以可能长期或终生无症状，其临床表现也随囊肿位置、大小、数目以及有无压迫邻近器官和有无并发症而异。

(3) 肝囊肿是一种较常见的肝脏良性疾病，一般没有什么症状，也不会影响肝功。5CM以下的肝囊肿一般不需要特殊治疗。当囊肿长大到一定程度，可能会压迫胃肠道而引起症状，如上腹不适饱胀；也有因囊肿继发细菌感染而有腹痛、发热的。

(4) 肝囊肿首次发现，建议作MRI或CT检查，除外肝内其它占位性病变。

(5) 过大的肝囊肿，对肝脏本身或周围的器官有压迫症状的，或有炎症的，往外科治疗。

(6) 已确诊为肝囊肿，动态观察，定期B超检查进行对照，监测囊肿大小。

(7) 解除顾虑和紧张情绪，保持良好心态，切忌大怒。

(8) 多食新鲜蔬菜和水果，保持大便通畅，防止便秘；保证营养，宜食清淡富含蛋白质的食物为主；限制饮酒。

(9) 不宜剧烈运动，防止过度用力，以免增加腹腔压力。

(10) 如有症状请及时就诊。

【正常红细胞偏高】：

(1) 建议泌尿外科咨询，定期复查。

汇总医生： 丁昊炜

主检日期： 2024-09-01

主检医生：

分科结果

身高、体重、血压

项目名称	检查结果	项目名称	检查结果
身高	160cm	体重	51kg
血压	147/85mmHg		

***小结：**

(1) 血压 147/85：本次测量收缩期血压偏高

操作员：张悦 检查日期：2024-08-29 检查医生：名燕凌

内科

项目名称	检查结果	项目名称	检查结果
心率	72 次/min	心律	齐
心脏杂音	无	心界	正常
肺部	正常	呼吸音	呼吸音清
啰音	未闻及	叩诊	叩诊呈清音
腹部触诊	腹部平软	发育	正常
肝胆	肋下未触及	脾脏	肋下未触及
双肾	无叩击痛	肠鸣音	正常
营养	良好	神经系统	正常
生理反射	生理反射存在	病理反射	病理反射未引出
颅神经	正常	运动功能	正常
深浅感觉	正常	其它	无异常发现
既往史	无		

***小结：**

未见异常

操作员：名燕凌 检查日期：2024-08-29 检查医生：名燕凌

眼科

项目名称	检查结果	项目名称	检查结果
视力(左)	0.6	视力(右)	0.5
辨色力	正常	眼睑	正常
结膜	正常	泪器	正常
角膜	正常	虹膜	正常
瞳孔	正常	晶状体	正常
玻璃体	正常	眼底	未见异常

*小结:

(1) 左眼视力下降

(2) 右眼视力下降

操作员：田野青

检查日期:2024-08-29

检查医生：田野青

检验报告

尿常规

项目名称	检查结果	单位	参考值	提示
胆红素(BIL)	-		阴性	
隐血(ERY)	1+		阴性	
小圆上皮细胞(SRC)	0	个/ul	0--0	
维生素 C	-		阴性	
异常红细胞	0	个/ul	0--3	
红细胞（正常）	8	个/ul	0--6	↑
鳞状上皮细胞	1	个/ul	0--0	↑
粘液丝	30	个/ul	0--0	↑
尿葡萄糖(GLU)	-		阴性	
酮体(KET)	-		阴性	
比重(SG)	1.020		1.003--1.030	
酸碱度(PH)	6.5		4.5--8.0	
尿蛋白质(PRO)	-		阴性	
尿胆原(URO)	-		阴性	
亚硝酸盐(NIT)	-		阴性	
尿白细胞(LEU)	-		阴性	

*小结:

隐血(ERY)1+ 正常红细胞偏高(8 个/ul) 鳞状上皮细胞偏高(1 /HP) 粘液丝偏高(30 /HP)

操作员：乔叶 检查日期:2024-08-29 检查医生:陈建国

血常规（五分类）

项目名称	检查结果	单位	参考值	提示
白细胞(WBC)	6.14	10 ⁹ /L	3.5--9.5	
淋巴细胞绝对值(LY#)	3.00	10 ⁹ /L	1.1--3.2	

淋巴细胞百分比(LY%)	48.9	%	20--50
中性粒细胞绝对值(GR#)	2.70	10 ⁹ /L	1.8--6.3
中性粒细胞百分比(GR%)	43.9	%	40--75
嗜碱性粒细胞绝对值(BA#)	0.04	10 ⁹ /L	0--0.06
嗜碱性粒细胞百分比(BA%)	0.6	%	0--1.0
嗜酸性粒细胞绝对值(EO#)	0.20	10 ⁹ /L	0.02--0.52
嗜酸性粒细胞百分比(EO%)	3.3	%	0.4--8.0
血小板(PLT)	226	10 ⁹ /L	125--350
血小板分布宽度(PDW)	16.5	%	15--17
平均血小板体积(MPV)	10.1	fl	6.0--14.0
血小板压积(PCT)	0.228	%	0.11--0.28
红细胞(RBC)	4.59	10 ¹² /L	3.8--5.1
血红蛋白	139	g/L	115--150
红细胞压积(HCT)	41.9	%	35--45
红细胞平均体积(MCV)	91.2	fl	82--100
平均血红蛋白含量(MCH)	30.3	pg	27--34
平均血红蛋白浓度(MCHC)	332	g/L	316--354
单核细胞绝对值(MO#)	0.20	10 ⁹ /L	0.1--0.60
单核细胞百分比(MO%)	3.3	%	3--10
红细胞分布宽度标准差(RDW-SD)	42.1	fl	35--56
红细胞分布宽度变异系数(RDW-CV)	12.4	%	10.6--16.6
大血小板比率	27.1	%	11--45
大血小板数目	61	10 ⁹ /L	30--90
未成熟粒细胞数目	0.01	10 ⁹ /L	0--999
未成熟粒细胞百分比	0.1	%	0--100
有核红细胞数目	0.000	10 ⁹ /L	0--9999

有核红细胞百分比	0.00	/100WBC	0--9999	
----------	------	---------	---------	--

***小结:**

未见异常

操作员：贺琰 检查日期:2024-08-29 检查医生:陈建国

肾功三项

项目名称	检查结果	单位	参考值	提示
肌酐(CREA)	52.00	umol/L	41--73	
尿酸(UA)	222.00	umol/L	140--340	
尿素测定 (Urea)	4.00	mmol/L	2.6--7.5	

***小结:**

未见异常

操作员：王小雪 检查日期:2024-08-29 检查医生:陈建国

空腹血糖

项目名称	检查结果	单位	参考值	提示
葡萄糖(GLU)	5.29	mmol/L	3.89--6.1	

***小结:**

未见异常

操作员：王小雪 检查日期:2024-08-29 检查医生:陈建国

同型半胱氨酸

项目名称	检查结果	单位	参考值	提示
同型半胱氨酸	10.90	umol/L	0--15	

***小结:**

未见异常

操作员：康建忠 检查日期:2024-08-31 检查医生:陈建国

尿沉渣

项目名称	检查结果	单位	参考值	提示
白细胞尿	8	个/ul	0--13	
上皮细胞(EC)	1	/HP	0--28	
管型(CAST)	0	个/ul	0--1	
霉菌(尿)	0	/HP	0--0	
结晶	0	/HP	0--10	
透明度(CLA)	清亮			
胆红素(BIL)	-		阴性	
颜色(Colour)	淡黄色			
红细胞(尿)(RBC)	8	个/ul	0--6	↑

***小结:**

红细胞(尿)(RBC)偏高(8 个/ul)

操作员：乔叶 检查日期:2024-08-29 检查医生:陈建国

血脂四项

项目名称	检查结果	单位	参考值	提示
动脉硬化指数	2.80		1.31--3.19	
总胆固醇(CHOL)	6.75	mmol/L	2.59--5.2	↑
甘油三脂(TG)	4.35	mmol/L	0.7--1.7	↑
低密度脂蛋白(LDL)	2.97	mmol/L	0--4.13	
高密度脂蛋白(HDL)	1.06	mmol/L	0.77--1.55	

***小结:**

总胆固醇(CHOL)偏高(6.75 mmol/L) 甘油三脂(TG)偏高(4.35 mmol/L)

操作员：王小雪 检查日期:2024-08-29 检查医生:陈建国

肝功能三项

项目名称	检查结果	单位	参考值	提示
------	------	----	-----	----

γ-谷氨酰转肽酶(GGT)	26.0	U/L	7--45	
丙氨酸氨基转移酶(ALT)	20.00	U/L	7--40	
门冬氨酸氨基转移酶(AST)	20.00	U/L	13--35	
谷草比谷丙	1.00		0.4--2.5	

***小结:**

未见异常

操作员：王小雪 检查日期:2024-08-29 检查医生:陈建国

大同瑞慈康复医院 12导联心电图报告

李阳 女 32岁 体检号:351486

病床号:

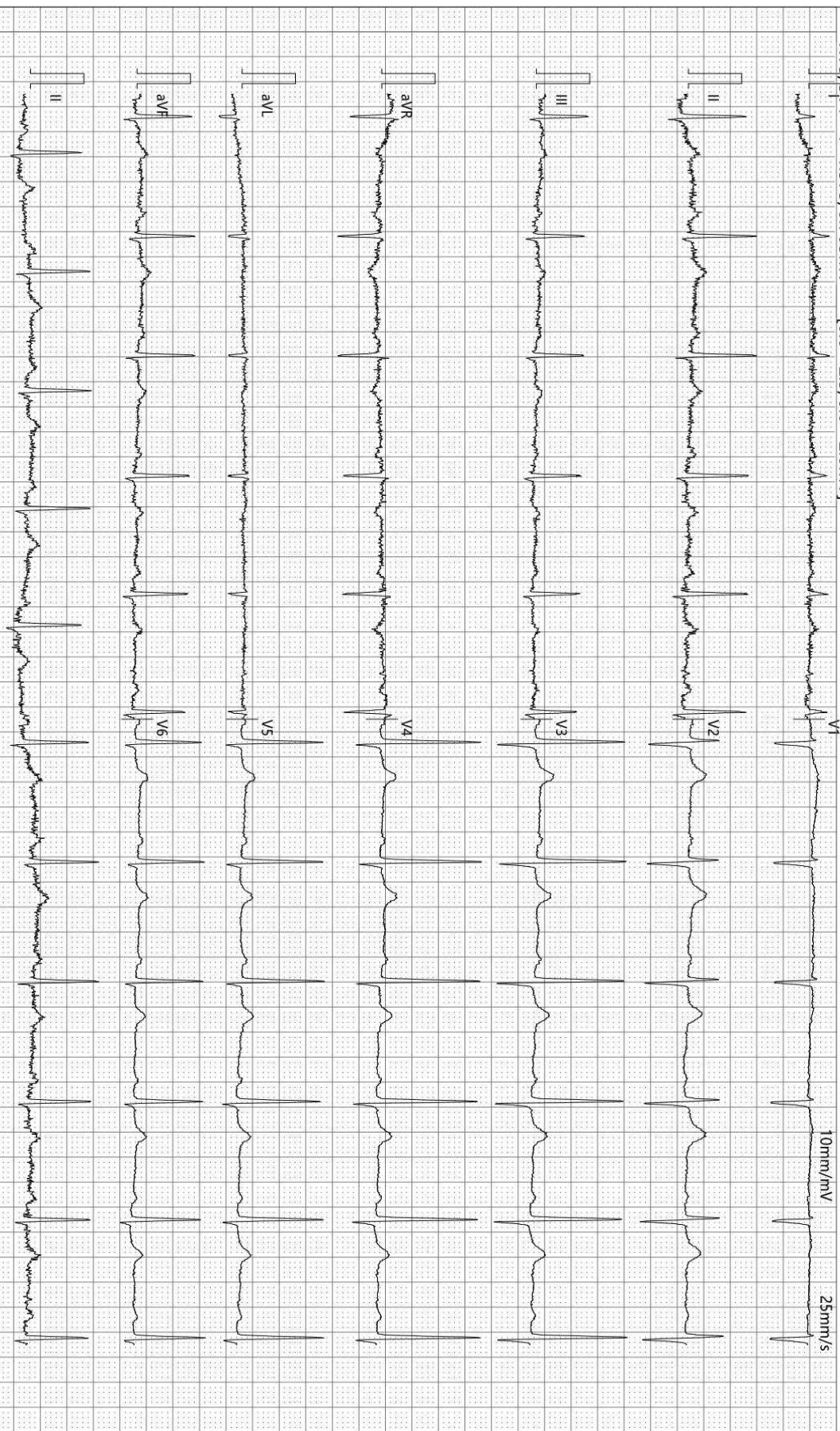
诊断结果:

- 1.窦性心律
- 2.正常心电图

诊断医生:

张生 陶文婷

HR	: 63bpm	[60 ~ 100bpm]
P	: 114 f ms	[0 ~ 110ms]
PR	: 195ms	[120 ~ 200ms]
QRS	: 88ms	[60 ~ 100ms]
QT/QTc	: 399/410ms	[320 ~ 440/0 ~ 460ms]
P/QRS/T	: 62/70/57deg.	[0 ~ 75/-30 ~ 90/0 ~ 75deg]
RV5/SV1	: 1.575/0.703mV	[0.0 ~ 2.5/0.0 ~ 2.0mV]



检查时间:2024-08-29 11:00:00

诊断时间:2024-08-29 11:11:32

SEMIP V1 90

仅供临床参考

双源 CT 诊断图文报告

流水号: 2110210973

影像号: CT20240829169

姓名: 李阳

年龄: 32 岁

性别: 女

检查设备: 西门子量子双源 CT

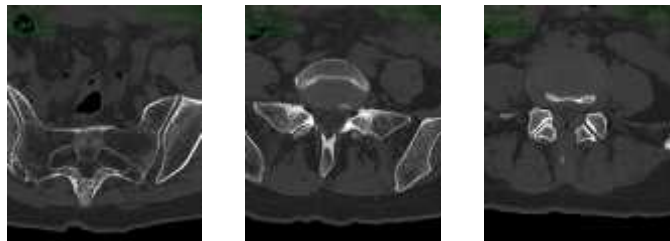体检号: 351486

申请医院: 本院

体检科室: 体检科

检查部位: CT 检查二

经典图像:



影像所见:

腰椎曲度变直, 序列整齐, 椎体边缘附件骨质结构完整, 形态良好, L4/5、L5/S1 椎间盘软组织轻度膨出, 压迫硬膜囊, 侧隐窝未见明显狭窄, 椎管内脊髓密度形态未见异常。

影像诊断:

L4/5、L5/S1 椎间盘轻度膨出

报告医师: 剧艳军

检查日期: 2024-08-30

审核医师: 剧艳军

报告日期: 2024-08-30

超声诊断图文报告

流水号: 2110210973

影像号: 1656397

姓名: 李阳

年龄: 32 岁

性别: 女

检查设备: Vivid E95

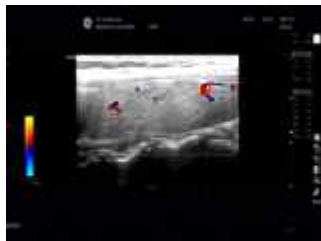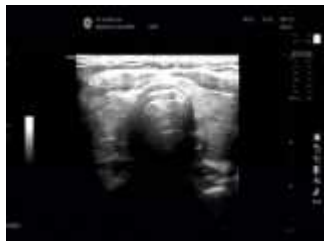体检号: 351486

申请医院: 本院

体检科室: 体检科

检查部位: 甲状腺彩超

经典图像:



影像所见:

甲状腺双侧叶形态正常, 包膜完整, 实质回声不均匀减低, 呈蜂窝样改变, CDFI: 未见异常血流信号。双侧颈部未见明显肿大淋巴结。

影像诊断:

甲状腺弥漫性改变 建议查甲功

报告医师: 陈玉荣

检查日期: 2024-08-29

审核医师: 陈玉荣

报告日期: 2024-08-29

超声诊断图文报告

流水号: 2110210973

影像号: 1656399

姓名: 李阳

年龄: 32 岁

性别: 女

检查设备: Vivid E95

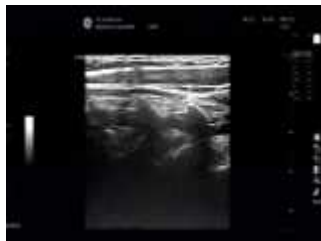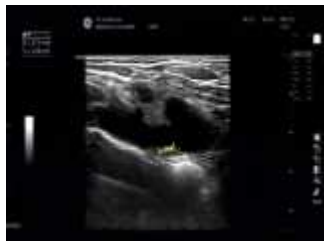体检号: 351486

申请医院: 本院

体检科室: 体检科

检查部位: 颈部血管彩超

经典图像:



影像所见:

右锁骨下动脉起始处探及混合回声斑, 大小约 8.7*2.3mm, 双侧颈总动脉、颈内、颈外动脉起始段内中膜不增厚, 内壁欠光滑, 管壁未见明确强回声斑。CDFI: 血流充盈好。PW: 频谱形态正常。

双侧椎动脉走行正常, 椎动脉内径正常, 管壁不厚, 管腔内为无回声, CDFI: 血流充盈好。PW: 频谱正常。

影像诊断:

右锁骨下动脉起始处斑块形成

报告医师: 陈玉荣

检查日期: 2024-08-29

审核医师: 陈玉荣

报告日期: 2024-08-29

超声诊断图文报告

流水号: 2110210973

影像号: 1656395

姓名: 李阳

年龄: 32 岁

性别: 女

检查设备: Vivid E95

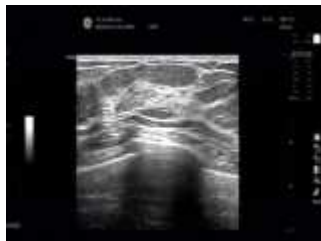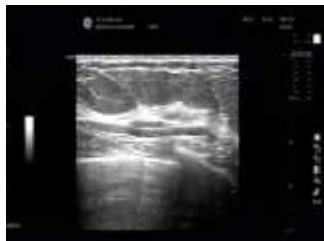体检号: 351486

申请医院: 本院

体检科室: 体检科

检查部位: 乳腺彩超

经典图像:



影像所见:

双侧乳腺腺体层次清晰, 右乳腺体厚 0.8cm, 左乳腺体厚 0.7cm, 乳导管未见扩张, 未见明显占位性病变, CDFI: 未见异常血流信号。

双侧腋下未见明显肿大淋巴结。

影像诊断:

双侧乳腺未见明显异常

报告医师: 陈玉荣

检查日期: 2024-08-29

审核医师: 陈玉荣

报告日期: 2024-08-29

超声诊断图文报告

流水号: 2110210973

影像号: 1656393

姓名: 李阳

年龄: 32 岁

性别: 女

检查设备: Vivid E95

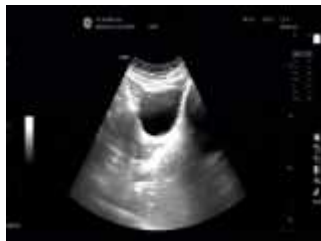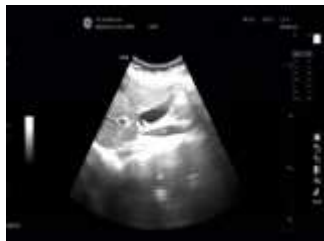体检号: 351486

申请医院: 本院

体检科室: 体检科

检查部位: 全腹彩超

经典图像:



影像所见:

肝脏大小形态正常,包膜光滑完整,于肝内探及多个囊性回声,大者约 4.0*3.2cm,边界清,形态规则,余实质回声均匀,肝内管道系统走行清晰,门静脉及肝内胆管不扩张。

胆囊大小形态正常,壁不厚、光滑,囊内透声好,肝外胆管不扩张。

胰腺大小形态正常,实质回声均匀,主胰管不扩张。

脾脏大小形态正常,实质回声均匀,脾门静脉不宽。

双肾大小形态正常,皮髓质分界清晰,集合系统未见分离,双侧输尿管未见扩张。

膀胱充盈佳,未见明显异常。

绝经后子宫,大小形态改变,肌壁回声均匀,内膜呈线状,宫颈厚约 2.1cm,双侧附件区未见异常。

影像诊断:

肝囊肿(多发)

报告医师: 陈玉荣

检查日期: 2024-08-29

审核医师: 陈玉荣

报告日期: 2024-08-29



大同市医学影像研究中心

注: 本报告仅供临床医生参考!

地址: 大同市魏都大道 79 号。若有疑问,请致电: 0352---2830580