



2110210953

# 检 查 结 果

姓名	王春华
性别	男
年龄	37岁
联系电话	13233652805
体检日期	2026-04-12

## 检验报告

# 体检科 12导联心电图报告

王春华 男 37岁 体检号:351466

病床号:

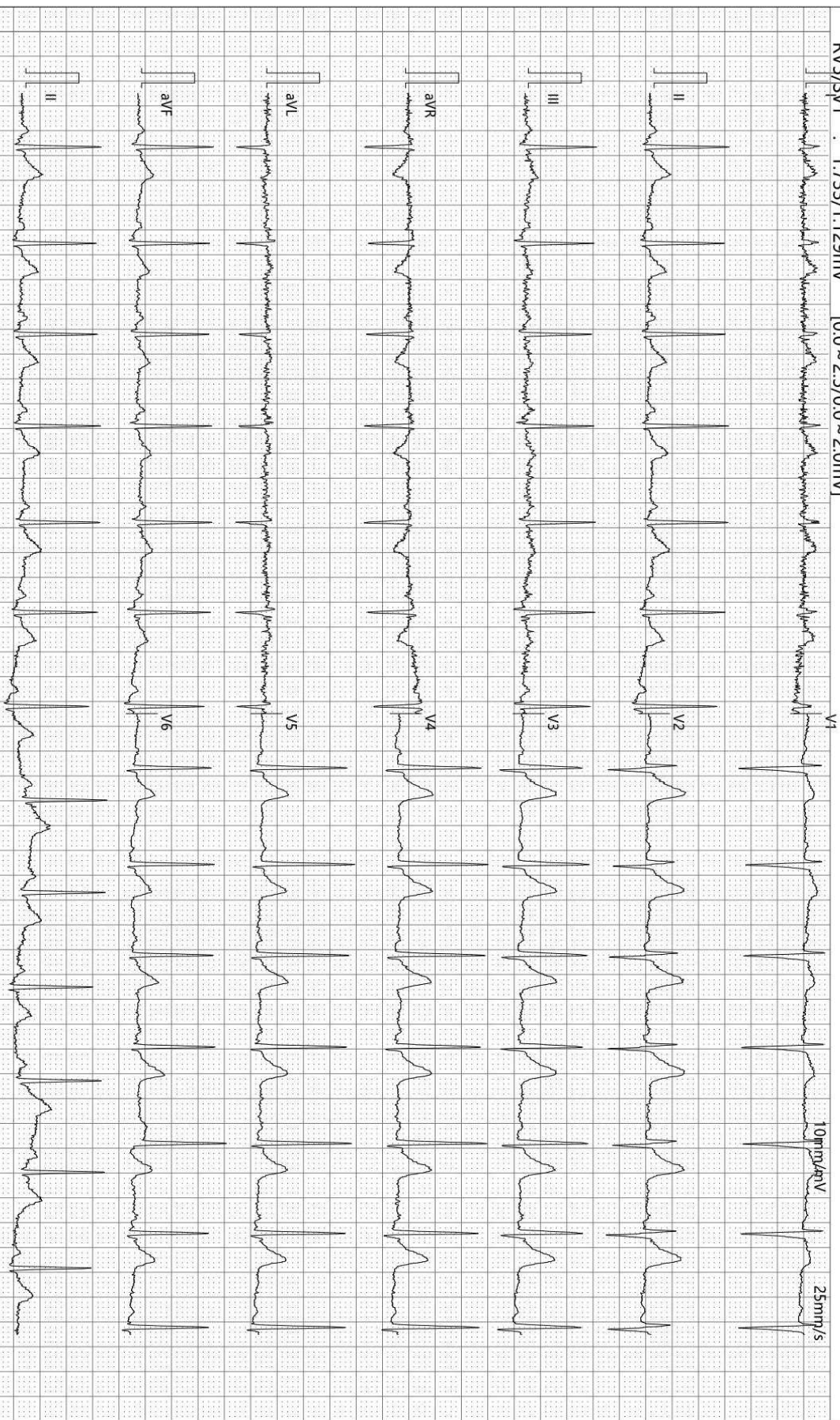
诊断结果:

- 1.窦性心律
- 2.正常心电图

诊断医生:

张之生

HR	: 79bpm	[60 ~ 100bpm]
P	: 100ms	[0 ~ 110ms]
PR	: 152ms	[120 ~ 200ms]
QRS	: 84ms	[60 ~ 100ms]
QT/QTc	: 326/375ms	[320 ~ 440/0 ~ 450ms]
P/QRS/T	: 84° / 81° / 54deg.	[0 ~ 75° / -30 ~ 90° / 0 ~ 75deg]
RV5/SV1	: 1.733/1.129mV	[0.0 ~ 2.5/0.0 ~ 2.0mV]



检查时间:2026-04-12 11:28:53

诊断时间:2026-04-12 11:36:25

SEMIP V1 90

仅供临床参考

Rich 大同瑞慈康复医院  
超声诊断图文报告

流水号: 2110210953

超声号:

姓名: 王春华

年龄: 37 岁

性别: 男

检查设备: Vivid E95

体检号: 351466

申请医院: 本院

体检科室: 体检科

检查部位: 甲状腺彩超

经典图像:



影像所见:

甲状腺双侧叶形态正常, 包膜完整, 实质回声均匀, CDFI: 未见异常血流信号。  
双侧颈部未见明显肿大淋巴结。

影像诊断:

甲状腺双侧叶未见异常

报告医师:

检查日期: 2026-04-13

审核医师:

报告日期: 2026-04-13



注: 本报告仅供临床医生参考!

地址: 大同市魏都大道 79 号。若有疑问, 请致电: 0352---2830580

Rich 大同瑞慈康复医院  
超声诊断图文报告

流水号: 2110210953

超声号:

姓名: 王春华

年龄: 37 岁

性别: 男

检查设备: Vivid E95

体检号: 351466

申请医院: 本院

体检科室: 体检科

检查部位: 颈部血管彩超

经典图像:



影像所见:

右锁骨下动脉起始处、双侧颈总动脉、颈内、颈外动脉起始段内中膜不增厚, 内壁欠光滑, 管壁未见明确强回声斑。CDFI: 血流充盈好。PW: 频谱形态正常。

双侧椎动脉走行正常, 椎动脉内径正常, 管壁不厚, 管腔内为无回声, CDFI: 血流充盈好。PW: 频谱正常。

影像诊断:

双侧颈动脉、椎动脉未见明显异常

报告医师:

检查日期: 2026-04-13

审核医师:

报告日期: 2026-04-13



注: 本报告仅供临床医生参考!

地址: 大同市魏都大道 79 号。若有疑问, 请致电: 0352---2830580

Rich 大同瑞慈康复医院  
超声诊断图文报告

流水号: 2110210953

超声号:

姓名: 王春华

年龄: 37岁

性别: 男

检查设备: Vivid E95

体检号: 351466

申请医院: 本院

体检科室: 体检科

检查部位: 全腹彩超

经典图像:



影像所见:

肝脏大小形态正常, 包膜光滑完整, 实质回声均匀, 肝内管道系统走行清晰, 门静脉及肝内胆管不扩张。  
胆囊大小形态正常, 壁不厚、光滑, 囊内透声好, 肝外胆管不扩张。  
胰腺大小形态正常, 实质回声均匀, 主胰管不扩张。  
脾脏大小形态正常, 实质回声均匀, 脾门静脉不宽。  
双肾大小形态正常, 皮髓质分界清晰, 集合系统未见分离, 双侧输尿管未见扩张。  
膀胱充盈佳, 未见明显异常。  
前列腺形态正常, 大小约 3.6\*2.8\*3.1cm, 实质回声均匀。

影像诊断:

肝、胆、脾、胰、双肾、前列腺未见明显异常

报告医师:

检查日期: 2026-04-13

审核医师:

报告日期: 2026-04-13



注: 本报告仅供临床医生参考!

地址: 大同市魏都大道 79 号。若有疑问, 请致电: 0352---2830580

ID 号: 2110210953

影像号: CT20260412109

姓名: 王春华

年龄: 37 岁

性别: 男

检查设备: 西门子量子双源 CT

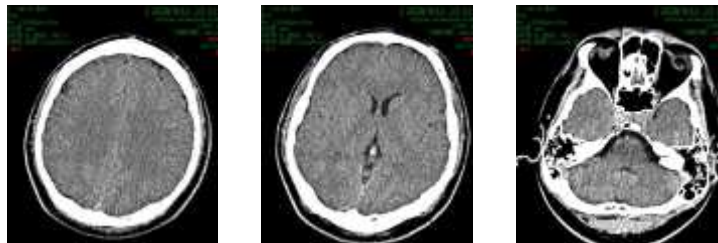体检号: 351466

申请医院: 本院

体检科室: 体检科

检查部位: CT 检查二

## 经典图像:



## 影像所见:

双侧大脑半球对称, 脑实质未见异常, 脑室无扩张, 脑沟裂无增宽, 脑中线居中。脑干、小脑未见异常。颅骨未见异常。

双侧上颌窦沿窦壁见高密度影。

## 影像诊断:

1. 颅脑 CT 平扫未见异常
2. 双侧上颌窦炎症

报告医师:

检查日期: 2026-04-12

审核医师:

报告日期: 2026-04-12