



# 检 查 结 果

姓名	马海霞
性别	女
年龄	50岁
联系电话	18803529123
体检日期	2026-04-10

## 检验报告

## 尿常规

项目名称	检查结果	单位	参考值	提示
胆红素(BIL)	-		阴性	
隐血(ERY)	+-		阴性	
小圆上皮细胞(SRC)	0	个/u1	0--0	
维生素C	-		阴性	
异常红细胞	0	个/u1	0--3	
红细胞(正常)	0	个/u1	0--6	
鳞状上皮细胞	9	个/u1	0--0	↑
粘液丝	0	个/u1	0--0	
尿葡萄糖(GLU)	-		阴性	
酮体(KET)	-		阴性	
比重(SG)	1.015		1.003--1.030	
酸碱度(PH)	5.0		4.5--8.0	
尿蛋白质(PRO)	-		阴性	
尿胆原(URO)	-		阴性	
亚硝酸盐(NIT)	-		阴性	
尿白细胞(LEU)	-		阴性	

## \*小结:

隐血(ERY)+- 鳞状上皮细胞偏高(9 /HP)

操作员：祁佳佳 检查日期：2026-04-10 检查医生：

## 血常规(五分类)

项目名称	检查结果	单位	参考值	提示
白细胞(WBC)	5.69	$10^9/L$	3.5--9.5	
淋巴细胞绝对值(LY#)	1.84	$10^9/L$	1.1--3.2	

淋巴细胞百分比 (LY%)	32.4	%	20--50
中性粒细胞绝对值 (GR#)	3.43	$10^9/L$	1.8--6.3
中性粒细胞百分比 (GR%)	60.2	%	40--75
嗜碱性粒细胞绝对值 (BA#)	0.01	$10^9/L$	0--0.06
嗜碱性粒细胞百分比 (BA%)	0.2	%	0--1.0
嗜酸性粒细胞绝对值 (EO#)	0.14	$10^9/L$	0.02--0.52
嗜酸性粒细胞百分比 (EO%)	2.4	%	0.4--8
血小板 (PLT)	233	$10^9/L$	125--350
血小板分布宽度 (PDW)	10.7	f1	9.0--17
平均血小板体积 (MPV)	9.5	f1	6.0--14.0
血小板压积 (PCT)	0.221	%	0.11--0.28
红细胞 (RBC)	4.72	$10^{12}/L$	3.8--5.1
血红蛋白	147	g/L	115--150
红细胞压积 (HCT)	44.6	%	35--45
红细胞平均体积 (MCV)	94.6	f1	82--100
平均血红蛋白含量 (MCH)	31.2	pg	27--34
平均血红蛋白浓度 (MCHC)	329	g/L	316--354
单核细胞绝对值 (MO#)	0.27	$10^9/L$	0.1--0.6
单核细胞百分比 (MO%)	4.8	%	3--10
红细胞分布宽度标准差 (RDW-SD)	45.1	f1	35--56
红细胞分布宽度变异系数 (RDW-CV)	13.3	%	10.6--16.6
大血小板比率	22.5	%	11--45
大血小板数目	52	$10^9/L$	30--90
未成熟粒细胞数目	0.00	$10^9/L$	0--0.6
未成熟粒细胞百分比	0.0	%	0--10
有核红细胞数目	0.000	$10^9/L$	0--9999
有核红细胞百分比	0.00	/100WBC	0--9999

\*小结:

未见异常

操作员：祁佳佳 检查日期：2026-04-10 检查医生：

### 肾功三项

项目名称	检查结果	单位	参考值	提示
肌酐(CREA)	52.60	umol/L	41--73	
尿酸(UA)	313.00	umol/L	140--340	
尿素测定(Urea)	4.30	mmol/L	2.6--7.5	

**\*小结：**

未见异常

操作员：梁可欣 检查日期：2026-04-10 检查医生：

### 空腹血糖

项目名称	检查结果	单位	参考值	提示
葡萄糖(GLU)	5.19	mmol/L	3.89--6.1	

**\*小结：**

未见异常

操作员：梁可欣 检查日期：2026-04-10 检查医生：

### 尿沉渣

项目名称	检查结果	单位	参考值	提示
白细胞尿	1	个/u1	0--13	
上皮细胞(EC)	9	/HP	0--28	
管型(CAST)	1	个/u1	0--1	
霉菌(尿)	0	/HP	0--0	
结晶	1	/HP	0--10	
透明度(CLA)	清亮			
胆红素(BIL)	-		阴性	
颜色(Colour)	淡黄色			
红细胞(尿)(RBC)	0	个/u1	0--6	

**\*小结：**

未见异常

操作员：祁佳佳 检查日期：2026-04-10 检查医生：

**血脂四项**

项目名称	检查结果	单位	参考值	提示
动脉硬化指数	1.98		1.31--3.19	
总胆固醇(CHOL)	4.78	mmol/L	2.59--5.2	
甘油三脂(TG)	1.23	mmol/L	0.7--1.7	
低密度脂蛋白(LDL)	2.55	mmol/L	0--4.13	
高密度脂蛋白(HDL)	1.29	mmol/L	0.77--1.55	

**\*小结：**

未见异常

操作员：梁可欣 检查日期：2026-04-10 检查医生：

**肝功能三项**

项目名称	检查结果	单位	参考值	提示
γ-谷氨酰转肽酶(GGT)	10.0	U/L	7--45	
丙氨酸氨基转移酶(ALT)	15.00	U/L	7--40	
门冬氨酸氨基转移酶(AST)	20.00	U/L	13--35	
谷草比谷丙	1.33		0.4--2.5	

**\*小结：**

未见异常

操作员：梁可欣 检查日期：2026-04-10 检查医生：

# 大同现代医学检验实验室

## 液基薄层细胞学图文报告

ID: 2026128501

病理号: 114966

姓名: 马海霞

性别: 女

年龄: 50岁

送检科室:

电话号码: 18803529123

床号:

病历号:

体检号: 2110210846

送检医院: 大同瑞慈康复体检

送检日期: 2026-04-10

末次月经:

送检医生:

采样日期:

报告日期: 2026-04-10

标本满意度: 满意

细胞量: >45%

红细胞:

经期样本:

颈管细胞:

化生细胞:

鳞状细胞:

宫颈柱状细胞:

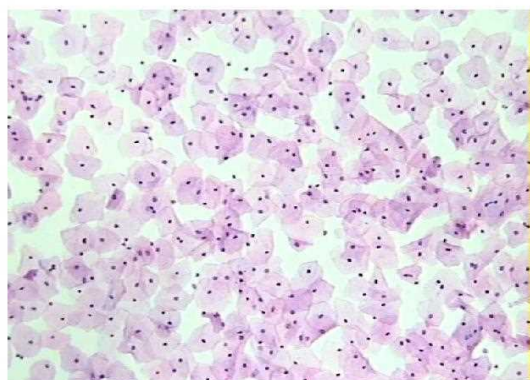
未见上皮内病变/恶性细胞:

正常范围内:

良性反应性改变:

- 炎性:
- 放疗:
- 妊娠:
- 萎缩性:
- 宫内避孕器:
- 其他:

- 轻度:
- 中度:
- 重度:



病原体: 滴虫感染:  念珠菌感染:  细菌感染:

提示 HPV 感染:  疱疹病毒感染:

鳞状上皮细胞分析:

- 非典型鳞状细胞:
- 倾向上皮内瘤变:
  - 倾向良性反应性改变:
  - 不能明确意义(ASC-US):
  - 不排除高度病变(ASC-H):

上皮内低度病变:  鳞癌:

上皮内高度病变:

- CIN2:
- CIN3:

腺上皮细胞分析:

非典型腺细胞:

- 宫内膜:
- 来源不明:

非典型腺细胞(宫颈管):

- 倾向原位腺癌:
- 不能明确意义:
- 倾向良性反应性改变:

腺癌:

- 宫颈管:
- 宫内膜:
- 其它:

炎细胞:

- 轻度:
- 中度:
- 重度:

可疑腺癌:

诊断意见: 未见上皮内病变或恶性细胞 (NILM)。

建议:

报告医师: 张荣生

地址: 大同市魏都大道 79 号, 本报告医师签字后有效  
咨询: 0352-2830587 4006-122-995

妇科细胞学是筛查项目, 出于技术原因, 可能会有假阴性结果, 本检测仅对来样负责, 如果对结果有疑义, 请在收到报告 7 天内与我们联系。

# 体检科 12导联心电图报告

马海霞 女 50岁

体检号:351411

病床号:

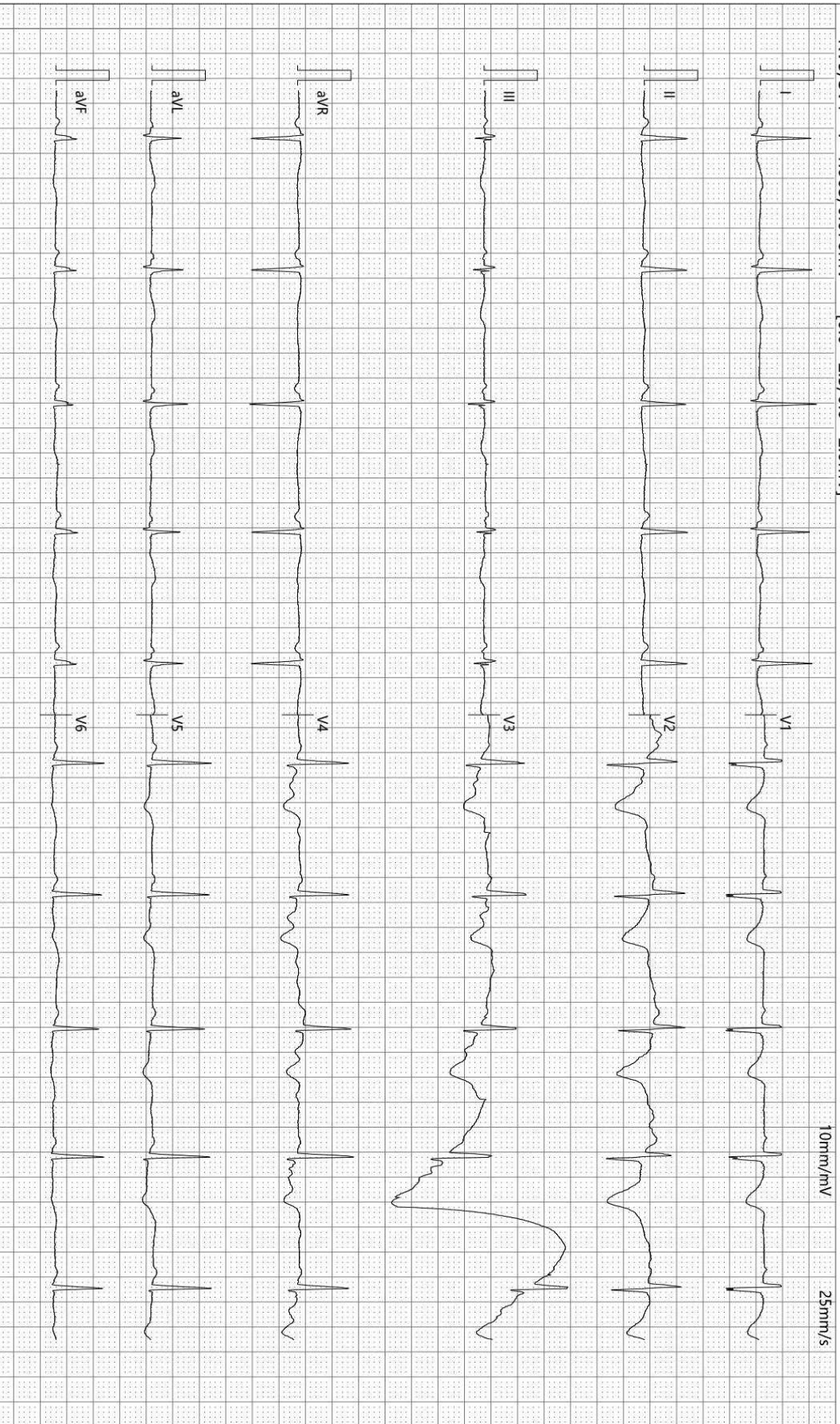
诊断结果:

- 1. 窦性心动过缓
- 2. ST-T改变(I,II,III,aVF,V2-V6)

诊断医生:

陶志峰

HR : 57 ↓ bpm [60 ~ 100bpm]  
P : 105ms [0 ~ 110ms]  
PR : 141ms [120 ~ 200ms]  
QRS : 80ms [60 ~ 100ms]  
QT/QTc : 478/466ms [320 ~ 440/0 ~ 460ms]  
P/QRS/T : 37/28/-23 ↓ deg. [0 ~ 75/-30 ~ 90/0 ~ 75deg]  
RV5/SV1 : 1.063/0.678mV [0.0 ~ 2.5/0.0 ~ 2.0mV]



检查时间:2026-04-10 09:42:36

诊断时间:2026-04-10 09:48:29

SEMIP V1.90

仅供临床参考

Rich 大同瑞慈康复医院  
超声诊断图文报告

流水号: 2110210846

超声号: 2150279

姓名: 马海霞

年龄: 50 岁

性别: 女

检查设备: Vivid E95

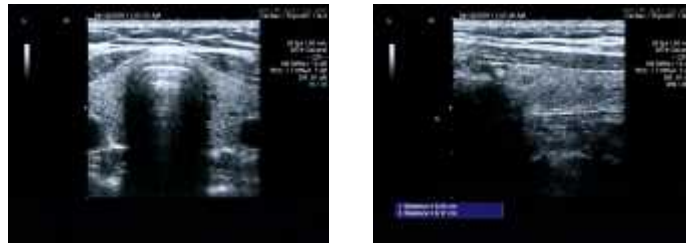
体检号: 351411

申请医院: 本院

体检科室: 体检科

检查部位: 甲状腺彩超

经典图像:



影像所见:

甲状腺双侧叶形态正常, 包膜完整, 左侧叶实质内探及囊性结节, 大小约 0.2\*0.2cm, 边界清, 形态规则, 余实质回声均匀, CDFI: 未见异常血流信号。

双侧颈部未见明显肿大淋巴结。

影像诊断:

甲状腺左侧叶结节 TI-RADS2 级

报告医师: 李菊蓉

检查日期: 2026-04-10

审核医师:

报告日期: 2026-04-10



注: 本报告仅供临床医生参考!

地址: 大同市魏都大道 79 号。若有疑问, 请致电: 0352---2830580

Rich 大同瑞慈康复医院  
超声诊断图文报告

流水号: 2110210846

超声号: 2150281

姓名: 马海霞

年龄: 50 岁

性别: 女

检查设备: Vivid E95

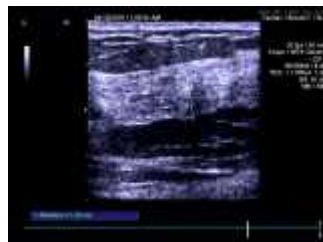
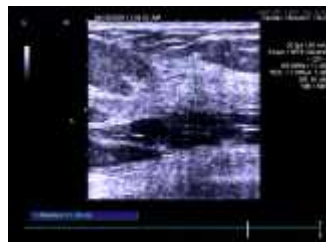
体检号: 351411

申请医院: 本院

体检科室: 体检科

检查部位: 乳腺彩超

经典图像:



影像所见:

双侧乳腺腺体层次清晰, 右乳腺体厚 1.2cm, 左乳腺体厚 1.2cm, 乳导管未见扩张, 未见明显占位性病变, CDFI: 未见异常血流信号。

双侧腋下未见明显肿大淋巴结。

影像诊断:

双侧乳腺未见明显异常

报告医师: 李菊蓉

检查日期: 2026-04-10

审核医师:

报告日期: 2026-04-10



注: 本报告仅供临床医生参考!

地址: 大同市魏都大道 79 号。若有疑问, 请致电: 0352---2830580

Rich 大同瑞慈康复医院  
超声诊断图文报告

流水号: 2110210846

超声号: 2150284

姓名: 马海霞

年龄: 50岁

性别: 女

检查设备: Vivid E95

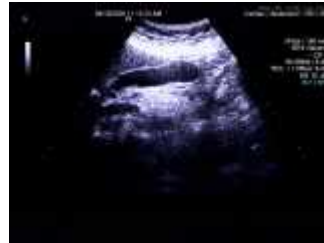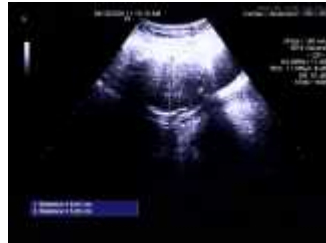体检号: 351411

申请医院: 本院

体检科室: 体检科

检查部位: 全腹彩超

经典图像:



影像所见:

肝脏大小形态正常, 包膜光滑完整, 实质回声细腻、增强, 肝内管道系统走行欠清晰, 门静脉及肝内胆管不扩张。

胆囊大小形态正常, 壁不厚、光滑, 囊内透声好, 肝外胆管不扩张。

胰腺大小形态正常, 实质回声均匀, 主胰管不扩张。

脾脏大小形态正常, 实质回声均匀, 脾门静脉不宽。

双肾大小形态正常, 皮髓质分界清晰, 集合系统未见分离, 双侧输尿管未见扩张。

膀胱充盈佳, 未见明显异常。

前位子宫, 大小约 5.1\*4.5\*4.7cm, 肌壁回声欠均匀, 于右侧壁探及低回声结节, 大小约 6.9\*5.2cm, 边界清, 周边可见强回声斑, 内膜线清晰, 厚 0.5cm, 宫颈厚约 3.1cm。

双侧附件区探及囊性结构, 右侧大小约 2.0\*1.6cm, 左侧大小约 1.9\*1.4cm, 均边界清。

影像诊断:

1. 轻度脂肪肝
2. 子宫肌瘤
3. 双侧附件区囊性结构建议复查

报告医师: 李菊蓉

检查日期: 2026-04-10

审核医师:

报告日期: 2026-04-10



注: 本报告仅供临床医生参考!

地址: 大同市魏都大道 79 号。若有疑问, 请致电: 0352---2830580

ID 号: 2110210846

影像号: CT20260410069

姓名: 马海霞

年龄: 50 岁

性别: 女

检查设备: 西门子量子双源 CT

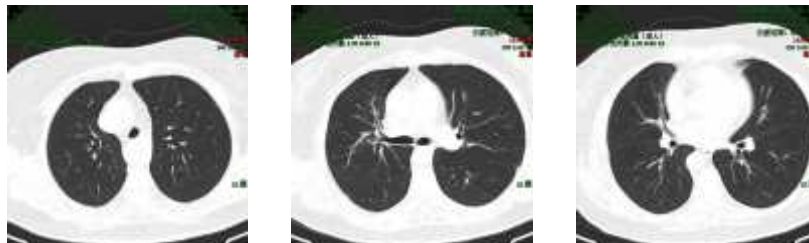
体检号: 351411

申请医院: 本院

体检科室: 体检科

检查部位: CT 检查二

## 经典图像:



## 影像所见:

双侧胸廓对称, 气管居中。气管及支气管未见狭窄及阻塞。左肺上叶尖后段 (IM90) 见磨玻璃结节, 大小约为 0.4cm×0.2cm。右肺下叶、左肺见多发实性结节, 较大者位于左肺上叶前段 (IM145), 大小约为 0.4cm×0.3cm。双肺门不大, 形态自然。心脏大小、形态未见异常, 主动脉弓位于食管右侧。纵隔内未见肿块及肿大淋巴结。胸膜无增厚, 胸膜腔内无积液。胸壁软组织及骨骼未见病变征象。

## 影像诊断:

1. 双肺多发小结节, 建议随诊复查
2. 右位主动脉弓

报告医师:

检查日期: 2026-04-10

审核医师:

报告日期: 2026-04-10