



2110210550

# 大同瑞慈健康体检

## 报 告 册

体检编号	205644	工号	10
姓名	陈一宙		
性别	男	年龄	48岁
单位	大同市园林绿化中心		
部门	大同市园林绿化中心-机关		
联系电话	18035189040		
体检日期	2025-08-08		

尊敬的陈一宙先生您好！

首先，瑞慈健康体检全体员工欢迎您的光临，并对您的信任表示衷心的感谢！

您于 2025-08-08 （体检编号：205644）完成健康检查，本机构的各科医生已根据您的体检项目及结果，汇总成此份健康体检报告，并经总检医生审核。据此提出对您健康状况的综合分析及建议。

瑞慈健康体检倡导“大健康、大康复”，提出“健康是第一财富（Rich）”的人文理念。希望您仔细阅读并妥善地保管此份健康体检报告，并认真关注报告中的提示与建议，若您对报告内容有任何疑问，可直接与瑞慈健康体检客服部联系，进一步咨询。

健康体检咨询电话： 0352-2824444

客户服务咨询电话： 0352-2830597

400-6112995

瑞慈健康体检报告由下列内容组成：

第一部分：主检报告

第二部分：分科分项结果

第三部分：检验报告

第四部分：附表

## 主检报告

### 检查综述

- 1、【身高、体重、血压】 (1) 体重指数 26.45：超重
- 2、【耳鼻喉科】 (1) 鼻腔黏膜充血 (2) 咽喉粘膜充血
- 3、【肾功三项】 尿酸(UA) 偏高(440.00 umol/L)
- 4、【血脂四项】 动脉硬化指数偏高(3.22) 总胆固醇(CHOL) 偏高(5.86 mmol/L) 甘油三酯(TG) 偏高(2.52 mmol/L)
- 5、【尿常规】 粘液丝偏高(18 /HP)
- 6、【CT 检查二】 两肺上叶及左肺下叶多发结节硬化灶，低危结节。
- 7、【心电图】 1. 窦性心动过缓
- 8、【全腹彩超】 1. 轻度脂肪肝 2. 胆囊附壁结晶 3. 前列腺增生伴钙化斑
- 9、【动脉硬化检测】 双侧下肢静态 ABI 未见异常； 双侧外周动脉僵硬度增高。

### 医生建议

#### 【超重】：

- (1) 体重指数是判断体重超标或偏低的主要指标。体重是反映和衡量一个人健康状况的重要标志之一，过胖和过瘦都不利于健康，身高体重不协调也不会给人以美感。体重的变化，还会直接反映身体长期的热量平衡状态。
- (2) 当需要比较及分析一个人的体重对于不同身高的人所带来的健康影响时，体重指数是一个中立而可靠的指标。其主要适用于需要体重测试、体型肥胖和全身检查的人群。
- (3) 体重指数(BMI) 是世界卫生组织推荐的国际统一使用的肥胖分型标准，也是目前国际上常用的衡量人体胖瘦程度以及是否健康的一个标准，其计算方式为： $BMI = \text{体重(千克)} / \text{身高(米} \times \text{米)}$ 。成人的标准值是 BMI18.5-23.9 之间。低于 18.5 为体重指数偏低；高于 23.9 则为体重指数偏高。
- (4) 一般表现为体重超重或肥胖，超重及肥胖会出现一系列代谢性疾病，如高血压、高血糖、高血脂、高尿酸血症等，所以体重指数偏高者一定要注意控制体重。
- (5) 合理控制饮食，食品多样化，食物纤维可适量增加，饮食规律，避免暴饮暴食，低盐、低脂饮食为主，减少高热量食物的摄入。
- (6) 加强体育锻炼，每天最少保持 30 分钟的中等强度运动。鼓励每天至少快步走 6000 步比较健康。肥胖患者不适合较剧烈的运动，会加重膝关节的负担，可以选择游泳、划船等对膝关节负荷较小的运动。
- (7) 定期检查血糖、血脂、肝功、肝脏 B 超等，积极治疗基础性疾病。
- (8) 减少热量摄取及增加热量消耗。强调以健康行为、饮食、运动为主的综合治疗。

#### 【鼻腔黏膜充血】：

- (1) 积极锻炼身体，治疗全身疾病。
- (2) 戒除烟酒，避免刺激。
- (3) 建议到耳鼻喉科就诊，选择恰当的治疗方法。

#### 【咽喉粘膜充血】：

- (1) 戒除烟酒，改善工作环境，防止呼吸道感染。
- (2) 避免用嗓过度和用嗓不当，加强锻炼，减少感冒，在医师指导下选用消炎、清咽利喉药、吸入治疗或中药治疗。

#### 【尿酸(UA) 偏高】：

- (1)尿酸(UA)是体内嘌呤代谢的最终产物。食物中的核酸分解生成嘌呤，体内组织中的核酸分解成嘌呤核苷，嘌呤和嘌呤核苷经过分解脱氨及氧化作用生成尿酸(UA)。
- (2)大部分的尿酸由肾脏排出，其余在肝脏分解破坏或随胆汁排泄。肾脏在排泄尿酸过程中，由肾小球滤出尿酸，若肾功能不好的人，排泄功能差，尿中排出的尿酸少了，血尿酸就会增高。
- (3)常见于肾脏疾病(如急性慢性肾炎、肾结核、肾积水晚期等)；还可见于长期吃高嘌呤食物，如动物内脏、海鲜、贝类等，这种情况下，若不控制饮食，导致嘌呤长期偏高，即使肾功能正常，也会受高浓度尿酸的影响。
- (4)另外，需要警惕的是，若尿酸长期偏高，会由尿酸盐结晶沉积引起痛风性关节炎、慢性间质性肾炎，血尿酸增高是诊断痛风的主要依据。
- (5)应避免食用含嘌呤高的食物，如各种动物内脏、豆制品、海鲜等，不要喝酒，尤其是啤酒。忌酸性食物，忌醋，多喝水，每日尿量在2公升以上，碱化尿液。
- (6)必要时在肾内科医生指导下进行降尿酸治疗，定期复查。

**【总胆固醇(CHOL)偏高】：**

- (1)总胆固醇是脂质的主要成分之一，其数量受年龄、家族、性别、饮食、遗传等多种因素影响。总胆固醇对人体生长发育以及新陈代谢有重要的作用，正常值是2.59-5.20mmol/L。
- (2)总胆固醇升高后，会增加类脂物质的堆积，会产生更多的血管斑块，进而增加心脑血管疾病的风险。大于5.21-5.69mmol/L是胆固醇的临界偏高，即使是一个完全健康的人，只要总胆固醇>7.2mmol/L或低密度脂蛋白>4.9mmol/L，未来发生心脑血管的风险就明显增高，应该马上治疗。
- (3)总胆固醇升高根据病因可分为两大类：一是原发性，是由于遗传因素缺陷所致，另一种是继发性，可引起其升高的疾病主要有糖尿病、高血压、甲减、肝肾疾病等。
- (4)降低总胆固醇的治疗中，原发性偏高应积极应用降脂药，曾经选择他汀类药物，胆固醇不能达标的，可联合用药(如依折麦布等)。
- (5)如果总胆固醇偏高，且患者有糖尿病、高血压、甲减、肝肾疾病或者已经发生心脑血管疾病的人更应积极用药，控制降低疾病风险。
- (6)戒烟，增强运动，采用低脂、低糖饮食，少食富含脂肪、胆固醇及饱和脂肪酸的食物，多进食蔬菜、水果、豆制品、粗粮、鱼和高纤维食品。
- (7)必要时在医师指导下使用降脂药物治疗，并前往内分泌科复诊。

**【动脉硬化指数偏高】：**

- (1)动脉硬化指数偏高，提示动脉硬化的风险性会更高，也就是心脑血管疾病的发病率会相对较高。建议控制血脂、血糖，少吃油腻食物，多吃蔬菜水果，加强锻炼，减轻体重。

**【甘油三酯(TG)偏高】：**

- (1)甘油三酯是甘油和脂肪酸所构成的有机化合物，甘油三酯测定是脂类代谢的重要指标之一。
- (2)甘油三酯增高与冠心病的发生有着重要的相关性，随年龄增大而有上升的趋势，其增高最常见于高脂和过量糖类饮食、肥胖等。
- (3)甘油三酯主要功能是为机体提供能量，其正常值在0.7-1.7mmol/L之间，1.7-2.29mmol/L为边缘增高，提示应该注意饮食和运动了。
- (4)甘油三酯大于2.3mmol/L，就称为高甘油三酯血症。甘油三酯增高虽然不会直接导致血管斑块的形成，但也会间接引起心脑血管疾病风险增加，同时，当甘油三酯大于5.6mmol/L时，还会增加急性胰腺炎的风险，所以降低甘油三酯的基础主要是控制饮食，饮食控制不佳可以选择药物治疗。
- (5)生活方式的干预是控制甘油三酯水平升高的基础，包括减重，增加运动量，限制酒精摄入以及避免食用果糖和高碳水化合物食物。多食蔬菜水果，定期复查。
- (6)明显增高者在医师的指导下使用降脂药物治疗，首选他汀和贝特类药物。

**【粘液丝偏高】：**

- (1)尿常规中粘液丝是由尿路中细胞分泌出来的，在有尿路感染时分泌会明显增多，且伴有炎症细胞的出现。
- (2)粘液丝偏高，可分为生理性偏高和病理性偏高两种，生理性偏高一般是由于喝水较少导致的尿液浓缩，一般在喝水后就能达到稀释的效果。
- (3)病理性的粘液丝偏高是由于泌尿系炎症或者是前列腺炎导致的，需要注意观察，多喝水，同时有白细胞等炎症细胞增多时，应及时服用抗感染药物治疗。如果仅有粘液丝的增多而没有白细胞等炎症细胞增多时，尿路有炎症的可能性不大。

(4) 建议平时饮食注意清淡，多喝水，少吃油腻和辛辣的食物，要注意个人清洁卫生，勤洗阴部，注意休息。

**【两肺上叶及左肺下叶多发结节硬化灶，低危结节】：**

(1) 建议呼吸内科诊断治疗。

**【窦性心动过缓】：**

- (1) 可见于正常人、体力劳动者、运动员，无症状者一般不需治疗，可定期随访，跟踪观察。
- (2) 如果有症状（胸闷、黑矇、晕厥等）请做动态心电图等相关检查，在医生指导下服用提升心率的药物如：心宝、红参等。如果每分钟心率低于 45 次伴有晕厥、胸闷等症状时，需安装心脏起搏器。请前往心内科进一步治疗，长期随访。

**【轻度脂肪肝】：**

- (1) 脂肪肝是指肝脏被脂肪浸润，为一种多病因引起的获得性疾病。
- (2) 脂肪肝是以肝细胞脂肪变性和脂肪蓄积为病理特征，最常见易患因素有超重或肥胖、进食油腻食物、高脂血症（尤其甘油三酯升高）、营养失调（营养过量或不足）、饮酒、高脂血症、少运动、糖耐量异常、减肥造成体重急剧下降、营养不良、中毒和药物等。
- (3) 当肝内脂类（主要为甘油三酯）含量超过肝重的 5% 时为脂肪肝。脂肪肝是一个常见的临床现象，不是一个独立性的疾病。
- (4) 值得注意的是，过多的脂肪在肝组织、肝细胞内浸润，引起肝细胞肿大，严重可致肝硬化。脂肪肝是可逆性的，合理饮食、运动及治疗后可恢复。
- (5) 合理控制饮食，控制总摄入量，低盐、低脂和低糖类饮食，少吃动物内脏，多吃蔬菜水果；
- (6) 控制危险因素，如控制体重、改善胰岛素抵抗、调整血脂紊乱，戒酒、戒烟，坚持长期有氧运动，加强体育锻炼；
- (7) 定期复查腹部彩超、血脂、肝功能。

**【前列腺增生伴钙化斑】：**

- (1) 前列腺增生又称前列腺肥大，增生的腺体位于膀胱颈部，会使尿路梗阻，引起尿频和排尿困难，严重影响患者的生活质量，是中老年男性的常见疾病。建议往泌尿科咨询，结合临床诊治。
- (2) 1、前列腺钙化斑大多数是由于前列腺炎症之后，前列腺内部组织局部出现了纤维化、钙质沉积而引起的。多数患者都是在体检时通过彩超检查时发现的，一般情况没有不适症状不需治疗。2、部分患者如有不适症状，建议前往泌尿科诊断治疗。

**【胆囊附壁结晶】：**

- (1) 胆囊壁胆固醇结晶是指胆固醇沉积于胆囊壁粘膜下形成的一种病变，很容易引起胆结石，多与高脂肪、高胆固醇的食物、工作紧张、饮食不规律等因素有关。建议平时注意饮食宜清淡有营养，多喝水，多食新鲜蔬菜水果，必要时中西医结合治疗。

**【外周动脉僵硬度增高】：**

- (1) 动脉硬化是全身性粥样硬化在肢体局部表现，是全身性动脉内膜及其中膜呈退行性、增生性改变，使血管壁变硬缩小，失去弹性，从而继发血栓形成致使远端血流量进行性减少或中断。
- (2) 要均衡饮食，要防止其他疾病引起的动脉粥样硬化，如糖尿病、肥胖、高血压。少吃含油脂和胆固醇多的食品，减少盐的摄入，多吃富含高密度脂蛋白的鱼类、海鲜。戒烟限酒，控制体重，保持良好的心态。通过适量的运动，可以明显改善动脉粥样硬化。必要时内科咨询及诊治。

汇总医生： 丁昊炜

主检日期： 2025-08-10

主检医生：

## 分科结果

## 身高、体重、血压

项目名称	检查结果	项目名称	检查结果
身高	175cm	体重	81kg
血压	125/83mmHg		

**\*小结:**

(1) 体重指数 26.45: 超重

操作员：陈红锦

检查日期:2025-08-08

检查医生：名燕凌

## 内科

项目名称	检查结果	项目名称	检查结果
心率	64 次/min	心律	齐
心脏杂音	无	心界	正常
肺部	正常	呼吸音	呼吸音清
啰音	未闻及	叩诊	叩诊呈清音
腹部触诊	腹部平软	发育	正常
肝胆	肋下未触及	脾脏	肋下未触及
双肾	无叩击痛	肠鸣音	正常
营养	良好	神经系统	正常
生理反射	生理反射存在	病理反射	病理反射未引出
颅神经	正常	运动功能	正常
深浅感觉	正常	既往史	无
其它	无异常发现		

**\*小结:**

未见异常

操作员：名燕凌

检查日期:2025-08-08

检查医生：名燕凌

## 外科（男）

项目名称	检查结果	项目名称	检查结果
皮肤	正常	甲状腺	无肿大
脊椎	无畸形	浅表淋巴结	无肿大
肛门	正常	前列腺	未检
泌尿外生殖器	正常	四肢关节	未见异常
腹股沟	未见异常	足背动脉	正常
紫绀	无	色素沉着	无
脱毛	无	脱色	无
浮肿	无	皮下结节	无
头颅	正常	颈部	正常
乳腺	正常	脊柱	正常
直肠	未检	皮肤黄疸	无
四肢	活动正常	其他	无

**\*小结:**

未见异常

操作员：张明远 检查日期：2025-08-08 检查医生：张明远

**眼科**

项目名称	检查结果	项目名称	检查结果
视力(左)	正常	视力(右)	正常
辨色力	正常	眼睑	正常
结膜	正常	泪器	正常
角膜	正常	虹膜	正常
瞳孔	正常	晶状体	正常
玻璃体	正常	眼底	未见异常

**\*小结:**

未见异常

操作员：田野青 检查日期：2025-08-08 检查医生：田野青

耳鼻喉科

项目名称	检查结果	项目名称	检查结果
听力(左)	正常	听力(右)	正常
外耳道	正常	鼓膜	正常
鼻窦	正常	鼻中隔	正常
鼻腔	鼻腔黏膜充血	扁桃体	无肿大
嗅觉	正常	咽喉	粘膜充血

**\*小结:**

- (1) 鼻腔黏膜充血
- (2) 咽喉粘膜充血

操作员：裴文兴

检查日期:2025-08-08

检查医生：裴文兴

## 检验报告

### 尿常规

项目名称	检查结果	单位	参考值	提示
胆红素(BIL)	-		阴性	
隐血(ERY)	-		阴性	
小圆上皮细胞(SRC)	0	个/u1	0--0	
维生素C	-		阴性	
异常红细胞	0	个/u1	0--3	
红细胞(正常)	0	个/u1	0--6	
鳞状上皮细胞	0	个/u1	0--0	
粘液丝	18	个/u1	0--0	↑
尿葡萄糖(GLU)	-		阴性	
酮体(KET)	-		阴性	
比重(SG)	1.020		1.003--1.030	
酸碱度(PH)	6.5		4.5--8.0	
尿蛋白质(PRO)	-		阴性	
尿胆原(URO)	-		阴性	
亚硝酸盐(NIT)	-		阴性	
尿白细胞(LEU)	-		阴性	

**\*小结:**

粘液丝偏高(18 /HP)

操作员：孙钰 检查日期：2025-08-08 检查医生：康建忠

### 血常规(五分类)

项目名称	检查结果	单位	参考值	提示
白细胞(WBC)	6.29	$10^9/L$	3.5--9.5	
淋巴细胞绝对值(LY#)	1.89	$10^9/L$	1.1--3.2	

淋巴细胞百分比 (LY%)	30.0	%	20--50
中性粒细胞绝对值 (GR#)	3.91	$10^9/L$	1.8--6.3
中性粒细胞百分比 (GR%)	62.2	%	40--75
嗜碱性粒细胞绝对值 (BA#)	0.02	$10^9/L$	0--0.06
嗜碱性粒细胞百分比 (BA%)	0.3	%	0--1.0
嗜酸性粒细胞绝对值 (EO#)	0.13	$10^9/L$	0.02--0.52
嗜酸性粒细胞百分比 (EO%)	2.1	%	0.4--8.0
血小板 (PLT)	194	$10^9/L$	125--350
血小板分布宽度 (PDW)	16.3	%	15--17
平均血小板体积 (MPV)	11.0	f1	6.0--14.0
血小板压积 (PCT)	0.214	%	0.11--0.28
红细胞 (RBC)	5.26	$10^{12}/L$	4.3--5.8
血红蛋白	160	g/L	130--175
红细胞压积 (HCT)	48.2	%	40--50
红细胞平均体积 (MCV)	91.6	f1	82--100
平均血红蛋白含量 (MCH)	30.5	pg	27--34
平均血红蛋白浓度 (MCHC)	332	g/L	316--354
单核细胞绝对值 (MO#)	0.34	$10^9/L$	0.1--0.60
单核细胞百分比 (MO%)	5.4	%	3--10
红细胞分布宽度标准差 (RDW-SD)	45.4	f1	35--56
红细胞分布宽度变异系数 (RDW-CV)	13.1	%	10.6--16.6
大血小板比率	33.5	%	11--45
大血小板数目	65	$10^9/L$	30--90
未成熟粒细胞数目	0.01	$10^9/L$	0--999
未成熟粒细胞百分比	0.1	%	0--100
有核红细胞数目	0.000	$10^9/L$	0--9999
有核红细胞百分比	0.00	/100WBC	0--9999

\*小结:

未见异常

操作员：赵伟 检查日期：2025-08-08 检查医生：康建忠

### 肾功三项

项目名称	检查结果	单位	参考值	提示
肌酐(CREA)	86.40	umol/L	57--97	
尿酸(UA)	440.00	umol/L	200--420	↑
尿素测定(Urea)	4.90	mmol/L	3.1--8.0	

#### \*小结:

尿酸(UA)偏高(440.00 umol/L)

操作员：乔叶 检查日期：2025-08-08 检查医生：康建忠

### 空腹血糖

项目名称	检查结果	单位	参考值	提示
葡萄糖(GLU)	5.56	mmol/L	3.89--6.1	

#### \*小结:

未见异常

操作员：乔叶 检查日期：2025-08-08 检查医生：康建忠

### 尿沉渣

项目名称	检查结果	单位	参考值	提示
白细胞尿	2	个/u1	0--13	
上皮细胞(EC)	0	/HP	0--28	
管型(CAST)	0	个/u1	0--1	
霉菌(尿)	0	/HP	0--0	
结晶	4	/HP	0--10	
透明度(CLA)	清亮			
胆红素(BIL)	-		阴性	
颜色(Colour)	淡黄色			
红细胞(尿)(RBC)	0	个/u1	0--6	

**\*小结：**

未见异常

操作员：孙钰 检查日期：2025-08-08 检查医生：康建忠

**血脂四项**

项目名称	检查结果	单位	参考值	提示
动脉硬化指数	3.22		1.31--3.19	↑
总胆固醇(CHOL)	5.86	mmol/L	2.59--5.2	↑
甘油三脂(TG)	2.52	mmol/L	0.7--1.7	↑
低密度脂蛋白(LDL)	3.28	mmol/L	0--4.13	
高密度脂蛋白(HDL)	1.02	mmol/L	0.77--1.55	

**\*小结：**

动脉硬化指数偏高(3.22) 总胆固醇(CHOL)偏高(5.86 mmol/L) 甘油三脂(TG)偏高(2.52 mmol/L)

操作员：乔叶 检查日期：2025-08-08 检查医生：康建忠

**肝功能三项**

项目名称	检查结果	单位	参考值	提示
γ-谷氨酰转肽酶(GGT)	51.0	U/L	10--60	
丙氨酸氨基转移酶(ALT)	31.00	U/L	9--50	
门冬氨酸氨基转移酶(AST)	17.00	U/L	15--40	
谷草比谷丙	0.55		0.4--2.5	

**\*小结：**

未见异常

操作员：乔叶 检查日期：2025-08-08 检查医生：康建忠

# 大同瑞慈康复医院 12导联心电图报告

陈一宙 男 48岁

体检号:205644

病床号:

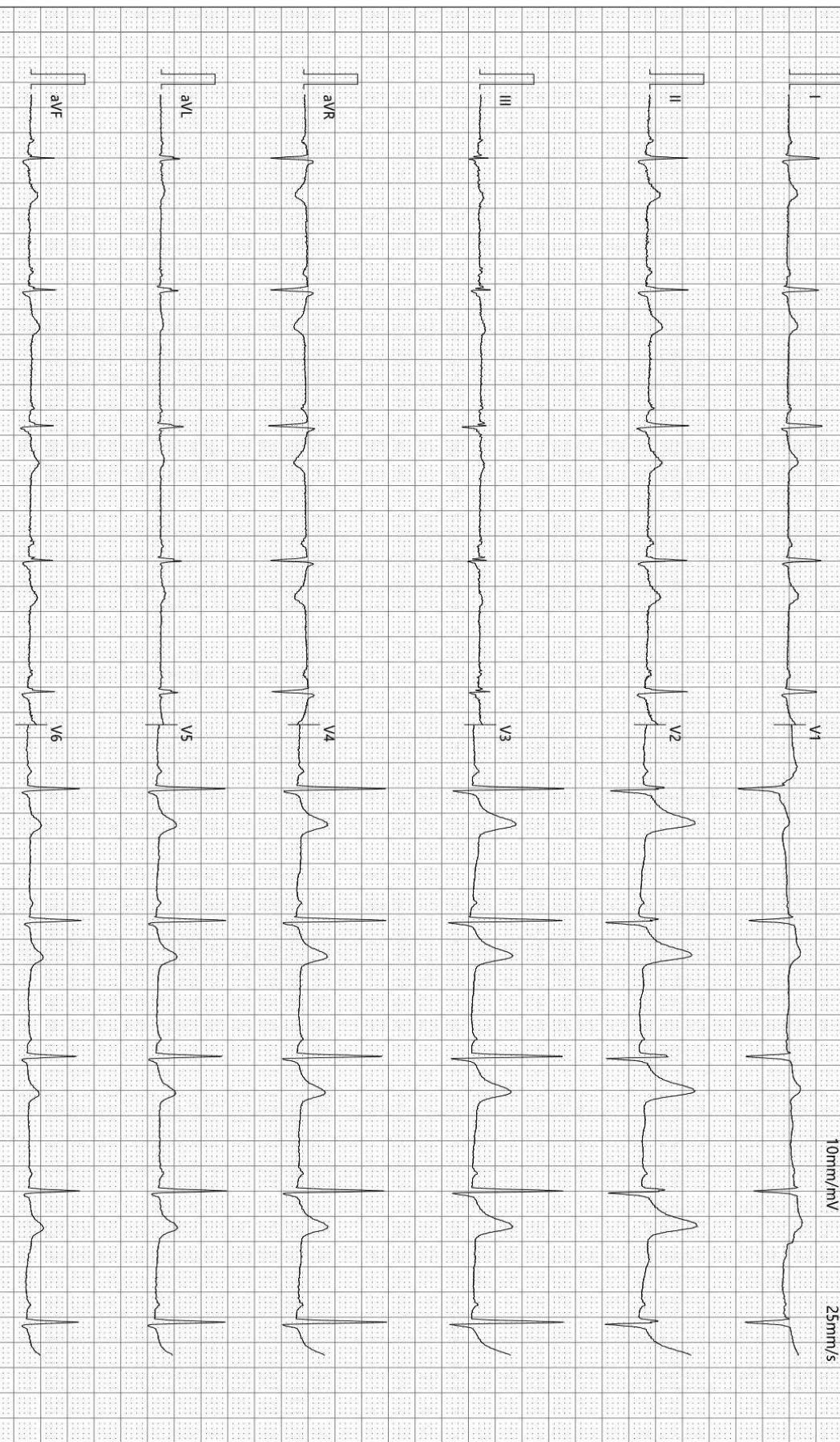
诊断结果:

窦性心动过缓

诊断医生:

张生 陶志娟

HR : 55 ↓ bpm [60 ~ 100bpm]  
P : 95ms [0 ~ 110ms]  
PR : 158ms [120 ~ 200ms]  
QRS : 91ms [60 ~ 100ms]  
QT/QTc : 413/397ms [320 ~ 440/0 ~ 450ms]  
P/QRS/T : 59/20/47deg. [0 ~ 75/-30 ~ 90/0 ~ 75deg]  
RV5/SV1 : 1.238/0.755mV [0.0 ~ 2.5/0.0 ~ 2.0mV]



检查时间:2025-08-08 07:49:38

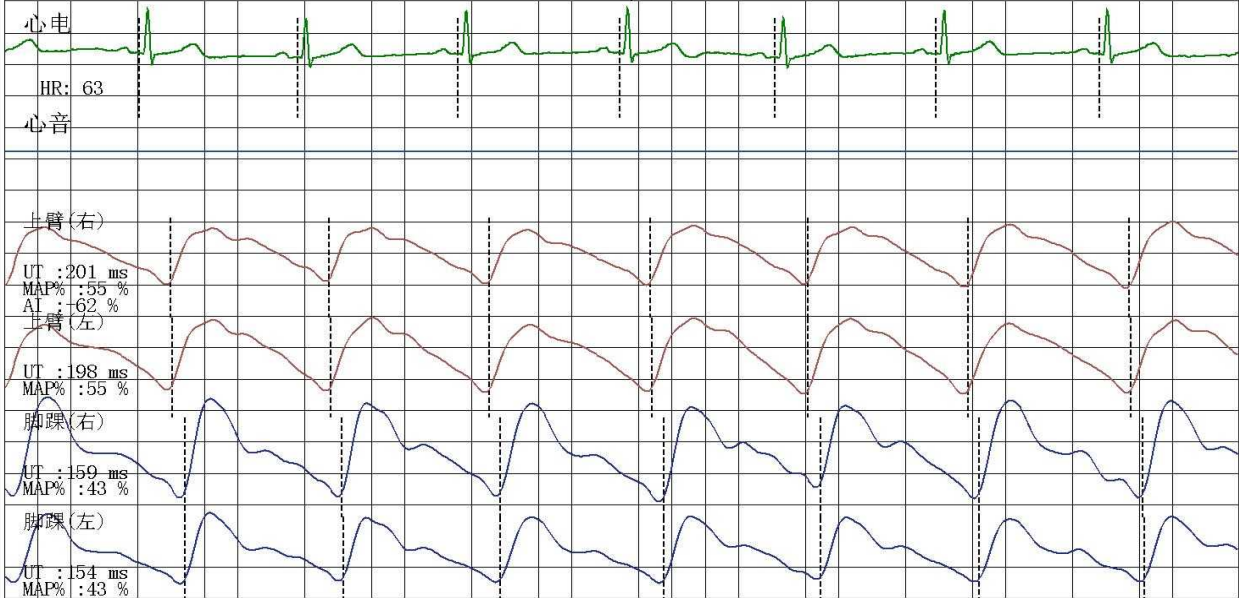诊断时间:2025-08-08 08:02:01

SEMIP V1.90

仅供临床参考

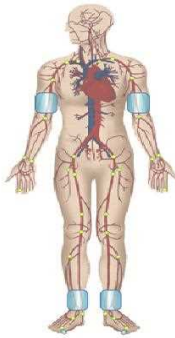
### 大同瑞慈健康体检 动脉阻塞与僵硬度检测报告单

病历号: 2110210550 检查号: 3946  
姓名: 陈一宙 性别: 男 年龄: 48 岁  
身高: 170.0 cm 体重: 70.0 kg BMI: 24.2

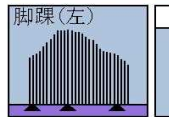
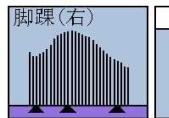
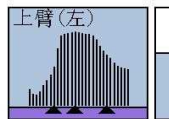
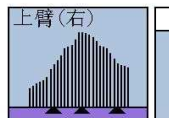


#### 四肢动脉血压值 (mmHg)

上臂 (右)  
 SBP: 129  
 MBP: 106  
 DBP: 87  
 PP: 42



上臂 (左)  
 SBP: 131  
 MBP: 113  
 DBP: 92  
 PP: 39



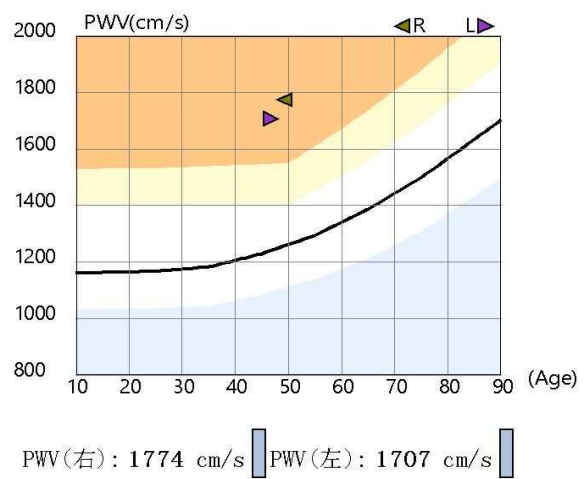
脚踝 (右)  
 SBP: 167  
 MBP: 135  
 DBP: 99  
 PP: 68

脚踝 (左)  
 SBP: 175  
 MBP: 136  
 DBP: 94  
 PP: 81

#### 动脉阻塞值

ABI (R): 1.27      ABI (L): 1.34  
 BAI (R): 0.74      BAI (L): 0.75

#### 动脉硬化分析 (PWV) 图



#### 检查所见

左侧上肢血压偏高; 右侧上肢血压正常; 双侧上肢血压无明显差异; 双侧上肢脉压正常; 双侧下肢血压无明显差异; 双侧下肢脉压增大; 双侧下肢静态ABI在正常范围; 左侧baPWV增快; 右侧baPWV增快; 四肢动脉脉搏波形未见异常。

#### 诊断所见

双侧下肢静态ABI未见异常; 双侧外周动脉僵硬度增高。

操作者: 邢秀彬

检查日期: 2025-08-08

地址: 大同市平城区魏都大道79号

高血压判断依据《中国高血压防治指南》(第三版)  
 ABI判断依据《2011版美国心脏协会/美国心脏病学学会周围动脉疾病指南》  
 电话:

Rich 大同瑞慈康复医院  
超声诊断图文报告

流水号: 2110210550

超声号: 1897688

姓名: 陈一宙

年龄: 48 岁

性别: 男

检查设备: Vivid E95

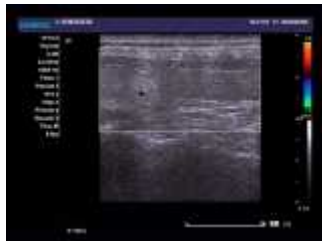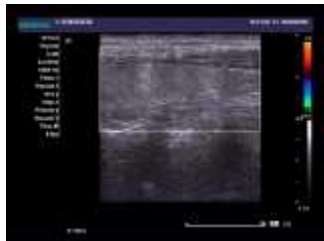
体检号: 205644

申请医院: 本院

体检科室: 体检科

检查部位: 甲状腺彩超

经典图像:



影像所见:

甲状腺双侧叶形态正常, 包膜完整, 实质回声均匀, CDFI: 未见异常血流信号。  
双侧颈部未见明显肿大淋巴结。

影像诊断:

甲状腺双侧叶未见异常

报告医师: 李菊蓉

检查日期: 2025-08-08

审核医师: 李菊蓉

报告日期: 2025-08-08



注: 本报告仅供临床医生参考!

地址: 大同市魏都大道 79 号。若有疑问, 请致电: 0352---2830580

Rich 大同瑞慈康复医院  
超声诊断图文报告

流水号: 2110210550

超声号: 1897694

姓名: 陈一宙

年龄: 48 岁

性别: 男

检查设备: Vivid E95

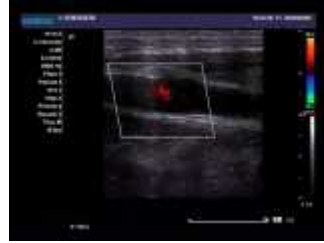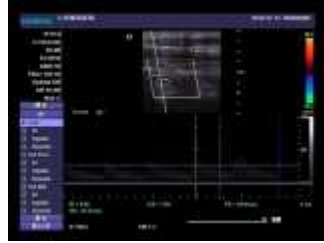
体检号: 205644

申请医院: 本院

体检科室: 体检科

检查部位: 颈部血管彩超

经典图像:



影像所见:

右锁骨下动脉起始处、双侧颈总动脉、颈内、颈外动脉起始段内中膜不增厚, 内壁欠光滑, 管壁未见明确强回声斑。CDFI: 血流充盈好。PW: 频谱形态正常。

双侧椎动脉走行正常, 椎动脉内径正常, 管壁不厚, 管腔内为无回声, CDFI: 血流充盈好。PW: 频谱正常。

内径 mm	流速 cm/s	RI		
左侧椎动脉	3.5	41.0	0.39	
右侧椎动脉	3.6	49.9	0.46	

影像诊断:

双侧颈动脉、椎动脉未见明显异常

报告医师: 李菊蓉

检查日期: 2025-08-08

审核医师: 李菊蓉

报告日期: 2025-08-08



注: 本报告仅供临床医生参考!

地址: 大同市魏都大道 79 号。若有疑问, 请致电: 0352---2830580

Rich 大同瑞慈康复医院  
超声诊断图文报告

流水号: 2110210550

超声号: 1897699

姓名: 陈一宙

年龄: 48岁

性别: 男

检查设备: Vivid E95

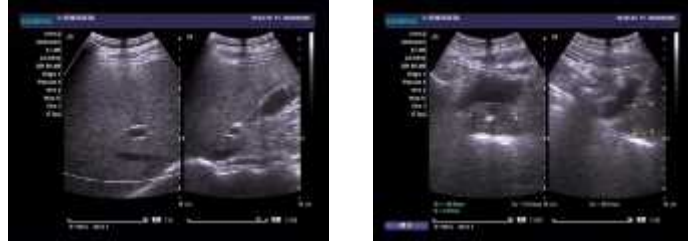体检号: 205644

申请医院: 本院

体检科室: 体检科

检查部位: 全腹彩超

经典图像:



影像所见:

肝脏大小形态正常, 包膜光滑完整, 实质回声细腻、增强, 肝内管道系统走行欠清晰, 门静脉及肝内胆管不扩张。  
胆囊大小形态正常, 壁不厚、光滑, 囊内透声好, 肝外胆管不扩张。  
胰腺大小形态正常, 实质回声均匀, 主胰管不扩张。  
脾脏大小形态正常, 实质回声均匀, 脾门静脉不宽。  
双肾大小形态正常, 皮髓质分界清晰, 集合系统未见分离, 双侧输尿管未见扩张。  
膀胱充盈佳, 未见明显异常。  
前列腺形态饱满, 大小约 4.6\*3.4\*3.1cm, 实质回声欠均匀, 其内探及强回声斑, 直径约 0.5cm。

影像诊断:

1. 轻度脂肪肝
2. 胆囊附壁结晶
3. 前列腺增生伴钙化斑

报告医师: 李菊蓉

检查日期: 2025-08-08

审核医师: 李菊蓉

报告日期: 2025-08-08



注: 本报告仅供临床医生参考!

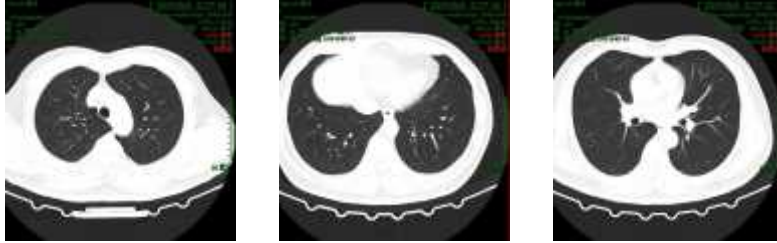地址: 大同市魏都大道 79 号。若有疑问, 请致电: 0352---2830580

ID 号: 2110210550

影像号: CT20250808015

姓名: 陈一宙      年龄: 48 岁      性别: 男      检查设备: 西门子量子双源 CT  
体检号: 205644      申请医院: 本院      体检科室: 体检科      检查部位: CT 检查二

经典图像:



影像所见:

胸廓对称, 骨性肋骨完整, 胸壁软组织结构良好, 两肺支气管血管纹理走行分布良好, 支气管束结构清晰, 双肺通气良好。两肺上叶及左肺下叶多发结节致密灶, 直径约 0.2-0.3cm (3-12, 31, 42 层面) 肺门结构未见异常。纵隔无偏移, 段以上支气管通畅。心影及大血管形态结构正常, 纵隔内未见肿大淋巴结。胸膜未见异常。

影像诊断:

两肺上叶及左肺下叶多发结节硬化灶, 低危结节。

报告医师: 剧艳军

检查日期: 2025-08-10

审核医师: 剧艳军

报告日期: 2025-08-10

