



2110210543

# 大同瑞慈健康体检

## 报 告 册

体检编号	205637	工号	3
姓名	王学平		
性别	男	年龄	53岁
单位	大同市园林绿化中心		
部门	大同市园林绿化中心-机关		
联系电话	18735370283		
体检日期	2024-08-24		

尊敬的王学平先生您好！

首先，瑞慈健康体检全体员工欢迎您的光临，并对您的信任表示衷心的感谢！

您于 2024-08-24 （体检编号：205637）完成健康检查，本机构的各科医生已根据您的体检项目及结果，汇总成此份健康体检报告，并经总检医生审核。据此提出对您健康状况的综合分析及建议。

瑞慈健康体检倡导“大健康、大康复”，提出“健康是第一财富（Rich）”的人文理念。希望您仔细阅读并妥善地保管此份健康体检报告，并认真关注报告中的提示与建议，若您对报告内容有任何疑问，可直接与瑞慈健康体检客服部联系，进一步咨询。

健康体检咨询电话：**0352-2824444**

客户服务咨询电话：**0352-2830597**  
**400-6112995**

瑞慈健康体检报告由下列内容组成：

第一部分：主检报告

第二部分：分科分项结果

第三部分：检验报告

第四部分：附表

## 主检报告

### 检查综述

- 【血脂四项】 动脉硬化指数偏低(1.01) 甘油三脂(TG)偏低(0.64 mmol/L)
- 【尿常规】 鳞状上皮细胞偏高(1 /HP) 粘液丝偏高(8 /HP)
- 【心电图】 1.窦性心律 2.心电图右偏 3.顺钟向转位
- 【甲状腺彩超】 1.甲状腺弥漫性病变 请结合甲功 2.甲状腺双侧叶多发结节 TI-RADS III级 定期复查
- 【全腹彩超】 右肾囊肿

### 医生建议

#### 【动脉硬化指数偏低】：

(1)建议内科结合临床参考。

#### 【甘油三脂(TG)偏低】：

- 可适当增加脂类食品的摄入。
- 也可见于甲亢、肾上腺皮质功能低下、肝功能障碍者，往内科咨询，进一步诊治。
- 高蛋白，高维生素饮食，适当增加奶、豆类制品、鱼类、新鲜水果和蔬菜。
- 适当增加户外活动和日光照射，避免过度劳累，保持良好睡眠。
- 定期复查，如检验结果异常，应在医师指导下治疗。

#### 【鳞状上皮细胞偏高】：

(1)在生理情况下，机体正常的新陈代谢都会引起鳞状上皮细胞的脱离，这是一种正常的机体现象。如果长时间出现鳞状上皮细胞偏高的现象时，则有可能是尿路感染、泌尿系统结石等因素导致，应及时往泌尿外科进一步诊断治疗。

#### 【粘液丝偏高】：

- 尿常规中粘液丝是由尿路中细胞分泌出来的，在有尿路感染时分泌会明显增多，且伴有炎症细胞的出现。
- 粘液丝偏高，可分为生理性偏高和病理性偏高两种，生理性偏高一般是由于喝水较少导致的尿液浓缩，一般在喝水后就能达到稀释的效果。
- 病理性的粘液丝偏高是由于泌尿系炎症或者是前列腺炎导致的，需要注意观察，多喝水，同时有白细胞等炎症细胞增多时，应及时服用抗感染药物治疗。如果仅有粘液丝的增多而没有白细胞等炎症细胞增多时，尿路有炎症的可能性不大。
- 建议平时饮食注意清淡，多喝水，少吃油腻和辛辣的食物，要注意个人清洁卫生，勤洗阴部，注意休息。

#### 【心电图右偏】：

- 生理情况下可见于瘦长体型者。病理情况下可见于各种原因引起的右室肥厚、右束支、左后分支传导阻滞、肺气肿。
- 无症状者无需特殊治疗，可定期复查心电图。有症状（心悸、心慌、胸闷）者，请往心内科结合临床治疗。定期复查。

#### 【顺钟向转位】：

(1) 建议心血管内科复查。

**【甲状腺弥漫性病变】：**

(1) 甲状腺弥漫性病变是甲状腺的一种病症，临床上常见的病种，多为结节性甲状腺肿、甲状腺癌、桥本甲状腺炎、甲亢等。建议内分泌科结合临床诊治。

**【甲状腺双侧叶多发结节】：**

(1) 甲状腺结节是一种常见的甲状腺疾病，很多甲状腺疾病可表现为结节，如可由甲状腺退行性变、炎症、自身免疫性及新生物等多种病变所致。甲状腺结节在各个年龄段的男女人群中均可见到，但中年女性中较多。

(2) 甲状腺结节分良性和恶性两大类，良性的占绝大多数，恶性者不足 1%，判断甲状腺结节的良恶主要依靠病史、体格检查、放射性核素扫描、穿刺细胞学检查。

(3) 建议往普外科就诊，进一步检查，明确诊断，结合临床诊治并定期复查。

**【右肾囊肿】：**

(1) 肾囊肿是肾脏内出现大小不等的与外界不相通的囊性肿块的总称。肾囊肿属于良性肿瘤，在肾囊性疾病中以单纯性肾囊肿最为常见。其发生原因尚可能与先天性肾小球、肾小管结构异常和后天性损伤感染有关。

(2) 单纯性肾囊肿大多数无症状，常在体检彩超时被发现。一般直径大于 5cm 或者合并感染、破裂、出血时才引起症状，主要表现为腰腹部或背部胀痛，当出现并发症时疼痛加重。

(3) 肾囊肿直径小于 4cm，无肾盂肾盏明显受压，无感染、恶变、高血压及症状不明显者，只需密切随访观察，定期彩超检查。

(4) 肾囊肿多数是先天性的，对人体健康没有多大影响，不会癌变，可以工作，可以运动，生活上没什么要特别注意的地方。其发病率可随年龄增长而增高，50 岁以上的人有 50% 可以发现这种囊肿，借助彩超、CT 可确诊。

(5) 首次发现，建议作 MRI 或 CT 检查，以排除肾内其它占位性病变。

(6) 过大的囊肿，对肾脏本身或周围的器官有压迫症状的，或有炎症的，往外科治疗。定期复查。

汇总医生： 樊兴国

主检日期： 2024-08-26

主检医生：

## 分科结果

## 身高、体重、血压

项目名称	检查结果	项目名称	检查结果
身高	169cm	体重	55kg
血压	112/68mmHg		

**\*小结：**

未见异常

操作员：闫辛儿

检查日期：2024-08-24

检查医生：名燕凌

## 内科

项目名称	检查结果	项目名称	检查结果
心率	80 次/min	心律	齐
心脏杂音	无	心界	正常
肺部	正常	呼吸音	呼吸音清
啰音	未闻及	叩诊	叩诊呈清音
腹部触诊	腹部平软	发育	正常
肝胆	肋下未触及	脾脏	肋下未触及
双肾	无叩击痛	肠鸣音	正常
营养	良好	神经系统	正常
生理反射	生理反射存在	病理反射	病理反射未引出
颅神经	正常	运动功能	正常
深浅感觉	正常	其它	无异常发现
既往史	无		

**\*小结：**

未见异常

操作员：杨淑兰

检查日期：2024-08-24

检查医生：杨淑兰

## 外科（男）

项目名称	检查结果	项目名称	检查结果
皮肤	正常	甲状腺	无肿大
脊椎	无畸形	浅表淋巴结	无肿大
肛门	拒检	前列腺	未检
泌尿外生殖器	正常	四肢关节	未见异常
腹股沟	未见异常	足背动脉	正常
紫绀	无	色素沉着	无
脱毛	无	脱色	无
浮肿	无	皮下结节	无
头颅	正常	颈部	正常
乳腺	正常	脊柱	正常
直肠	未检	皮肤黄疸	无
四肢	活动正常	其他	无

## \*小结:

未见异常

操作员：魏利平

检查日期:2024-08-25

检查医生：魏利平

## 眼科

项目名称	检查结果	项目名称	检查结果
视力(左)	1.0	视力(右)	0.8
辨色力	正常	眼睑	正常
结膜	正常	泪器	正常
角膜	正常	虹膜	正常
瞳孔	正常	晶状体	正常
玻璃体	正常	眼底	未见异常

## \*小结:

未见异常

操作员：田野青 检查日期：2024-08-24 检查医生：田野青

耳鼻喉科

项目名称	检查结果	项目名称	检查结果
听力(左)	正常	听力(右)	正常
外耳道	正常	鼓膜	正常
鼻窦	正常	鼻中隔	正常
鼻腔	正常	扁桃体	无肿大
嗅觉	正常	咽喉	正常

\*小结：

未见异常

操作员：周留根 检查日期：2024-08-24 检查医生：周留根

## 检验报告

## 尿常规

项目名称	检查结果	单位	参考值	提示
胆红素(BIL)	-		阴性	
隐血(ERY)	-		阴性	
小圆上皮细胞(SRC)	0	个/ul	0--0	
维生素 C	-		阴性	
异常红细胞	0	个/ul	0--3	
红细胞（正常）	0	个/ul	0--6	
鳞状上皮细胞	1	个/ul	0--0	↑
粘液丝	8	个/ul	0--0	↑
尿葡萄糖(GLU)	-		阴性	
酮体(KET)	-		阴性	
比重(SG)	1.015		1.003--1.030	
酸碱度(PH)	6.0		4.5--8.0	
尿蛋白质(PRO)	-		阴性	
尿胆原(URO)	-		阴性	
亚硝酸盐(NIT)	-		阴性	
尿白细胞(LEU)	-		阴性	

## \*小结:

鳞状上皮细胞偏高(1 /HP) 粘液丝偏高(8 /HP)

操作员：梁可欣 检查日期:2024-08-24 检查医生:陈建国

## 血常规（五分类）

项目名称	检查结果	单位	参考值	提示
白细胞(WBC)	5.86	10 <sup>9</sup> /L	3.5--9.5	
淋巴细胞绝对值(LY#)	2.33	10 <sup>9</sup> /L	1.1--3.2	

淋巴细胞百分比(LY%)	39.8	%	20--50
中性粒细胞绝对值(GR#)	3.16	10 <sup>9</sup> /L	1.8--6.3
中性粒细胞百分比(GR%)	54.0	%	40--75
嗜碱性粒细胞绝对值(BA#)	0.02	10 <sup>9</sup> /L	0--0.06
嗜碱性粒细胞百分比(BA%)	0.3	%	0--1.0
嗜酸性粒细胞绝对值(EO#)	0.07	10 <sup>9</sup> /L	0.02--0.52
嗜酸性粒细胞百分比(EO%)	1.1	%	0.4--8.0
血小板(PLT)	261	10 <sup>9</sup> /L	125--350
血小板分布宽度(PDW)	15.9	%	15--17
平均血小板体积(MPV)	10.2	fl	6.0--14.0
血小板压积(PCT)	0.266	%	0.11--0.28
红细胞(RBC)	4.66	10 <sup>12</sup> /L	4.3--5.8
血红蛋白	141	g/L	130--175
红细胞压积(HCT)	42.7	%	40--50
红细胞平均体积(MCV)	91.6	fl	82--100
平均血红蛋白含量(MCH)	30.3	pg	27--34
平均血红蛋白浓度(MCHC)	330	g/L	316--354
单核细胞绝对值(MO#)	0.28	10 <sup>9</sup> /L	0.1--0.60
单核细胞百分比(MO%)	4.8	%	3--10
红细胞分布宽度标准差(RDW-SD)	42.2	fl	35--56
红细胞分布宽度变异系数(RDW-CV)	12.3	%	10.6--16.6
大血小板比率	25.7	%	11--45
大血小板数目	67	10 <sup>9</sup> /L	30--90
未成熟粒细胞数目	0.00	10 <sup>9</sup> /L	0--999
未成熟粒细胞百分比	0.1	%	0--100
有核红细胞数目	0.000	10 <sup>9</sup> /L	0--9999

有核红细胞百分比	0.00	/100WBC	0--9999	
----------	------	---------	---------	--

**\*小结:**

未见异常

操作员：赵伟 检查日期:2024-08-24 检查医生:陈建国

**肾功三项**

项目名称	检查结果	单位	参考值	提示
肌酐(CREA)	57.00	umol/L	57--97	
尿酸(UA)	281.00	umol/L	200--420	
尿素测定 (Urea)	4.50	mmol/L	3.1--8.0	

**\*小结:**

未见异常

操作员：乔叶 检查日期:2024-08-24 检查医生:陈建国

**空腹血糖**

项目名称	检查结果	单位	参考值	提示
葡萄糖(GLU)	4.68	mmol/L	3.89--6.1	

**\*小结:**

未见异常

操作员：乔叶 检查日期:2024-08-24 检查医生:陈建国

**尿沉渣**

项目名称	检查结果	单位	参考值	提示
白细胞尿	3	个/ul	0--13	
上皮细胞(EC)	1	/HP	0--28	
管型(CAST)	0	个/ul	0--1	
霉菌 (尿)	0	/HP	0--0	
结晶	0	/HP	0--10	

透明度(CLA)	清亮			
胆红素(BIL)	-		阴性	
颜色(Colour)	淡黄色			
红细胞(尿)(RBC)	0	个/ul	0--6	

**\*小结:**

未见异常

操作员：梁可欣 检查日期:2024-08-24 检查医生:陈建国

**血脂四项**

项目名称	检查结果	单位	参考值	提示
动脉硬化指数	1.01		1.31--3.19	↓
总胆固醇(CHOL)	3.18	mmol/L	2.59--5.2	
甘油三脂(TG)	0.64	mmol/L	0.7--1.7	↓
低密度脂蛋白(LDL)	1.33	mmol/L	0--4.13	
高密度脂蛋白(HDL)	1.32	mmol/L	0.77--1.55	

**\*小结:**

动脉硬化指数偏低(1.01) 甘油三脂(TG)偏低(0.64 mmol/L)

操作员：乔叶 检查日期:2024-08-24 检查医生:陈建国

**肝功能三项**

项目名称	检查结果	单位	参考值	提示
γ-谷氨酰转肽酶(GGT)	15.0	U/L	10--60	
丙氨酸氨基转移酶(ALT)	14.00	U/L	9--50	
门冬氨酸氨基转移酶(AST)	17.00	U/L	15--40	
谷草比谷丙	1.21		0.4--2.5	

**\*小结:**

未见异常

操作员：乔叶 检查日期:2024-08-24 检查医生:陈建国



# 大同瑞慈康复医院 12导联心电图报告

王学平 男 53岁 体检号:205637

病床号:

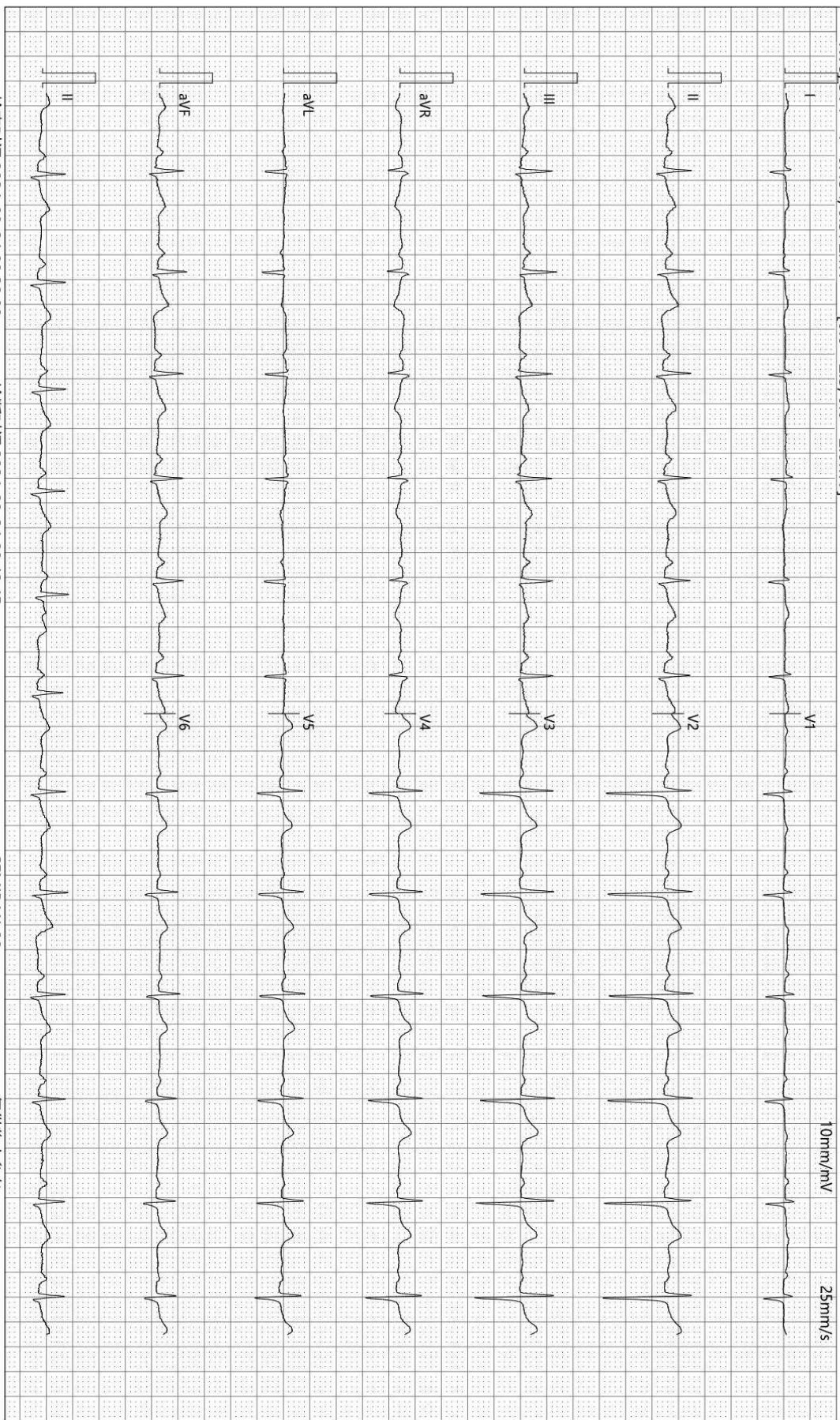
诊断结果:

- 1. 窦性心律
- 2. 心电图右偏
- 3. 顺时针转位

诊断医生:

*张生 阎志娟*

HR	: 73bpm	[60 ~ 100bpm]
P	: 109ms	[0 ~ 110ms]
PR	: 166ms	[120 ~ 200ms]
QRS	: 84ms	[60 ~ 100ms]
QT/QTc	: 388/428ms	[320 ~ 440/0 ~ 450ms]
P/QRS/T	: 82° / 110° / 72deg	[0 ~ 75° / -30 ~ 90° / 0 ~ 75deg]
RV5/SV1	: 0.434/0.372mV	[0.0 ~ 2.5/0.0 ~ 2.0mV]



检查时间:2024-08-24 09:38:00

诊断时间:2024-08-24 09:42:45

SEMIP V1 90

仅供临床参考



## 双源 CT 诊断图文报告

流水号: 2110210543

影像号: CT20240824048

姓名: 王学平

年龄: 53 岁

性别: 男

检查设备: 西门子量子双源 CT

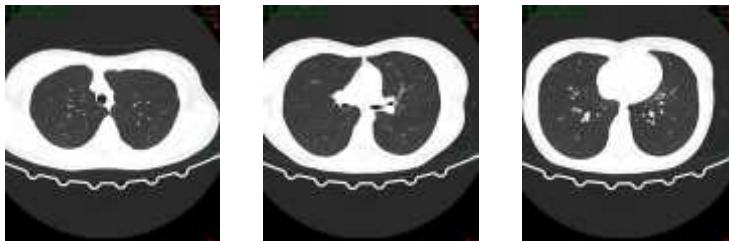体检号: 205637

申请医院: 本院

体检科室: 体检科

检查部位: CT 检查二

经典图像:



影像所见:

胸廓对称, 骨性肋骨完整, 胸壁软组织结构良好, 两肺支气管血管纹理走行分布良好, 支气管束结构清晰, 双肺通气良好。肺门结构未见异常。纵隔无偏移, 段以上支气管通畅。心影及大血管形态结构正常, 纵隔内未见肿大淋巴结。胸膜未见异常。

影像诊断:

胸部未见明显异常

报告医师: 剧艳军

检查日期: 2024-08-24

审核医师: 剧艳军

报告日期: 2024-08-24

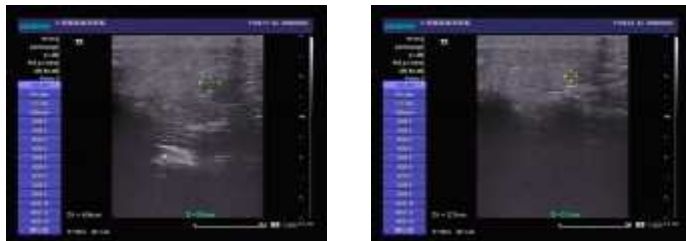
## 超声诊断图文报告

流水号: 2110210543

影像号: 1650031

姓名: 王学平      年龄: 53岁      性别: 男      检查设备: Vivid E95  
体检号: 205637      申请医院: 本院      体检科室: 体检科      检查部位: 甲状腺彩超

经典图像:



影像所见:

甲状腺双侧叶形态正常, 包膜完整, 于双侧叶均探及低回声结节, 右侧叶大者约 0.5\*0.4cm, 左侧叶大者约 0.3\*0.2cm, 均形态规则, 边界清, 余实质回声不均匀, 呈结节样改变, CDFI: 未见异常血流信号。双侧颈部未见明显肿大淋巴结。

影像诊断:

1. 甲状腺弥漫性病变      请结合甲功
2. 甲状腺双侧叶多发结节      TI-RADS III级      定期复查

报告医师: 李菊蓉

检查日期: 2024-08-24

审核医师: 李菊蓉

报告日期: 2024-08-24

## 超声诊断图文报告

流水号: 2110210543

影像号: 1650056

姓名: 王学平

年龄: 53 岁

性别: 男

检查设备: Vivid E95

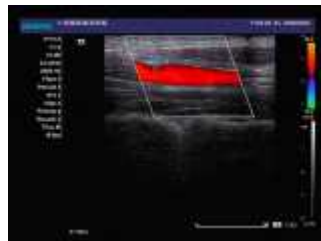
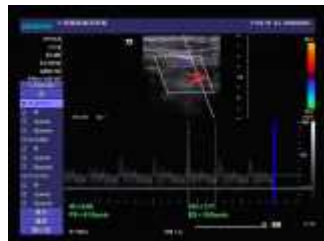
体检号: 205637

申请医院: 本院

体检科室: 体检科

检查部位: 颈部血管彩超

经典图像:



影像所见:

右锁骨下动脉起始处、双侧颈总动脉、颈内、颈外动脉起始段内中膜不增厚, 内壁欠光滑, 管壁未见明确强回声斑。CDFI: 血流充盈好。PW: 频谱形态正常。

双侧椎动脉走行正常, 椎动脉内径正常, 管壁不厚, 管腔内为无回声, CDFI: 血流充盈好。PW: 频谱正常。

	内径 mm	流速 cm/s	RI
左侧椎动脉	3.1	51.0	0.63
右侧椎动脉	3.0	47.7	0.66

影像诊断:

双侧颈动脉、椎动脉未见明显异常

报告医师: 李菊蓉

检查日期: 2024-08-24

审核医师: 李菊蓉

报告日期: 2024-08-24

## 超声诊断图文报告

流水号: 2110210543

影像号: 1650061

姓名: 王学平

年龄: 53 岁

性别: 男

检查设备: Vivid E95

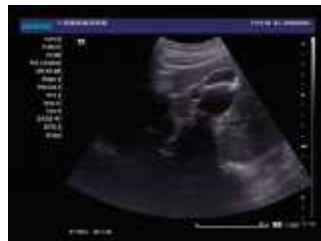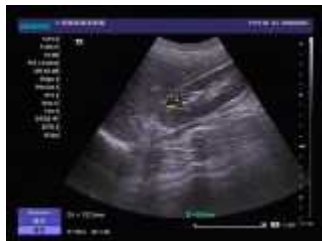体检号: 205637

申请医院: 本院

体检科室: 体检科

检查部位: 全腹彩超

经典图像:



影像所见:

肝脏大小形态正常, 包膜光滑完整, 实质回声均匀, 肝内管道系统走行清晰, 门静脉及肝内胆管不扩张。

胆囊大小形态正常, 壁不厚、光滑, 囊内透声好, 肝外胆管不扩张。

胰腺大小形态正常, 实质回声均匀, 主胰管不扩张。

脾脏大小形态正常, 实质回声均匀, 脾门静脉不宽。

双肾大小形态正常, 皮髓质分界清晰, 右肾实质内探及大小约 1.2\*1.0cm 囊性回声, 内透声好, 双肾集合系统未见分离, 双侧输尿管未见扩张。

影像诊断:

右肾囊肿

报告医师: 李菊蓉

检查日期: 2024-08-24

审核医师: 李菊蓉

报告日期: 2024-08-24