



2110210533

检 查 结 果

姓名	王建永 1
性别	男
年龄	63 岁
联系电话	13785312862
体检日期	2026-04-16

检验报告

尿常规

项目名称	检查结果	单位	参考值	提示
胆红素(BIL)	-		阴性	
隐血(ERY)	-		阴性	
小圆上皮细胞(SRC)	0	个/u1	0--0	
维生素C	-		阴性	
异常红细胞	0	个/u1	0--3	
红细胞(正常)	0	个/u1	0--6	
鳞状上皮细胞	1	个/u1	0--0	↑
粘液丝	0	个/u1	0--0	
尿葡萄糖(GLU)	-		阴性	
酮体(KET)	-		阴性	
比重(SG)	1.010		1.003--1.030	
酸碱度(PH)	7.0		4.5--8.0	
尿蛋白质(PRO)	-		阴性	
尿胆原(URO)	-		阴性	
亚硝酸盐(NIT)	-		阴性	
尿白细胞(LEU)	-		阴性	

***小结:**

鳞状上皮细胞偏高(1 /HP)

操作员：祁佳佳 检查日期：2026-04-16 检查医生：

血常规(五分类)

项目名称	检查结果	单位	参考值	提示
白细胞(WBC)	5.71	$10^9/L$	3.5--9.5	
淋巴细胞绝对值(LY#)	1.96	$10^9/L$	1.1--3.2	

淋巴细胞百分比 (LY%)	34.4	%	20--50
中性粒细胞绝对值 (GR#)	3.37	$10^9/L$	1.8--6.3
中性粒细胞百分比 (GR%)	58.9	%	40--75
嗜碱性粒细胞绝对值 (BA#)	0.01	$10^9/L$	0--0.06
嗜碱性粒细胞百分比 (BA%)	0.2	%	0--1.0
嗜酸性粒细胞绝对值 (EO#)	0.08	$10^9/L$	0.02--0.52
嗜酸性粒细胞百分比 (EO%)	1.4	%	0.4--8
血小板 (PLT)	224	$10^9/L$	125--350
血小板分布宽度 (PDW)	12.2	f1	9.0--17
平均血小板体积 (MPV)	10.1	f1	6.0--14.0
血小板压积 (PCT)	0.226	%	0.11--0.28
红细胞 (RBC)	4.93	$10^{12}/L$	4.3--5.8
血红蛋白	139	g/L	130--175
红细胞压积 (HCT)	43.0	%	40--50
红细胞平均体积 (MCV)	87.2	f1	82--100
平均血红蛋白含量 (MCH)	28.2	pg	27--34
平均血红蛋白浓度 (MCHC)	324	g/L	316--354
单核细胞绝对值 (MO#)	0.29	$10^9/L$	0.1--0.6
单核细胞百分比 (MO%)	5.1	%	3--10
红细胞分布宽度标准差 (RDW-SD)	43.2	f1	35--56
红细胞分布宽度变异系数 (RDW-CV)	14.0	%	10.6--16.6
大血小板比率	27.7	%	11--45
大血小板数目	62	$10^9/L$	30--90
未成熟粒细胞数目	0.01	$10^9/L$	0--0.6
未成熟粒细胞百分比	0.1	%	0--10
有核红细胞数目	0.000	$10^9/L$	0--9999
有核红细胞百分比	0.00	/100WBC	0--9999

*小结:

未见异常

操作员：祁佳佳 检查日期：2026-04-16 检查医生：

肾功三项

项目名称	检查结果	单位	参考值	提示
肌酐(CREA)	54.30	umol/L	57--111	↓
尿酸(UA)	283.00	umol/L	200--420	
尿素测定(Urea)	4.10	mmol/L	3.6--9.5	

*小结:

肌酐(CREA)偏低(54.30 umol/L)

操作员：孙钰 检查日期：2026-04-16 检查医生：

空腹血糖

项目名称	检查结果	单位	参考值	提示
葡萄糖(GLU)	4.94	mmol/L	3.89--6.1	

*小结:

未见异常

操作员：孙钰 检查日期：2026-04-16 检查医生：

尿沉渣

项目名称	检查结果	单位	参考值	提示
白细胞尿	0	个/u1	0--13	
上皮细胞(EC)	1	/HP	0--28	
管型(CAST)	0	个/u1	0--1	
霉菌(尿)	0	/HP	0--0	
结晶	0	/HP	0--10	
透明度(CLA)	清亮			
胆红素(BIL)	-		阴性	
颜色(Colour)	淡黄色			
红细胞(尿)(RBC)	0	个/u1	0--6	

***小结：**

未见异常

操作员：祁佳佳 检查日期：2026-04-16 检查医生：

血脂四项

项目名称	检查结果	单位	参考值	提示
动脉硬化指数	2.15		1.31--3.19	
总胆固醇(CHOL)	5.66	mmol/L	2.59--5.2	↑
甘油三脂(TG)	2.65	mmol/L	0.7--1.7	↑
低密度脂蛋白(LDL)	2.56	mmol/L	0--4.13	
高密度脂蛋白(HDL)	1.19	mmol/L	0.77--1.55	

***小结：**

总胆固醇(CHOL)偏高(5.66 mmol/L) 甘油三脂(TG)偏高(2.65 mmol/L)

操作员：孙钰 检查日期：2026-04-16 检查医生：

肝功能三项

项目名称	检查结果	单位	参考值	提示
γ-谷氨酰转肽酶(GGT)	22.0	U/L	10--60	
丙氨酸氨基转移酶(ALT)	25.00	U/L	9--50	
门冬氨酸氨基转移酶(AST)	22.00	U/L	15--40	
谷草比谷丙	0.88		0.4--2.5	

***小结：**

未见异常

操作员：孙钰 检查日期：2026-04-16 检查医生：

体检科 12导联心电图报告

王建永1 男 63岁 体检号:351234

病床号:

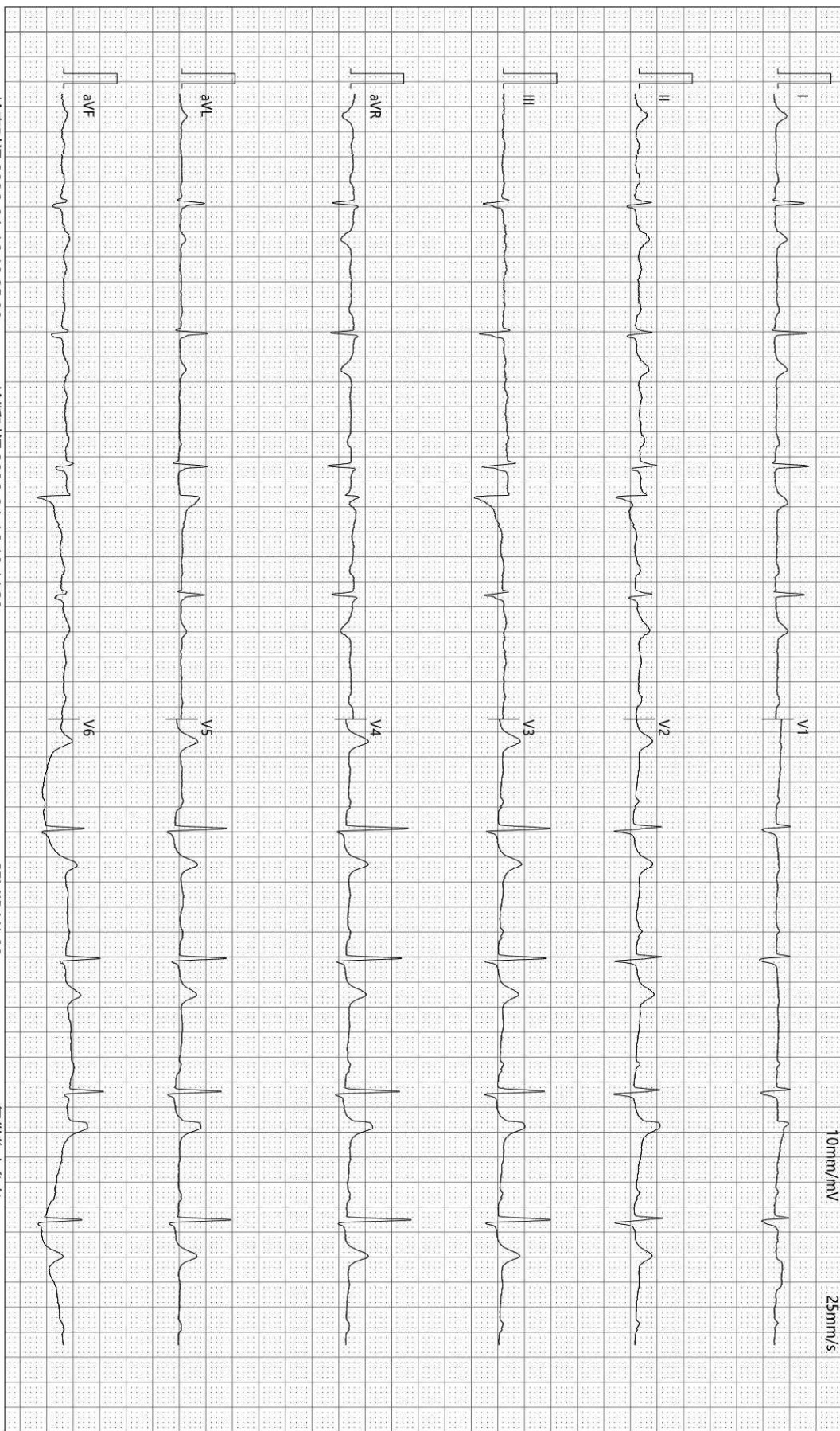
诊断结果:

- 1.窦性心动过缓
- 2.一度房室传导阻滞

诊断医生:

张生 陶志娟

HR	: 59 ↓ bpm	[60 ~ 100bpm]
P	: 122 ↑ ms	[0 ~ 110ms]
PR	: 219 ↑ ms	[120 ~ 200ms]
QRS	: 93ms	[60 ~ 100ms]
QT/QTc	: 425/423ms	[320 ~ 440/0 ~ 450ms]
P/QRS/T	: 32/-2/42deg.	[0 ~ 75/-30 ~ 90/0 ~ 75deg]
RV5/SV1	: 0.91/0.280mV	[0.0 ~ 2.5/0.0 ~ 2.0mV]



检查时间:2026-04-16 10:25:00

诊断时间:2026-04-16 10:44:32

SEMIP V1 90

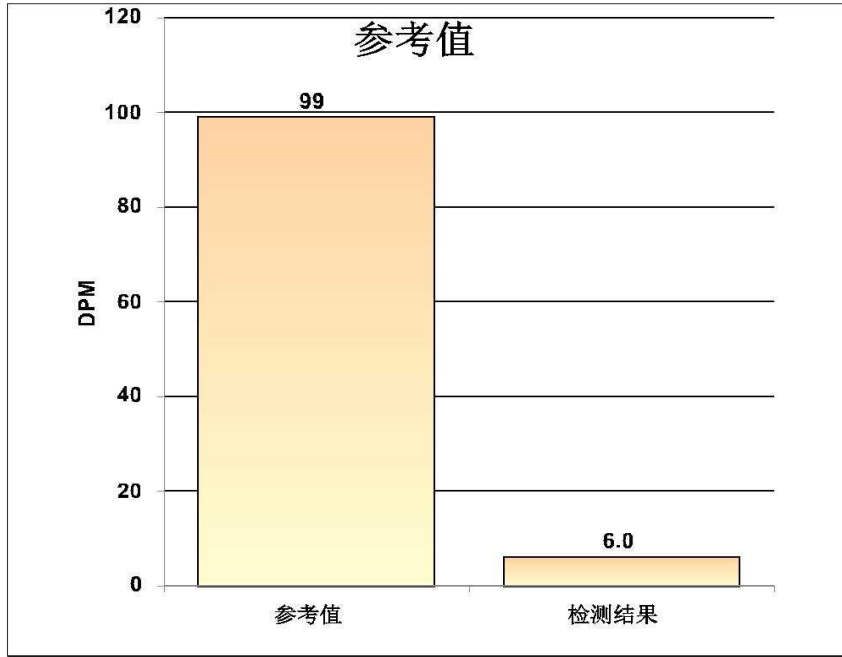
仅供临床参考

大同瑞慈康复医院

¹⁴C卡式呼气试验检验报告

姓名	王建永1	年龄	63	性别	男
住院号		日期	2026-04-16	联系电话	13785312862
申请医生		样品编号	1	编号	2110210533

¹⁴C呼气试验



阳性参考值 (Disintegrations Per Minute(DPM)):

DPM值:	dpm > 2499	阳性++++
	1499 < dpm ≤ 2499	阳性+++
	499 < dpm ≤ 1499	阳性++
	149 < dpm ≤ 499	阳性+
	99 < dpm ≤ 149	阴性
	dpm ≤ 99	阴性

检测结果:DPM= 6 阴性

本检查结果仅供临床参考，仅针对本次检查，不作医疗证明

温馨提示: 幽门螺杆菌（HP）感染是导致胃病的罪魁祸首，也是世界卫生组织认定的胃癌第一类致癌源，及时诊断并根除HP感染是治愈胃病，防止复发，有效阻断向胃癌发展的重要前提！

检测医生: _____

Rich 大同瑞慈康复医院
超声诊断图文报告

流水号: 2110210533

超声号: 2155254

姓名: 王建永 1

年龄: 63 岁

性别: 男

检查设备: Vivid E95

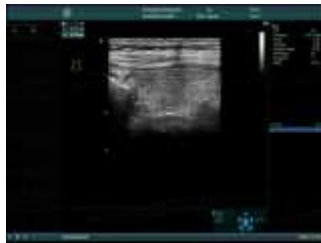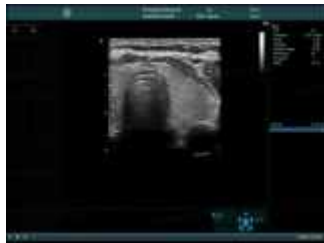
体检号: 351234

申请医院: 本院

体检科室: 体检科

检查部位: 甲状腺彩超

经典图像:



影像所见:

甲状腺双侧叶形态正常, 包膜完整, 左侧叶实质内探及大小约 0.2*0.1cm 囊性结节, 形态规则, 边界清, 余实质回声均匀, CDFI: 未见异常血流信号。

双侧颈部未见明显肿大淋巴结。

影像诊断:

甲状腺左侧叶结节 TI-RADSII 级

报告医师:

检查日期: 2026-04-16

审核医师:

报告日期: 2026-04-16



注: 本报告仅供临床医生参考!

地址: 大同市魏都大道 79 号。若有疑问, 请致电: 0352---2830580

Rich 大同瑞慈康复医院
超声诊断图文报告

流水号: 2110210533

超声号: 2155256

姓名: 王建永 1

年龄: 63 岁

性别: 男

检查设备: Vivid E95

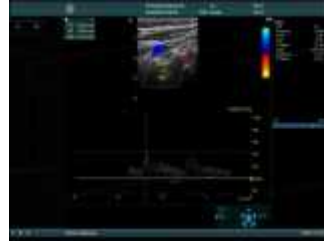
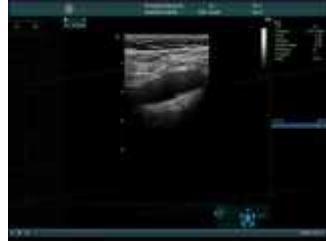体检号: 351234

申请医院: 本院

体检科室: 体检科

检查部位: 颈部血管彩超

经典图像:



影像所见:

右侧颈总动脉膨大处内中膜局部增厚, 厚约 1.3mm, 右锁骨下动脉起始处、左侧颈总动脉、双侧颈内、颈外动脉起始段内中膜不增厚, 内壁欠光滑, 管壁未见明确强回声斑。CDFI: 血流充盈好。PW: 频谱形态正常。

双侧椎动脉走行正常, 椎动脉内径正常, 管壁不厚, 管腔内为无回声, CDFI: 血流充盈好。PW: 频谱正常。

影像诊断:

右侧颈总动脉膨大处内中膜局部增厚

报告医师:

检查日期: 2026-04-16

审核医师:

报告日期: 2026-04-16



注: 本报告仅供临床医生参考!

地址: 大同市魏都大道 79 号。若有疑问, 请致电: 0352---2830580

Rich 大同瑞慈康复医院
超声诊断图文报告

流水号: 2110210533

超声号: 2155250

姓名: 王建永 1

年龄: 63 岁

性别: 男

检查设备: Vivid E95

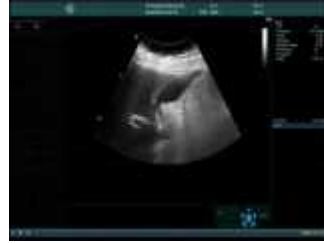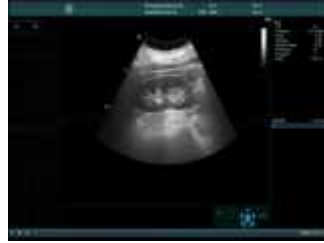体检号: 351234

申请医院: 本院

体检科室: 体检科

检查部位: 全腹彩超

经典图像:



影像所见:

肝脏大小形态正常, 包膜光滑完整, 实质回声均匀, 肝内管道系统走行清晰, 门静脉及肝内胆管不扩张。
胆囊大小形态正常, 壁不厚、光滑, 囊内透声好, 肝外胆管不扩张。
胰腺大小形态正常, 实质回声均匀, 主胰管不扩张。
脾脏大小形态正常, 实质回声均匀, 脾门静脉不宽。
双肾大小形态正常, 皮髓质分界清晰, 集合系统未见分离, 双侧输尿管未见扩张。

影像诊断:

肝、胆、胰、脾、双肾未见明显异常

报告医师:

检查日期: 2026-04-16

审核医师:

报告日期: 2026-04-16



注: 本报告仅供临床医生参考!

地址: 大同市魏都大道 79 号。若有疑问, 请致电: 0352---2830580

ID 号: 2110210533

影像号: CT20260416112

姓名: 王建永 1

年龄: 63 岁

性别: 男

检查设备: 西门子量子双源 CT

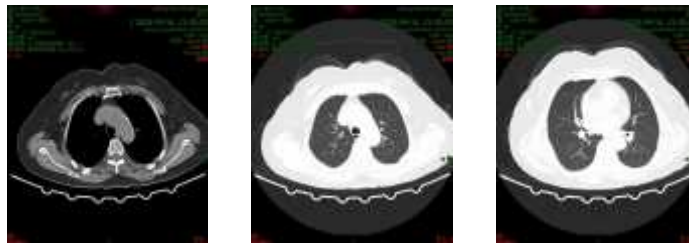体检号: 351234

申请医院: 本院

体检科室: 体检科

检查部位: CT 检查

经典图像:



影像所见:

双侧胸廓对称, 气管居中。气管及支气管未见狭窄及阻塞。左肺上叶尖后段 (IM13) 见一磨玻璃结节, 大小约为 0.4cm×0.3cm, 边界清晰。双肺门不大, 形态自然。心脏及大血管大小、形态未见异常。纵隔内未见肿块及肿大淋巴结。胸膜无增厚, 胸膜腔内无积液。胸壁软组织及骨骼未见病变征象。

影像诊断:

左肺上叶尖后段磨玻璃结节, 建议随诊复查 (1 年)

报告医师: 张剑峰

检查日期: 2026-04-17

审核医师:

报告日期: 2026-04-17