



2110170617

大同瑞慈健康体检

报 告 册

体检编号	350593	工号	43
姓名	高艳芳		
性别	女	年龄	45岁
单位	山西交通实业发展集团有限		
部门	交通实业-管家堡服务区		
联系电话	13834263161		
体检日期	2023-12-09		

尊敬的高艳芳女士您好！

首先，瑞慈健康体检全体员工欢迎您的光临，并对您的信任表示衷心的感谢！

您于 2023-12-09 （体检编号：350593）完成健康检查，本机构的各科医生已根据您的体检项目及结果，汇总成此份健康体检报告，并经总检医生审核。据此提出对您健康状况的综合分析及建议。

瑞慈健康体检倡导“大健康、大康复”，提出“健康是第一财富（Rich）”的人文理念。希望您仔细阅读并妥善地保管此份健康体检报告，并认真关注报告中的提示与建议，若您对报告内容有任何疑问，可直接与瑞慈健康体检客服部联系，进一步咨询。

健康体检咨询电话：**0352-2824444**

客户服务咨询电话：**0352-2830597**

400-6112995

瑞慈健康体检报告由下列内容组成：

第一部分：主检报告

第二部分：分科分项结果

第三部分：检验报告

第四部分：附表

主检报告

检查综述

- 1、【身高、体重、血压】 (1) 血压 153/81：本次测量收缩期血压偏高
- 2、【血常规（五分类）】 白细胞(WBC)偏低($3.31 \times 10^9/L$) 中性粒细胞绝对值(GR#)偏低($1.70 \times 10^9/L$) 嗜碱性粒细胞百分比(BA%)偏高(1.3%) 大血小板数目偏高($95 \times 10^9/L$)
- 3、【生殖道微生态】 上皮细胞(白带)++/HP
- 4、【肝功能五项】 总胆红素(TBIL)偏高($23.30 \mu\text{mol/L}$)
- 5、【全腹彩超】 右肾囊肿

医生建议

【本次测量收缩期血压偏高】：

- (1) 所谓单纯收缩期高血压，顾名思义是指一个人的舒张压（即低压）不高，仅仅是收缩压（即高压）超过正常范围。
- (2) 单纯收缩期高血压标准为收缩压在 140mmHg 以上，舒张压为 90mmHg 以下。如果收缩压在 140-149mmHg，又称单纯收缩期临界高血压。由于单纯收缩期高血压大部分发生在 60 岁以上的老年人，故又称老年单纯收缩期高血压。
- (3) 当病人患动脉硬化、甲状腺功能亢进、主动脉关闭不全、体循环动静脉瘘、动脉导管未闭及原因不明的高动力循环状态时，也常伴有收缩期高血压，但这些不包括在单纯收缩期高血压范围内。
- (4) 劳逸结合，保持良好身心状态。避免各种诱因：如情绪低落、紧张等。改进生活方式，适当低盐、低脂、低胆固醇饮食，戒烟酒。必要时心血管专科诊治，定期复诊。
- (5) 平时应低盐（每天 5~10g）、低脂饮食（少吃动物脂肪与内脏）；忌烟限酒。遵照医嘱坚持服药，定期测量血压，宜控制在 140/90mmHg 以下，若合并有糖尿病和肾病，要把血压控制在 130/80mmHg 以下。
- (6) 血压到正常水平时，说明此时选用的降压药和治疗方案基本合适，但并不意味着高血压已被“治愈”，应坚持治疗。若盲目自行停药或间断服药，常会使血压波动很大，而加重心、脑、肾和血管的损害。

【大血小板数目偏高】：

- (1) 供内科结合临床参考。

【白细胞(WBC)偏低】：

- (1) 白细胞是机体防御系统的重要组成部分。白细胞通过不同的方式、不同的机制消灭病原体、消除过敏原和参与免疫反应产生的抗体等。
- (2) 降低可见于病毒感染、伤寒、再障、免疫低下、使用某些药物和爱好运动者，供内科结合临床参考，必要时复查。复查结果如果明显偏低，往内科进一步检查，明确病因，结合临床治疗。
- (3) 复查血常规。若持续降低，建议血液科进一步检查，以及升白细胞药物治疗。

【嗜碱性粒细胞百分比(BA%)偏高】：

- (1) 供内科结合临床参考。

【中性粒细胞绝对值(GR#)偏低】：

- (1) 结合白细胞计数，供内科临床参考。

【上皮细胞(白带)++/HP】：

(1)在生理情况下，阴道内的细胞新陈代谢会正常脱落，在取标本的时候会取到有脱落的上皮细胞，镜检时就会发现阳性，这属于正常的现象。如果同时阴道分泌物检查发现有病原菌感染的情况，建议往妇科进一步诊断治疗。

【总胆红素(TBIL)偏高】：

- (1)总胆红素(TBIL)能准确反映黄疸的程度。人体的红细胞有一定的寿命，大约是120天。
- (2)当红细胞被破坏死亡后，其中的血红蛋白会被我们人体的肝、脾、骨髓内单核吞噬细胞吞噬破坏分解，在组织酶的作用下，成为血红素和球蛋白，而血红素再进一步被催化还原成胆红素，80-85%的胆红素来源于此，另外还有20%的胆红素来源于血红蛋白以外的肌红蛋白等在肝脏中产生。
- (3)未被肝细胞摄取且未与葡萄糖结合的胆红素称之为非结合胆红素，即间接胆红素(IBIL)。间接胆红素被运载到肝脏，被肝细胞摄取，与葡萄糖醛酸结合，则形成结合胆红素(DBIL)，即直接胆红素。在这个过程中有一部分会吸收入血，但其水平会维持动态平衡。
- (4)总胆红素、间接胆红素、直接胆红素这三项是反映胆红素代谢的指标，而胆红素长期以来是作为溶血及肝胆疾病的重要异常指标。胆红素检查主要用于黄疸检查，反映肝脏疾病和胆道梗阻，如肝细胞发生炎症坏死等损害时会引起黄疸，胆道疾病及溶血性疾病也可引起黄疸。
- (5)大多健康体检中发现的胆红素轻度升高并不能反映肝脏有损伤，如果直接胆红素升高的程度不高，一般可能是生理性的原因引起的，如感冒、酗酒、过于劳累、熬夜等情况，只要注意休息、戒酒，过段时间复查肝功能，一般会自行恢复。
- (6)生活方面，多吃新鲜果蔬以补充人体所需的维生素，提高人体免疫力，多吃富含蛋白质的食物，如牛肉、鱼、蛋奶，这些都有助于修复受损的肝细胞，促进肝细胞的再生。如果胆红素升高很多，则需要完善相关检查，往消化内科诊断治疗。

【右肾囊肿】：

- (1)肾囊肿是肾脏内出现大小不等的与外界不相通的囊性肿块的总称。肾囊肿属于良性肿瘤，在肾囊性疾病中以单纯性肾囊肿最为常见。其发生原因尚可能与先天性肾小球、肾小管结构异常和后天性损伤感染有关。
- (2)单纯性肾囊肿大多数无症状，常在体检彩超时被发现。一般直径大于5cm或者合并感染、破裂、出血时才引起症状，主要表现为腰腹部或背部胀痛，当出现并发症时疼痛加重。
- (3)肾囊肿直径小于4cm，无肾盂肾盏明显受压，无感染、恶变、高血压及症状不明显者，只需密切随访观察，定期彩超检查。
- (4)肾囊肿多数是先天性的，对人体健康没有多大影响，不会癌变，可以工作，可以运动，生活上没什么要特别注意的地方。其发病率可随年龄增长而增高，50岁以上的人有50%可以发现这种囊肿，借助彩超、CT可确诊。
- (5)首次发现，建议作MRI或CT检查，以排除肾内其它占位性病变。
- (6)过大的囊肿，对肾脏本身或周围的器官有压迫症状的，或有炎症的，往外科治疗。定期复查。

汇总医生： 樊兴国

主检日期： 2023-12-12

主检医生：

分科结果

身高、体重、血压

项目名称	检查结果	项目名称	检查结果
身高	170cm	体重	72kg
血压	153/81mmHg		

***小结：**

(1) 血压 153/81：本次测量收缩期血压偏高

操作员：杨彦霞

检查日期:2023-12-10

检查医生：张彬艳

内科

项目名称	检查结果	项目名称	检查结果
心率	83 次/min	心律	齐
心脏杂音	无	心界	正常
肺部	正常	呼吸音	呼吸音清
啰音	未闻及	叩诊	叩诊呈清音
腹部触诊	腹部平软	发育	正常
肝胆	肋下未触及	脾脏	肋下未触及
双肾	无叩击痛	肠鸣音	正常
营养	良好	神经系统	正常
生理反射	生理反射存在	病理反射	病理反射未引出
颅神经	正常	运动功能	正常
深浅感觉	正常	其它	无异常发现
既往史	无		

***小结：**

未见异常

操作员：名燕凌

检查日期:2023-12-09

检查医生：名燕凌

外科（女）

项目名称	检查结果	项目名称	检查结果
皮肤	正常	甲状腺	无肿大
浅表淋巴结	无肿大	肛门	拒检
泌尿外生殖器	正常	四肢关节	未见异常
腹股沟	未见异常	足背动脉	正常
紫绀	无	色素沉着	无
脱毛	无	脱色	无
浮肿	无	皮下结节	无
头颅	正常	颈部	正常
乳腺	正常	脊柱	正常
直肠	未检	皮肤黄疸	无
四肢	活动正常	其他	无

***小结：**

未见异常

操作员：魏利平

检查日期：2023-12-09

检查医生：魏利平

妇科内诊

项目名称	检查结果	项目名称	检查结果
外阴	正常	尿道口	正常
阴道	通畅	子宫	正常
附件	正常	宫颈	光滑
后穹窿	正常		

***小结：**

操作员：许艳华

检查日期：2023-12-09

检查医生：许艳华

检验报告

尿常规

项目名称	检查结果	单位	参考值	提示
胆红素(BIL)	-		阴性	
隐血(ERY)	-		阴性	
小圆上皮细胞(SRC)	0	个/ul	0--0	
维生素 C	-		阴性	
异常红细胞	0	个/ul	0--3	
红细胞（正常）	0	个/ul	0--6	
鳞状上皮细胞	0	个/ul	0--0	
粘液丝	0	个/ul	0--0	
尿葡萄糖(GLU)	-		阴性	
酮体(KET)	-		阴性	
比重(SG)	1.005		1.003--1.030	
酸碱度(PH)	6.5		4.5--8.0	
尿蛋白质(PRO)	-		阴性	
尿胆原(URO)	-		阴性	
亚硝酸盐(NIT)	-		阴性	
尿白细胞(LEU)	-		阴性	

*小结:

未见异常

操作员：李佳敏 检查日期:2023-12-10

检查医生:陈建国

血常规（五分类）

项目名称	检查结果	单位	参考值	提示
白细胞(WBC)	3.31	10 ⁹ /L	3.5--9.5	↓
淋巴细胞绝对值(LY#)	1.27	10 ⁹ /L	1.1--3.2	

淋巴细胞百分比(LY%)	38.5	%	20--50	
中性粒细胞绝对值(GR#)	1.70	10 ⁹ /L	1.8--6.3	↓
中性粒细胞百分比(GR%)	51.3	%	40--75	
嗜碱性粒细胞绝对值(BA#)	0.04	10 ⁹ /L	0--0.06	
嗜碱性粒细胞百分比(BA%)	1.3	%	0--1.0	↑
嗜酸性粒细胞绝对值(EO#)	0.06	10 ⁹ /L	0.02--0.52	
嗜酸性粒细胞百分比(EO%)	1.7	%	0.4--8.0	
血小板(PLT)	223	10 ⁹ /L	125--350	
血小板分布宽度(PDW)	16.4	%	15--17	
平均血小板体积(MPV)	12.3	fl	6.0--14.0	
血小板压积(PCT)	0.274	%	0.11--0.28	
红细胞(RBC)	4.99	10 ¹² /L	3.8--5.1	
血红蛋白	140	g/L	115--150	
红细胞压积(HCT)	42.3	%	35--45	
红细胞平均体积(MCV)	84.8	fl	82--100	
平均血红蛋白含量(MCH)	28.0	pg	27--34	
平均血红蛋白浓度(MCHC)	331	g/L	316--354	
单核细胞绝对值(MO#)	0.24	10 ⁹ /L	0.1--0.60	
单核细胞百分比(MO%)	7.2	%	3--10	
红细胞分布宽度标准差(RDW-SD)	42.6	fl	35--56	
红细胞分布宽度变异系数(RDW-CV)	13.2	%	10.6--16.6	
大血小板比率	42.7	%	11--45	
大血小板数目	95	10 ⁹ /L	30--90	↑
未成熟粒细胞数目	0.01	10 ⁹ /L	0--999	
未成熟粒细胞百分比	0.3	%	0--100	
有核红细胞数目	0.000	10 ⁹ /L	0--9999	

有核红细胞百分比	0.00	/100WBC	0--9999	
----------	------	---------	---------	--

***小结:**

白细胞(WBC)偏低($3.31 \times 10^9/L$) 中性粒细胞绝对值(GR#)偏低($1.70 \times 10^9/L$) 嗜碱性粒细胞百分比(BA%)偏高(1.3%) 大血小板数目偏高($95 \times 10^9/L$)

操作员：梁可欣 检查日期:2023-12-09 检查医生:陈建国

肾功三项

项目名称	检查结果	单位	参考值	提示
肌酐(CREA)	60.00	umol/L	41--73	
尿酸(UA)	264.00	umol/L	140--340	
尿素测定 (Urea)	4.10	mmol/L	2.6--7.5	

***小结:**

未见异常

操作员：刘慧芳 检查日期:2023-12-09 检查医生:陈建国

空腹血糖

项目名称	检查结果	单位	参考值	提示
葡萄糖(GLU)	5.33	mmol/L	3.89--6.1	

***小结:**

未见异常

操作员：刘慧芳 检查日期:2023-12-09 检查医生:陈建国

D-二聚体

项目名称	检查结果	单位	参考值	提示
D-二聚体	0.19	ug/ml	0--1.35	

***小结:**

未见异常

操作员：刘慧芳 检查日期:2023-12-09 检查医生:陈建国

生殖道微生态

项目名称	检查结果	单位	参考值	提示
线索细胞	-			
清洁度	II			
上皮细胞(白带)	++			
滴虫	-			
G-球菌	-			
霉菌	-			
G-杆菌	-			
G+杆菌	-			
G+球菌	-			

*小结:

上皮细胞(白带)++/HP

操作员：黄璐瑶 检查日期:2023-12-10

检查医生:陈建国

尿沉渣

项目名称	检查结果	单位	参考值	提示
白细胞尿	0	个/ul	0--13	
上皮细胞(EC)	0	/HP	0--28	
管型(CAST)	0	个/ul	0--1	
霉菌(尿)	0	/HP	0--0	
结晶	0	/HP	0--10	
透明度(CLA)	清亮			
胆红素(BIL)	-		阴性	
颜色(Colour)	淡黄色			
红细胞(尿)(RBC)	0	个/ul	0--6	

*小结:

未见异常

操作员：李佳敏 检查日期：2023-12-10 检查医生：陈建国

血脂四项

项目名称	检查结果	单位	参考值	提示
动脉硬化指数	2.16		1.31--3.19	
总胆固醇(CHOL)	3.80	mmol/L	2.59--5.2	
甘油三脂(TG)	1.15	mmol/L	0.7--1.7	
低密度脂蛋白(LDL)	2.40	mmol/L	0--4.13	
高密度脂蛋白(HDL)	1.11	mmol/L	0.77--1.55	

*小结：

未见异常

操作员：刘慧芳 检查日期：2023-12-09 检查医生：陈建国

肝功能五项

项目名称	检查结果	单位	参考值	提示
总胆红素(TBIL)	23.30	umol/L	0--21	↑
直接胆红素(DBIL)	6.3	umol/L	0--8.0	
间接胆红素(IBIL)	17.00	umol/L	0--17.39	
丙氨酸氨基转移酶(ALT)	21.00	U/L	7--40	
门冬氨酸氨基转移酶(AST)	24.00	U/L	13--35	

*小结：

总胆红素(TBIL)偏高(23.30 umol/L)

操作员：刘慧芳 检查日期：2023-12-09 检查医生：陈建国

血 C 反应蛋白

项目名称	检查结果	单位	参考值	提示
C 反应蛋白	0.20	mg/dl	0--3	

***小结：**

未见异常

操作员：刘慧芳 检查日期:2023-12-09 检查医生:陈建国

大同瑞慈康复医院 12导联心电图报告

高艳芳 女 45岁

体检号:350593

病床号:

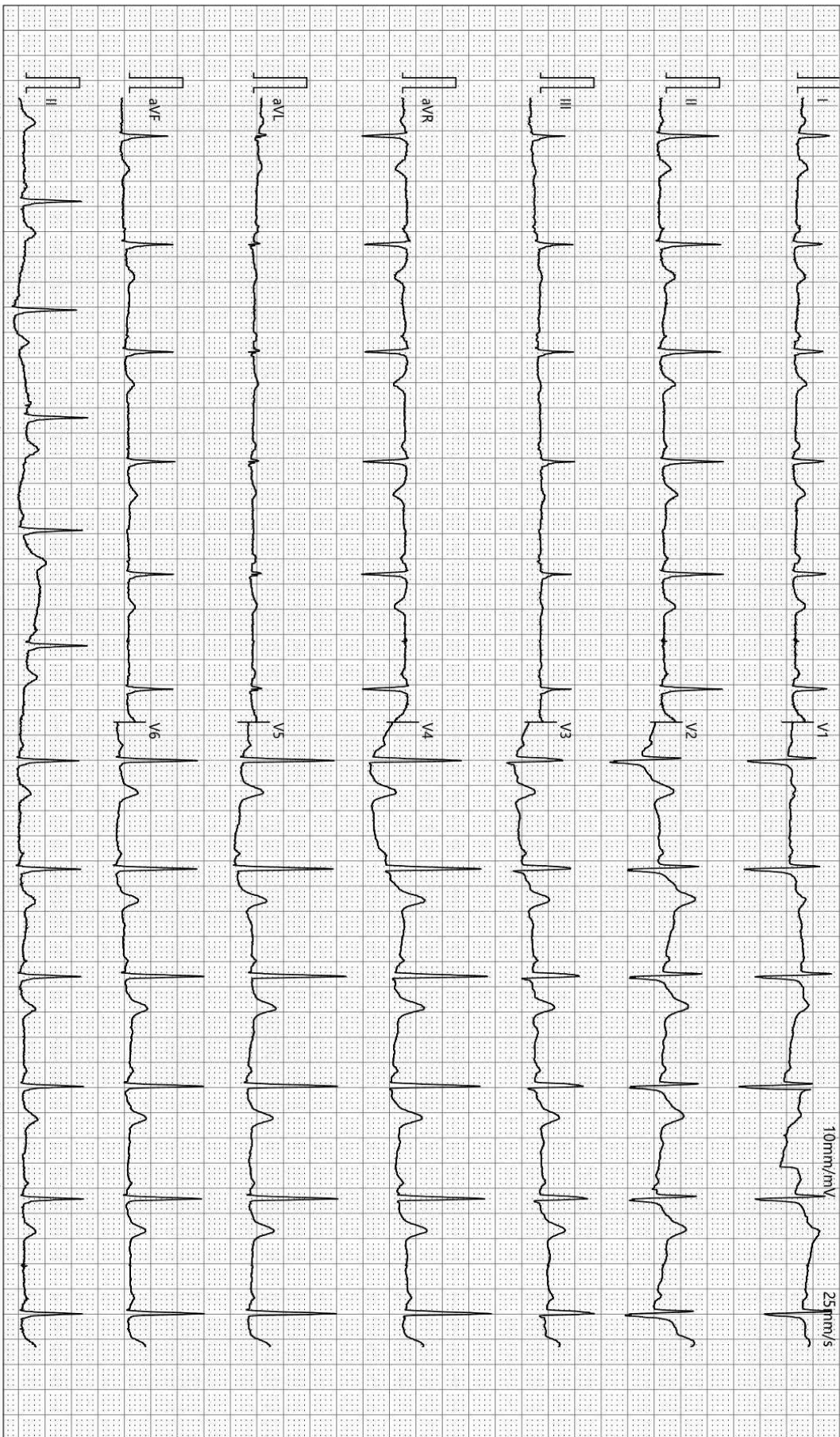
诊断结果:

- 1.窦性心律
- 2.正常心电图

诊断医生:

张生 陶文婷

HR	: 67bpm	[60 ~ 100bpm]
P	: 104ms	[0 ~ 110ms]
PR	: 139ms	[120 ~ 200ms]
QRS	: 87ms	[60 ~ 100ms]
QT/QTc	: 383/405ms	[320 ~ 440/0 ~ 460ms]
P/QRS/T	: -91 / 62 / 43deg.	[0 ~ 75 / -30 ~ 90 / 0 ~ 75deg]
RV5fSV1	: 1.748/0.795mV	[0.0 ~ 2.5 / 0.0 ~ 2.0mV]



检查时间:2023-12-09 10:20:47

诊断时间:2023-12-09 10:31:23

SEMIP V1 90

仅供临床参考

双源 CT 诊断图文报告

流水号: 2110170617

影像号: CT20231209055

姓名: 高艳芳

年龄: 45 岁

性别: 女

检查设备: 西门子量子双源 CT

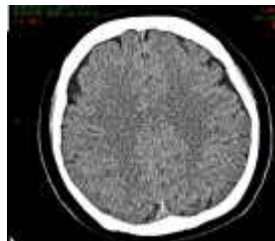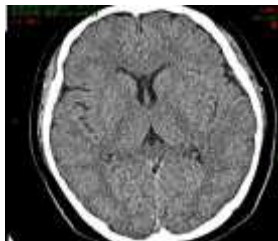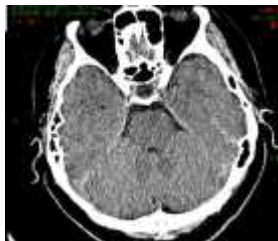体检号: 350593

申请医院: 本院

体检科室: 体检科

检查部位: CT 检查

经典图像:



影像所见:

颅脑结构双侧对称, 脑实质内未见异常密度。中线结构居中。脑沟、裂、池及脑室系统等未见异常。

影像诊断:

颅脑未见明显异常

报告医师: 剧艳军

检查日期: 2023-12-11

审核医师: 剧艳军

报告日期: 2023-12-11

超声诊断图文报告

流水号: 2110170617

影像号: 1481312

姓名: 高艳芳

年龄: 45 岁

性别: 女

检查设备: Vivid E95

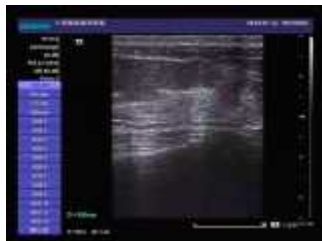
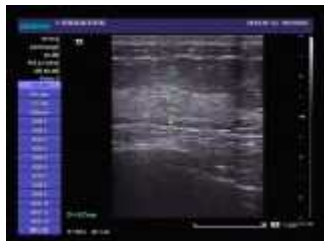体检号: 350593

申请医院: 本院

体检科室: 体检科

检查部位: 乳腺彩超

经典图像:



影像所见:

双侧乳腺腺体层次清晰, 右乳腺体厚 0.9cm, 左乳腺体厚 0.9cm, 乳导管未见扩张, 未见明显占位性病变, CDFI: 未见异常血流信号。

影像诊断:

双侧乳腺未见明显异常

报告医师: 李菊蓉

检查日期: 2023-12-10

审核医师: 李菊蓉

报告日期: 2023-12-10



大同市医学影像研究中心

注: 本报告仅供临床医生参考!

地址: 大同市魏都大道 79 号。若有疑问, 请致电: 0352---2830580

超声诊断图文报告

流水号: 2110170617

影像号: 1481314

姓名: 高艳芳

年龄: 45 岁

性别: 女

检查设备: Vivid E95

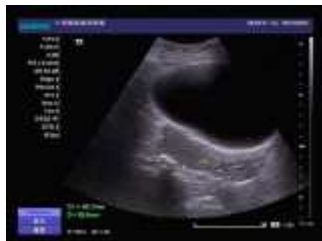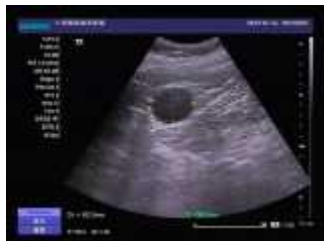体检号: 350593

申请医院: 本院

体检科室: 体检科

检查部位: 全腹彩超

经典图像:



影像所见:

肝脏大小形态正常, 包膜光滑完整, 实质回声均匀, 肝内管道系统走行清晰, 门静脉及肝内胆管不扩张。

胆囊大小形态正常, 壁不厚、光滑, 囊内透声好, 肝外胆管不扩张。

胰腺大小形态正常, 实质回声均匀, 主胰管不扩张。

脾脏大小形态正常, 实质回声均匀, 脾门静脉不宽。

双肾大小形态正常, 皮髓质分界清晰, 于右肾探及囊性结节, 大小约 4.2*3.6cm, 边界清, 形态规则, 双肾集合系统未见分离, 双侧输尿管未见扩张。

膀胱充盈佳, 未见明显异常。

绝经后子宫, 大小约 4.9*4.0*2.9cm, 肌壁回声均匀, 内膜线清晰, 厚 0.3cm, 宫颈厚约 2.9cm, 双侧附件区未见异常。

影像诊断:

右肾囊肿

报告医师: 李菊蓉

检查日期: 2023-12-10

审核医师: 李菊蓉

报告日期: 2023-12-10



大同市医学影像研究中心

注: 本报告仅供临床医生参考!

地址: 大同市魏都大道 79 号。若有疑问, 请致电: 0352---2830580