



2110140590

# 大同瑞慈健康体检

## 报 告 册

体检编号	349182	工号	43
姓名	薛文慧		
性别	女	年龄	27岁
单位	阳高县人民检察院		
部门	阳高县人民检察院		
联系电话	17835533521		
体检日期	2024-11-23		

尊敬的薛文慧女士您好！

首先，瑞慈健康体检全体员工欢迎您的光临，并对您的信任表示衷心的感谢！

您于 2024-11-23 （体检编号：349182）完成健康检查，本机构的各科医生已根据您的体检项目及结果，汇总成此份健康体检报告，并经总检医生审核。据此提出对您健康状况的综合分析及建议。

瑞慈健康体检倡导“大健康、大康复”，提出“健康是第一财富（Rich）”的人文理念。希望您仔细阅读并妥善地保管此份健康体检报告，并认真关注报告中的提示与建议，若您对报告内容有任何疑问，可直接与瑞慈健康体检客服部联系，进一步咨询。

健康体检咨询电话： 0352-2824444

客户服务咨询电话： 0352-2830597

400-6112995

瑞慈健康体检报告由下列内容组成：

第一部分：主检报告

第二部分：分科分项结果

第三部分：检验报告

第四部分：附表

## 主检报告

### 检查综述

- 【血常规（五分类）】 红细胞(RBC)偏高( $5.53 \times 10^{12}/L$ ) 红细胞平均体积(MCV)偏低(81.0 f1) 平均血红蛋白含量(MCH)偏低(26.5 pg)
- 【生殖道微生态】 G-杆菌++
- 【尿沉渣】 白细胞尿偏高(23 个/u1)
- 【血脂三项】 高密度脂蛋白(HDL)偏高(1.74 mmol/L)
- 【尿常规】 鳞状上皮细胞偏高(8 /HP) 粘液丝偏高(1 /HP) 亚硝酸盐(NIT)1+
- 【CT检查】 右侧顶叶皮层下钙化灶
- 【心电图】 1. 窦性心律不齐
- 【动脉硬化检测】 1.1 级高血压 2. 外周动脉僵硬度增高

### 医生建议

**【红细胞平均体积(MCV)偏低】：**

(1) 供内科结合临床参考。

**【红细胞(RBC)偏高】：**

- (1) 红细胞异常，但仅凭一次检查结果不一定有临床意义，请您复查血常规。
- (2) 如果明显升高，复查血常规。

**【平均血红蛋白含量(MCH)偏低】：**

(1) 供内科结合临床参考。

**【G-杆菌++】：**

(1) 阴道微生物学检查是用于提示除阴道的正常菌群之外，可致病的菌群类别判断，用于临床治疗指导。

**【白细胞尿偏高】：**

(1) 白细胞尿偏高，一般提示为泌尿系感染，白细胞数目跟感染的程度相关，细菌感染的程度越重，白细胞数目增加的越高。建议往泌尿外科诊断治疗。

**【高密度脂蛋白(HDL)偏高】：**

- (1) 高密度脂蛋白(HDL)主要在肝脏合成，具有抗动脉粥样硬化的功能，是冠心病的保护因子。高密度脂蛋白(HDL)能将周围组织包括动脉壁内的胆固醇运转到肝脏进行代谢，是一种抗动脉粥样硬化的血浆脂蛋白。
- (2) 高密度脂蛋白(HDL)的含量与心血管的发病率和病变程度呈负相关，即高密度脂蛋白(HDL)减低，患冠心病的危险性增加；高密度脂蛋白(HDL)含量增高，患冠心病的危险性降低。
- (3) 高密度脂蛋白(HDL)对冠心病的临床诊断是一个重要的参考指标。它的升高是临床冠心病保护因子之一，并能防治和延缓动脉粥样硬化的发展。
- (4) 血清中高密度脂蛋白(HDL)的降低，预示着冠心病的出现。临床上常同时测定高密度脂蛋白(HDL)和血清总胆固醇，并根据它们的比值作为冠心病的信息指标。
- (5) 高密度脂蛋白(HDL)减少，主要见于冠心病、冠状动脉粥样硬化、高甘油三酯血症、慢性贫血、脑血管病、糖尿病、急慢性肝炎、肝硬化等疾病。
- (6) 戒烟，增强运动，采用低脂、低糖饮食，少食富含脂肪、胆固醇及饱和脂肪酸的食物，多进食蔬菜、水果、豆制品、粗粮、鱼和高纤维食品。
- (7) 建议当高密度脂蛋白(HDL)减少时，可参考其他相关指标，积极治疗基础性疾病，往内分泌科复诊。

**【鳞状上皮细胞偏高】：**

(1)在生理情况下，机体正常的新陈代谢都会引起鳞状上皮细胞的脱离，这是一种正常的机体现象。如果长时间出现鳞状上皮细胞偏高的现象时，则有可能是尿路感染、泌尿系统结石等因素导致，应及时往泌尿外科进一步诊断治疗。

**【粘液丝偏高】：**

- (1)尿常规中粘液丝是由尿路中细胞分泌出来的，在有尿路感染时分泌会明显增多，且伴有炎症细胞的出现。
- (2)粘液丝偏高，可分为生理性偏高和病理性偏高两种，生理性偏高一般是由于喝水较少导致的尿液浓缩，一般在喝水后就能达到稀释的效果。
- (3)病理性的粘液丝偏高是由于泌尿系炎症或者是前列腺炎导致的，需要注意观察，多喝水，同时有白细胞等炎症细胞增多时，应及时服用抗感染药物治疗。如果仅有粘液丝的增多而没有白细胞等炎症细胞增多时，尿路有炎症的可能性不大。
- (4)建议平时饮食注意清淡，多喝水，少吃油腻和辛辣的食物，要注意个人清洁卫生，勤洗阴部，注意休息。

**【亚硝酸盐(NIT)1+】：**

(1)建议泌尿外科诊断治疗。

**【右侧顶叶皮层下钙化灶】：**

(1)建议神经科诊断治疗

**【窦性心律不齐】：**

- (1)供内科临床参考，可见于正常人，无重要临床意义。
- (2)见于正常人，是一种随呼吸节律而变化的正常心律。

**【1级高血压】：**

- (1)高血压是指收缩期和（或）舒张期动脉血压高于正常，并连续三次不同日测量，血压都高于正常标准，可确定患高血压病。
- (2)高血压的发病与遗传、精神过度紧张、肥胖、吸烟、酗酒、嗜盐等因素有关。血压持久增高，可导致心、脑、肾等脏器的损害。
- (3)原发性高血压由于目前原因不明（部分与遗传有关），须终身服药降压。高血压主要危害心、脑血管和肾脏。一旦确诊“高血压”就要终生服药。
- (4)平时应低盐（每天5~10g）、低脂饮食（少吃动物脂肪与内脏）；戒烟限酒。遵照医嘱坚持服药，定期测量血压，宜控制在140/90mmHg以下，若合并有糖尿病和肾病，要把血压控制在130/80mmHg以下。
- (5)血压到正常水平时，说明此时选用的降压药和治疗方案基本合适，但并不意味着高血压已被“治愈”，应坚持治疗。若盲目自行停药或间断服药，常会使血压波动很大，而加重心、脑、肾和血管的损害。
- (6)建议您密切关注血压，保持心情舒畅，劳逸结合，适量运动，控制体重，避免过度劳累、情绪激动等。改进生活方式，适当低盐、低脂、低胆固醇饮食，戒烟酒。必要时心血管专科诊治。

**【外周动脉僵硬度增高】：**

- (1)动脉硬化是全身性粥样硬化在肢体局部表现，是全身性动脉内膜及其中膜呈退行性、增生性改变，使血管壁变硬缩小，失去弹性，从而继发血栓形成致使远端血流量进行性减少或中断。
- (2)要均衡饮食，要防止其他疾病引起的动脉粥样硬化，如糖尿病、肥胖、高血压。少吃含油脂和胆固醇多的食品，减少盐的摄入，多吃富含高密度脂蛋白的鱼类、海鲜。戒烟限酒，控制体重，保持良好的心态。通过适量的运动，可以明显改善动脉粥样硬化。必要时内科咨询及诊治。

汇总医生： 丁昊炜

主检日期： 2024-11-25

主检医生：

## 分科结果

## 身高、体重、血压

项目名称	检查结果	项目名称	检查结果
身高	158cm	体重	61kg
血压	117/69mmHg		

## \*小结:

未见异常

操作员：陈红锦

检查日期：2024-11-23

检查医生：名燕凌

## 妇科内诊

项目名称	检查结果	项目名称	检查结果
外阴	正常	尿道口	正常
阴道	通畅	子宫	正常
附件	正常	宫颈	光滑
后穹窿	正常		

## \*小结:

未见异常

操作员：薛荣丽

检查日期：2024-11-23

检查医生：薛荣丽

## 检验报告

## 尿常规

项目名称	检查结果	单位	参考值	提示
胆红素(BIL)	-		阴性	
隐血(ERY)	-		阴性	
小圆上皮细胞(SRC)	0	个/u1	0--0	
维生素C	-		阴性	
异常红细胞	0	个/u1	0--3	
红细胞(正常)	0	个/u1	0--6	
鳞状上皮细胞	8	个/u1	0--0	↑
粘液丝	1	个/u1	0--0	↑
尿葡萄糖(GLU)	-		阴性	
酮体(KET)	-		阴性	
比重(SG)	1.025		1.003--1.030	
酸碱度(PH)	6.0		4.5--8.0	
尿蛋白质(PRO)	-		阴性	
尿胆原(URO)	-		阴性	
亚硝酸盐(NIT)	1+		阴性	
尿白细胞(LEU)	-		阴性	

## \*小结:

鳞状上皮细胞偏高(8 /HP) 粘液丝偏高(1 /HP) 亚硝酸盐(NIT)1+

操作员: 赵伟 检查日期:2024-11-23

检查医生: 康建忠

## 血常规(五分类)

项目名称	检查结果	单位	参考值	提示
白细胞(WBC)	7.97	$10^9/L$	3.5--9.5	
淋巴细胞绝对值(LY#)	2.81	$10^9/L$	1.1--3.2	

淋巴细胞百分比 (LY%)	35.3	%	20--50	
中性粒细胞绝对值 (GR#)	4.58	$10^9/L$	1.8--6.3	
中性粒细胞百分比 (GR%)	57.5	%	40--75	
嗜碱性粒细胞绝对值 (BA#)	0.03	$10^9/L$	0--0.06	
嗜碱性粒细胞百分比 (BA%)	0.3	%	0--1.0	
嗜酸性粒细胞绝对值 (EO#)	0.15	$10^9/L$	0.02--0.52	
嗜酸性粒细胞百分比 (EO%)	1.9	%	0.4--8.0	
血小板 (PLT)	225	$10^9/L$	125--350	
血小板分布宽度 (PDW)	16.5	%	15--17	
平均血小板体积 (MPV)	11.1	f1	6.0--14.0	
血小板压积 (PCT)	0.250	%	0.11--0.28	
红细胞 (RBC)	5.53	$10^{12}/L$	3.8--5.1	↑
血红蛋白	146	g/L	115--150	
红细胞压积 (HCT)	44.8	%	35--45	
红细胞平均体积 (MCV)	81.0	f1	82--100	↓
平均血红蛋白含量 (MCH)	26.5	pg	27--34	↓
平均血红蛋白浓度 (MCHC)	327	g/L	316--354	
单核细胞绝对值 (MO#)	0.40	$10^9/L$	0.1--0.60	
单核细胞百分比 (MO%)	5.0	%	3--10	
红细胞分布宽度标准差 (RDW-SD)	40.4	f1	35--56	
红细胞分布宽度变异系数 (RDW-CV)	13.3	%	10.6--16.6	
大血小板比率	32.8	%	11--45	
大血小板数目	74	$10^9/L$	30--90	
未成熟粒细胞数目	0.02	$10^9/L$	0--999	
未成熟粒细胞百分比	0.2	%	0--100	
有核红细胞数目	0.000	$10^9/L$	0--9999	
有核红细胞百分比	0.00	/100WBC	0--9999	

\*小结:

红细胞(RBC)偏高(5.53  $10^{12}/L$ ) 红细胞平均体积(MCV)偏低(81.0 fl) 平均血红蛋白含量(MCH)偏低(26.5 pg)

操作员：王小雪 检查日期：2024-11-23 检查医生：康建忠

### 肾功三项

项目名称	检查结果	单位	参考值	提示
肌酐(CREA)	62.60	umol/L	41--73	
尿酸(UA)	288.00	umol/L	140--340	
尿素测定(Urea)	5.30	mmol/L	2.6--7.5	

**\*小结:**

未见异常

操作员：祁佳佳 检查日期：2024-11-23 检查医生：康建忠

### 空腹血糖

项目名称	检查结果	单位	参考值	提示
葡萄糖(GLU)	5.01	mmol/L	3.89--6.1	

**\*小结:**

未见异常

操作员：祁佳佳 检查日期：2024-11-23 检查医生：康建忠

### 生殖道微生态

项目名称	检查结果	单位	参考值	提示
线索细胞	-			
清洁度	II			
上皮细胞(白带)	++			
滴虫	-			
G-球菌	-			
霉菌	-			
G-杆菌	++			
G+杆菌	-			

G+球菌	—			
------	---	--	--	--

**\*小结:**

G-杆菌++

操作员：王小雪 检查日期:2024-11-24 检查医生:康健忠

**尿沉渣**

项目名称	检查结果	单位	参考值	提示
白细胞尿	23	个/u1	0--13	↑
上皮细胞(EC)	8	/HP	0--28	
管型(CAST)	0	个/u1	0--1	
霉菌(尿)	0	/HP	0--0	
结晶	0	/HP	0--10	
透明度(CLA)	清亮			
胆红素(BIL)	—		阴性	
颜色(Colour)	淡黄色			
红细胞(尿)(RBC)	0	个/u1	0--6	

**\*小结:**

白细胞尿偏高(23 个/u1)

操作员：赵伟 检查日期:2024-11-23 检查医生:康健忠

**肝功能三项**

项目名称	检查结果	单位	参考值	提示
γ-谷氨酰转肽酶(GGT)	19.0	U/L	7--45	
丙氨酸氨基转移酶(ALT)	28.00	U/L	7--40	
门冬氨酸氨基转移酶(AST)	20.00	U/L	13--35	
谷草比谷丙	0.71		0.4--2.5	

**\*小结:**

未见异常

操作员：祁佳佳 检查日期:2024-11-23 检查医生:康健忠

血脂三项

项目名称	检查结果	单位	参考值	提示
总胆固醇(CHOL)	3.93	mmol/L	2.59--5.2	
甘油三脂(TG)	1.06	mmol/L	0.7--1.7	
高密度脂蛋白(HDL)	1.74	mmol/L	0.77--1.55	↑

\*小结:

高密度脂蛋白(HDL)偏高(1.74 mmol/L)

操作员：祁佳佳 检查日期:2024-11-23 检查医生:康建忠

# 大同现代医学检验实验室

## 液基薄层细胞学图文报告

ID: 2024110105

病理号: 101740

姓名: 薛文慧

性别: 女

年龄: 27岁

送检科室:

电话号码: 17835533521

床号:

病历号:

体检号: 2110140590

送检医院: 大同瑞慈康复体检 送检日期: 2024-11-24

末次月经:

送检医生:

采样日期:

报告日期: 2024-11-24

标本满意度: 满意

细胞量: >40%

红细胞:

经期样本:

颈管细胞:

化生细胞:

鳞状细胞:

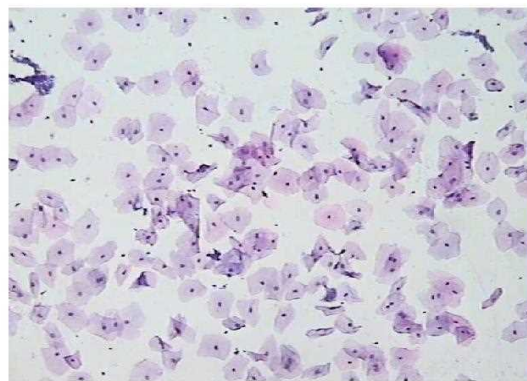
宫颈柱状细胞:

未见上皮内病变/恶性细胞:

正常范围内:

良性反应性改变:

- 炎性: 
  - 轻度:
  - 中度:
  - 重度:
- 放疗:
- 妊娠:
- 萎缩性:
- 宫内避孕器:
- 其他:



病原体: 滴虫感染:  念珠菌感染:  细菌感染:

提示 HPV 感染:  疱疹病毒感染:

鳞状上皮细胞分析:

非典型鳞状细胞:

- 倾向上皮内瘤变:
- 倾向良性反应性改变:
- 不能明确意义(ASC-US):
- 不排除高度病变(ASC-H):

上皮内低度病变:  鳞癌:

上皮内高度病变:

- CIN2:
- CIN3:

腺上皮细胞分析:

非典型腺细胞:

- 宫内膜:
- 来源不明:

非典型腺细胞(宫颈管):

- 倾向原位腺癌:
- 不能明确意义:
- 倾向良性反应性改变:

腺癌:

- 宫颈管:
- 宫内膜:
- 其它:

炎细胞:

- 轻度:
- 中度:
- 重度:

可疑腺癌:

诊断意见: 未见上皮内病变或恶性细胞 (NILM)。

建议:

报告医师: 张荣生

地址: 大同市魏都大道 79 号, 本报告医师签字后有效  
咨询: 0352-2830587 4006-122-995

妇科细胞学是筛查项目, 出于技术原因, 可能会有假阴性结果, 本检测仅对来样负责, 如果对结果有疑义, 请在收到报告 7 天内与我们联系。

# 大同瑞慈康复医院 12导联心电图报告

薛文慧 女 27岁

体检号:349182

病床号:

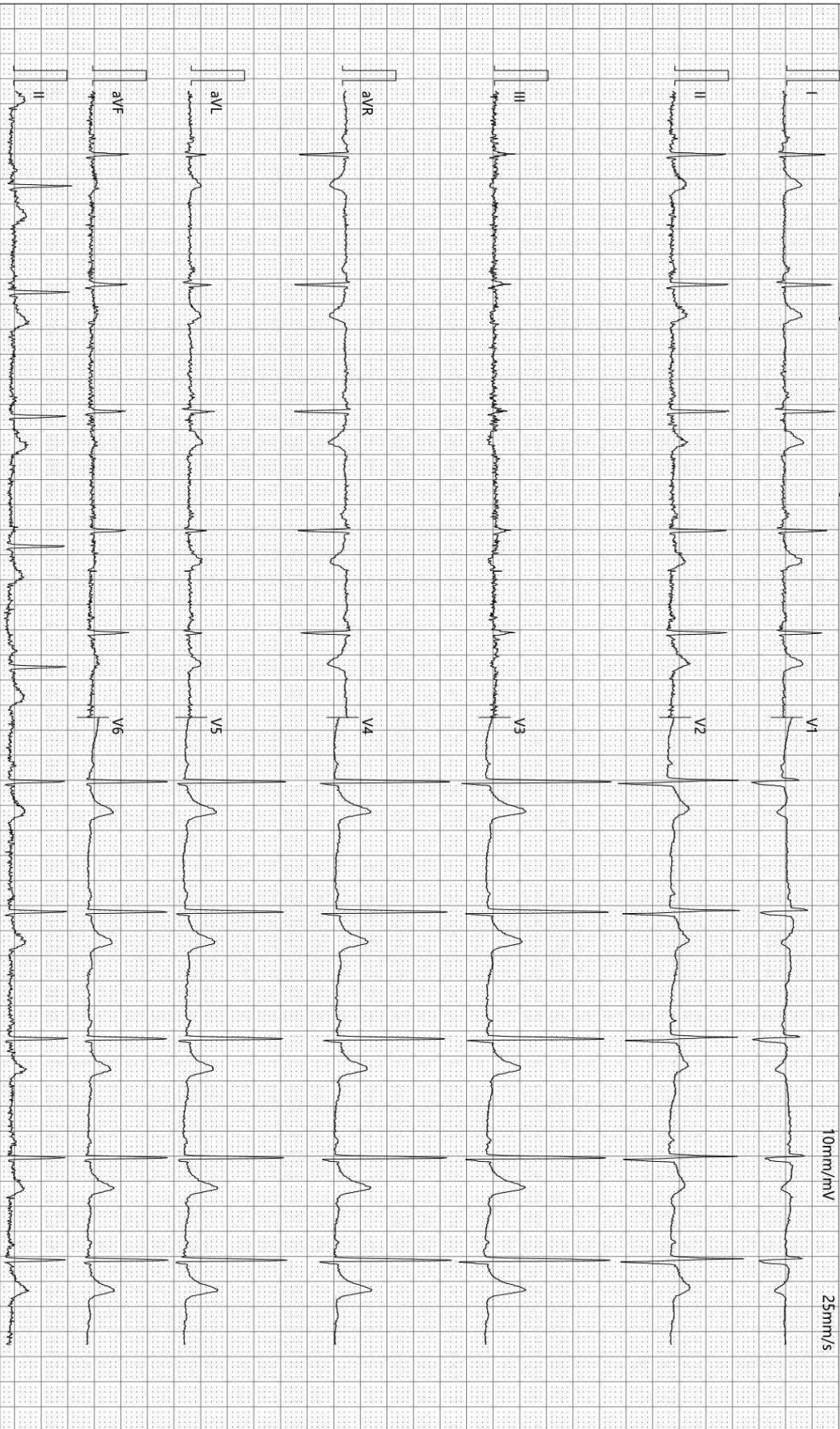
诊断结果:

窦性心律不齐

诊断医生:

张之生

HR : 60bpm [60 ~ 100bpm]  
P : 96ms [0 ~ 110ms]  
PR : 147ms [120 ~ 200ms]  
QRS : 79ms [60 ~ 100ms]  
QT/QTc : 354/356ms [320 ~ 440/0 ~ 460ms]  
P/QRS/T : -4.1/48/17deg. [0 ~ 75/-30 ~ 90/0 ~ 75deg]  
RV5/SV1 : 1.858/0.536mV [0.0 ~ 2.5/0.0 ~ 2.0mV]



检查时间:2024-11-23 08:16:53

诊断时间:2024-11-23 08:22:12

SEMIP V1.90

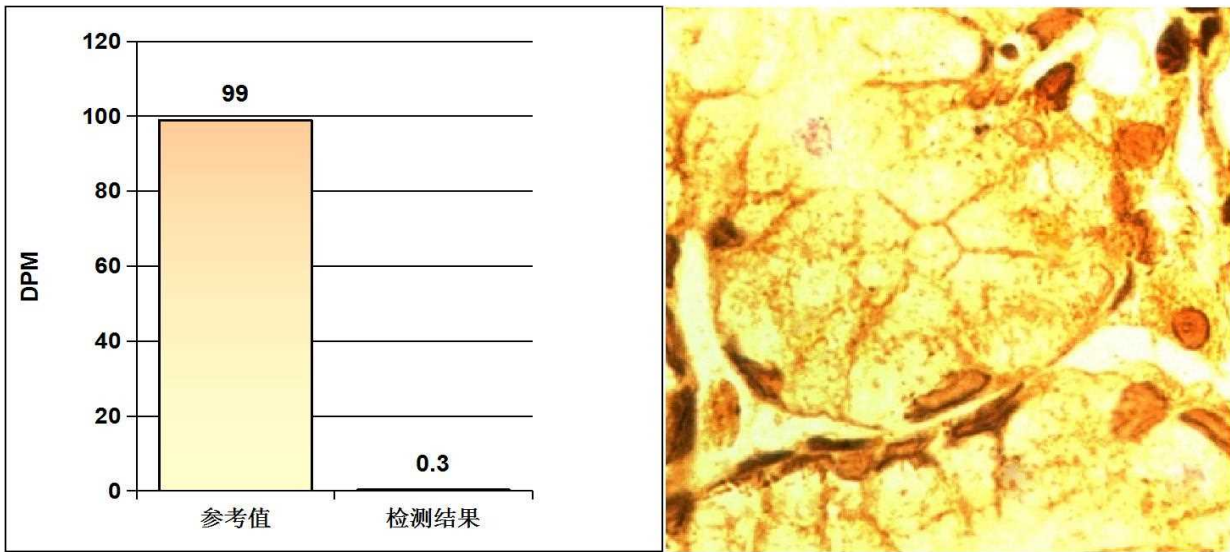
仅供临床参考

# 大同瑞慈康复医院

## <sup>14</sup>C呼气试验检验报告

姓名	薛文慧	年龄	27	性别	女
住院号	0	日期	2024/11/23 9:01:35	电话	17835533521
送检医生	曹居杰	样品编号	2938	编号	2110140590

### <sup>14</sup>C呼气试验



#### 阳性参考值 (Disintegrations Per Minute(DPM)):

DPM值:	dpm > 2499	阳性++++
	1499 < dpm ≤ 2499	阳性+++
	499 < dpm ≤ 1499	阳性++
	149 < dpm ≤ 499	阳性+
	dpm ≤ 99	阴性
	99 < dpm ≤ 149	不确定

检测结果: **dpm= 0**      **阴性**

医生建议:      注意保持健康及规律饮食

温馨提示:      您本次检测的结果为阴性

检测医生:      曹居杰



Rich 大同瑞慈康复医院  
超声诊断图文报告

流水号: 2110140590

超声号: 1754547

姓名: 薛文慧

年龄: 27 岁

性别: 女

检查设备: Vivid E95

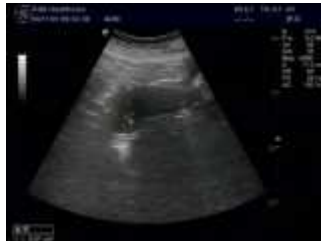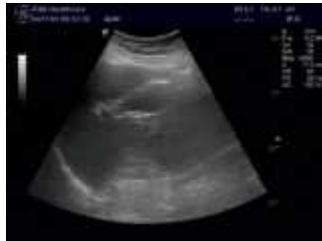体检号: 349182

申请医院: 本院

体检科室: 体检科

检查部位: 全腹彩超

经典图像:



影像所见:

肝脏大小形态正常, 包膜光滑完整, 实质回声均匀, 肝内管道系统走行清晰, 门静脉及肝内胆管不扩张。  
胆囊大小形态正常, 壁不厚、光滑, 囊内透声好, 肝外胆管不扩张。  
胰腺大小形态正常, 实质回声均匀, 主胰管不扩张。  
脾脏大小形态正常, 实质回声均匀, 脾门静脉不宽。  
双肾大小形态正常, 皮髓质分界清晰, 集合系统未见分离, 双侧输尿管未见扩张。  
膀胱充盈差。  
后位子宫, 大小约 4.0\*3.5\*3.9cm, 肌壁回声均匀, 内膜线清晰, 厚 0.5cm, 宫颈厚约 2.6cm, 双侧附件区未见异常。

影像诊断:

肝、胆、脾、胰、双肾、子宫、双侧附件区未见明显异常

报告医师: 李菊蓉

检查日期: 2024-11-23

审核医师: 李菊蓉

报告日期: 2024-11-23



注: 本报告仅供临床医生参考!

地址: 大同市魏都大道 79 号。若有疑问, 请致电: 0352---2830580

姓名: 薛文慧

年龄: 27 岁

性别: 女

检查设备: 西门子量子双源 CT

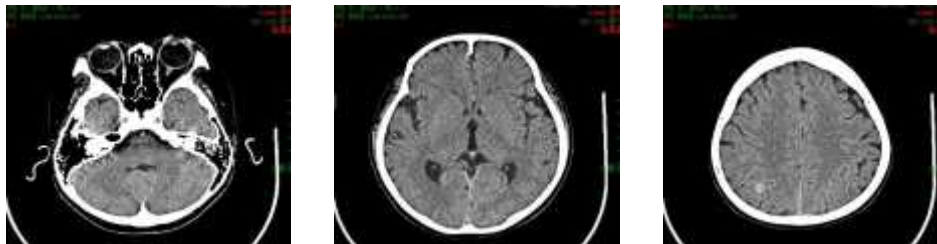体检号: 349182

申请医院: 本院

体检科室: 体检科

检查部位: CT 检查

经典图像:



影像所见:

颅脑结构双侧对称, 右侧顶叶皮层下钙化斑点, 余脑实质内未见异常密度。中线结构居中。脑沟、裂、池及脑室系统等未见异常。

影像诊断:

右侧顶叶皮层下钙化灶

报告医师: 剧艳军

检查日期: 2024-11-23

审核医师: 剧艳军

报告日期: 2024-11-23