



检 查 结 果

姓名	李小龙
性别	男
年龄	56岁
联系电话	15835651154
体检日期	2026-04-27

检验报告

尿常规

项目名称	检查结果	单位	参考值	提示
胆红素(BIL)	-		阴性	
隐血(ERY)	-		阴性	
小圆上皮细胞(SRC)	0	个/u1	0--0	
维生素C	-		阴性	
异常红细胞	0	个/u1	0--3	
红细胞(正常)	0	个/u1	0--6	
鳞状上皮细胞	0	个/u1	0--0	
粘液丝	0	个/u1	0--0	
尿葡萄糖(GLU)	-		阴性	
酮体(KET)	-		阴性	
比重(SG)	1.015		1.003--1.030	
酸碱度(PH)	5.0		4.5--8.0	
尿蛋白质(PRO)	-		阴性	
尿胆原(URO)	-		阴性	
亚硝酸盐(NIT)	-		阴性	
尿白细胞(LEU)	-		阴性	

*小结:

未见异常

操作员：荆鹏山 检查日期：2026-04-27 检查医生：

血常规（五分类）

项目名称	检查结果	单位	参考值	提示
白细胞(WBC)	8.08	$10^9/L$	3.5--9.5	
淋巴细胞绝对值(LY#)	2.60	$10^9/L$	1.1--3.2	

淋巴细胞百分比 (LY%)	32.2	%	20--50
中性粒细胞绝对值 (GR#)	4.63	$10^9/L$	1.8--6.3
中性粒细胞百分比 (GR%)	57.3	%	40--75
嗜碱性粒细胞绝对值 (BA#)	0.01	$10^9/L$	0--0.06
嗜碱性粒细胞百分比 (BA%)	0.1	%	0--1.0
嗜酸性粒细胞绝对值 (EO#)	0.41	$10^9/L$	0.02--0.52
嗜酸性粒细胞百分比 (EO%)	5.1	%	0.4--8
血小板 (PLT)	284	$10^9/L$	125--350
血小板分布宽度 (PDW)	9.8	f1	9.0--17
平均血小板体积 (MPV)	8.9	f1	6.0--14.0
血小板压积 (PCT)	0.254	%	0.11--0.28
红细胞 (RBC)	4.81	$10^{12}/L$	4.3--5.8
血红蛋白	148	g/L	130--175
红细胞压积 (HCT)	45.4	%	40--50
红细胞平均体积 (MCV)	94.3	f1	82--100
平均血红蛋白含量 (MCH)	30.8	pg	27--34
平均血红蛋白浓度 (MCHC)	326	g/L	316--354
单核细胞绝对值 (MO#)	0.43	$10^9/L$	0.1--0.6
单核细胞百分比 (MO%)	5.3	%	3--10
红细胞分布宽度标准差 (RDW-SD)	47.8	f1	35--56
红细胞分布宽度变异系数 (RDW-CV)	14.1	%	10.6--16.6
大血小板比率	19.5	%	11--45
大血小板数目	55	$10^9/L$	30--90
未成熟粒细胞数目	0.01	$10^9/L$	0--0.6
未成熟粒细胞百分比	0.1	%	0--10
有核红细胞数目	0.000	$10^9/L$	0--9999
有核红细胞百分比	0.00	/100WBC	0--9999

*小结:

未见异常

操作员：荆鹏山 检查日期：2026-04-27 检查医生：

肾功三项

项目名称	检查结果	单位	参考值	提示
肌酐(CREA)	85.20	umol/L	57--97	
尿酸(UA)	391.00	umol/L	200--420	
尿素测定(Urea)	6.70	mmol/L	3.1--8.0	

***小结:**

未见异常

操作员：刘慧芳 检查日期：2026-04-27 检查医生：

空腹血糖

项目名称	检查结果	单位	参考值	提示
葡萄糖(GLU)	6.16	mmol/L	3.89--6.1	↑

***小结:**

葡萄糖(GLU)偏高(6.16 mmol/L)

操作员：刘慧芳 检查日期：2026-04-27 检查医生：

肝功能九项

项目名称	检查结果	单位	参考值	提示
总蛋白(T PROT)	69.4	g/L	65--85	
白蛋白(ALB)	45.40	g/L	40--55	
球蛋白(GLB)	24.00	g/L	15--35	
白蛋白/球蛋白(ALB/GLB)	1.89		1.0--2.5	
总胆红素(TBIL)	10.40	umol/L	0--26	
直接胆红素(DBIL)	2.7	umol/L	0--8.0	
间接胆红素(IBIL)	7.70	umol/L	0--17.39	
丙氨酸氨基转移酶(ALT)	16.00	U/L	9--50	
门冬氨酸氨基转移酶(AST)	17.00	U/L	15--40	

谷草比谷丙	1.06		0.4--2.5	
-------	------	--	----------	--

***小结:**

未见异常

操作员：刘慧芳 检查日期：2026-04-27 检查医生：

同型半胱氨酸

项目名称	检查结果	单位	参考值	提示
同型半胱氨酸	15.90	umol/L	0--20	

***小结:**

未见异常

操作员：刘慧芳 检查日期：2026-04-27 检查医生：

尿沉渣

项目名称	检查结果	单位	参考值	提示
白细胞尿	0	个/u1	0--13	
上皮细胞(EC)	0	/HP	0--28	
管型(CAST)	0	个/u1	0--1	
霉菌(尿)	0	/HP	0--0	
结晶	0	/HP	0--10	
透明度(CLA)	清亮			
胆红素(BIL)	-		阴性	
颜色(Colour)	淡黄色			
红细胞(尿)(RBC)	0	个/u1	0--6	

***小结:**

未见异常

操作员：荆鹏山 检查日期：2026-04-27 检查医生：

血脂四项

项目名称	检查结果	单位	参考值	提示
动脉硬化指数	2.90		1.31--3.19	

总胆固醇 (CHOL)	7.14	mmol/L	2.59--5.2	↑
甘油三脂 (TG)	1.34	mmol/L	0.7--1.7	
低密度脂蛋白 (LDL)	4.32	mmol/L	0--4.13	↑
高密度脂蛋白 (HDL)	1.49	mmol/L	0.77--1.55	

***小结:**

总胆固醇(CHOL)偏高(7.14 mmol/L) 低密度脂蛋白(LDL)偏高(4.32 mmol/L)

操作员：刘慧芳 检查日期:2026-04-27 检查医生:

体检科 12导联心电图报告

李小龙 男 56岁 体检号:346039

病床号:

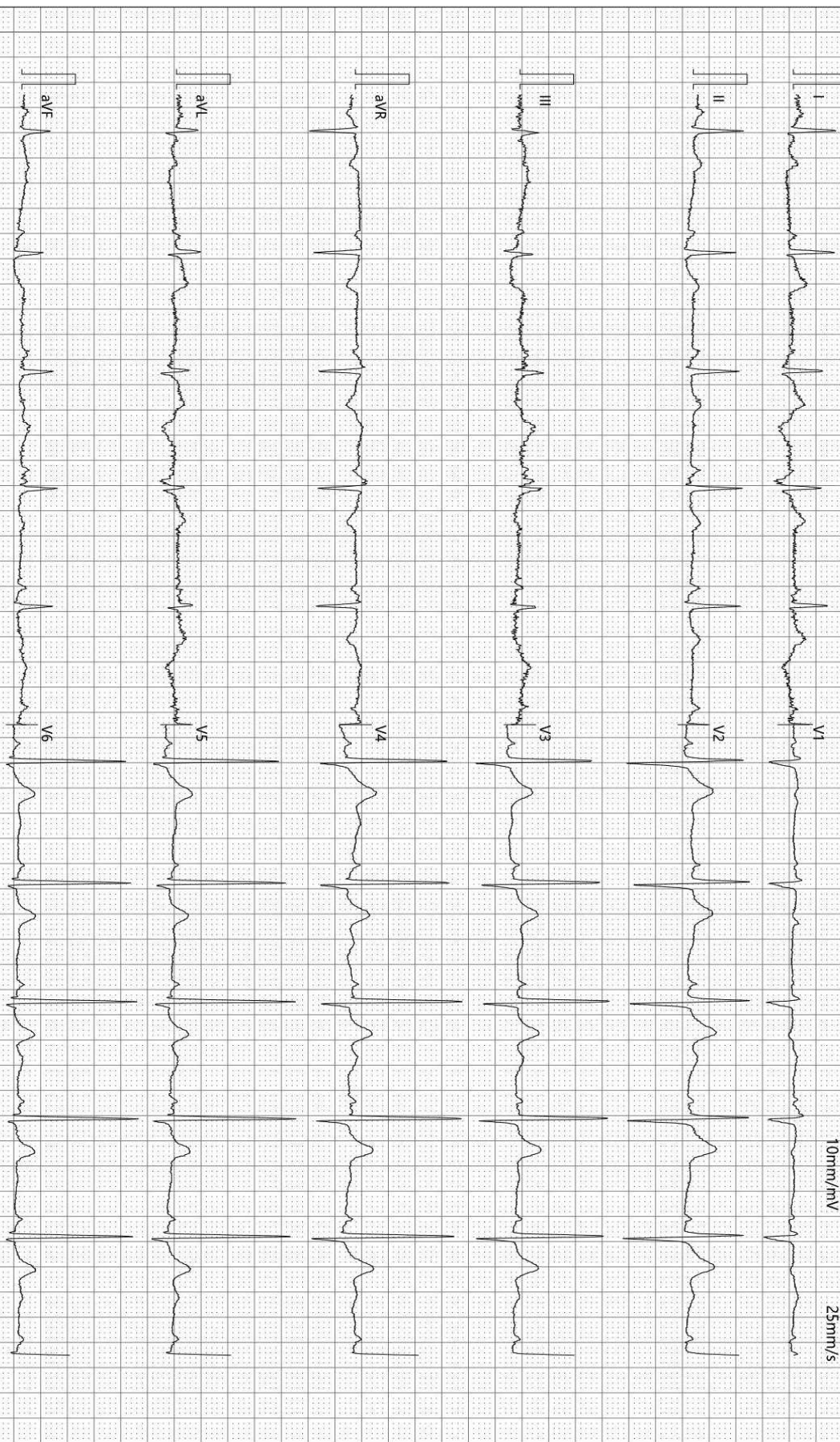
诊断结果:

- 1.窦性心律
- 2.正常心电图

诊断医生:

张生 陶志娟

HR : 63bpm [60~100bpm]
P : 101ms [0~110ms]
PR : 143ms [120~200ms]
QRS : 90ms [60~100ms]
QT/QTc : 385/395ms [320~440/0~450ms]
P/QRS/T : 61/43/9deg. [0~75/-30~90/0~75deg]
RV5/SV1 : 2.211/0.508mV [0.0~2.5/0.0~2.0mV]



检查时间:2026-04-27 09:31:33

诊断时间:2026-04-27 09:39:25

SEMIP V1 90

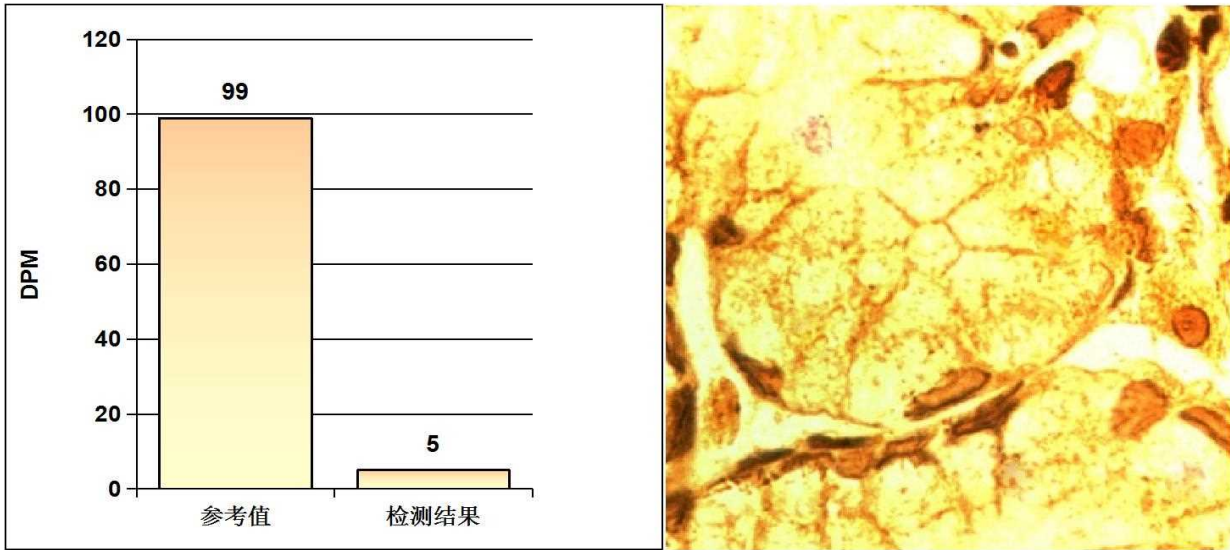
仅供临床参考

大同瑞慈康复医院

¹⁴C呼气试验检验报告

姓名	李小龙	年龄	56	性别	男
住院号	0	日期	2026/4/27 9:30:43	电话	15835651154
送检医生	曹居杰	样品编号	9134	编号	2109280609

¹⁴C呼气试验



阳性参考值 (Disintegrations Per Minute(DPM)):

DPM值:	dpm > 2499	阳性++++
	1499 < dpm ≤ 2499	阳性+++
	499 < dpm ≤ 1499	阳性++
	149 < dpm ≤ 499	阳性+
	dpm ≤ 99	阴性
	99 < dpm ≤ 149	不确定

检测结果: **dpm= 5** **阴性**

检测者: _____ 宋晓宁

Rich 大同瑞慈康复医院
超声诊断图文报告

流水号: 2109280609

超声号: 2162983

姓名: 李小龙

年龄: 56 岁

性别: 男

检查设备: Vivid E95

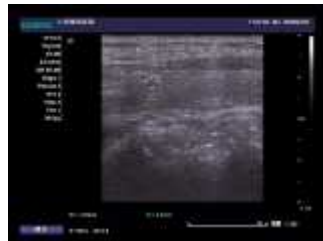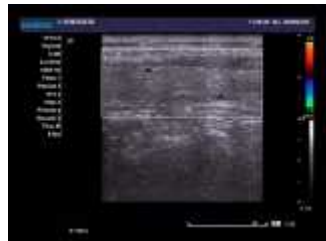体检号: 346039

申请医院: 本院

体检科室: 体检科

检查部位: 甲状腺彩超

经典图像:



影像所见:

甲状腺双侧叶形态正常, 包膜完整, 左侧叶实质内探及大小约 0.3*0.2cm 囊性结节, 形态规则, 边界清, 余实质回声均匀, CDFI: 未见异常血流信号。

双侧颈部未见明显肿大淋巴结。

影像诊断:

甲状腺左侧叶结节 TI-RADSII 级

报告医师: 李菊蓉

检查日期: 2026-04-27

审核医师:

报告日期: 2026-04-27



注: 本报告仅供临床医生参考!

地址: 大同市魏都大道 79 号。如有疑问, 请致电: 0352---2830580

Rich 大同瑞慈康复医院
超声诊断图文报告

流水号: 2109280609

超声号: 2162985

姓名: 李小龙

年龄: 56 岁

性别: 男

检查设备: Vivid E95

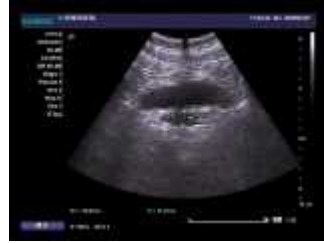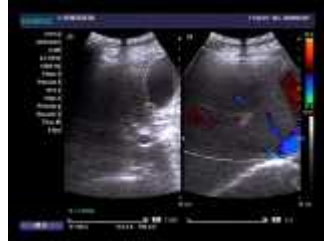体检号: 346039

申请医院: 本院

体检科室: 体检科

检查部位: 全腹彩超

经典图像:



影像所见:

肝脏大小形态正常, 包膜光滑完整, 实质回声均匀, 肝内管道系统走行清晰, 门静脉及肝内胆管不扩张。

胆囊大小形态正常, 壁不厚、欠光滑, 于其内壁可探及数个高回声结节, 较大一直径约 0.7cm, 后方无声影, 囊内透声好, 肝外胆管不扩张。

胰腺大小形态正常, 实质回声均匀, 主胰管不扩张。

脾脏大小形态正常, 实质回声均匀, 脾门静脉不宽。

双肾大小形态正常, 皮髓质分界清晰, 集合系统未见分离, 双侧输尿管未见扩张。

膀胱充盈佳, 未见明显异常。

前列腺形态正常, 大小约 3.5*2.8*2.7cm, 实质回声不均匀, 于其内可探及一强回声光斑, 直径约 0.4cm, 另可探及一囊性无回声区, 大小约 1.7*1.4cm, 边界清, 内透声好。

影像诊断:

1. 胆囊息肉 (多发)
2. 前列腺囊肿
3. 前列腺钙化灶

报告医师: 李菊蓉

检查日期: 2026-04-27

审核医师:

报告日期: 2026-04-27



注: 本报告仅供临床医生参考!

地址: 大同市魏都大道 79 号。若有疑问, 请致电: 0352---2830580

ID 号: 2109280609

影像号: CT20260427033

姓名: 李小龙

年龄: 56 岁

性别: 男

检查设备: 西门子量子双源 CT

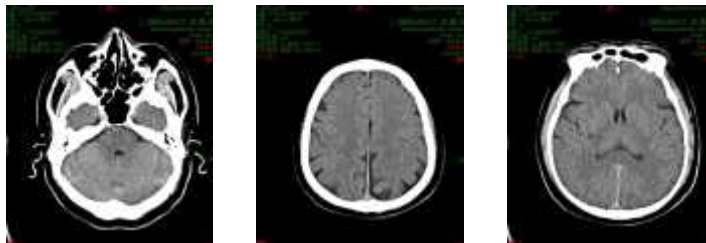体检号: 346039

申请医院: 本院

体检科室: 体检科

检查部位: CT 检查

经典图像:



影像所见:

双侧大脑半球对称, 脑实质未见异常, 脑室无扩张, 脑沟裂无增宽, 脑中线居中。脑干、小脑未见异常。颅骨未见异常。

影像诊断:

颅脑 CT 平扫未见异常

报告医师: 张剑峰

检查日期: 2026-04-27

审核医师:

报告日期: 2026-04-27

姓名: 李小龙

年龄: 56岁

性别: 男

检查设备: 西门子数字X线摄影

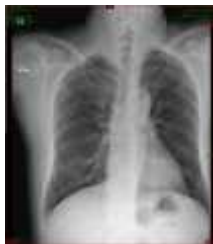体检号: 346039

申请医院: 本院

体检科室: 体检科

检查部位: 胸部正位片

经典图像:



影像所见:

胸廓对称。气管居中，纵隔无移位。双肺野清晰。肺门影未见增大。心脏大小、形态正常。双膈面光滑，肋膈角锐利。

影像诊断:

胸部平片未见异常。

报告医师:

检查日期: 2026-04-27

审核医师:

报告日期: 2026-04-27