



检 查 结 果

姓名	窦国梁
性别	男
年龄	46岁
联系电话	17735236661
体检日期	2026-05-05

检验报告

尿常规

项目名称	检查结果	单位	参考值	提示
胆红素(BIL)	-		阴性	
隐血(ERY)	+-		阴性	
小圆上皮细胞(SRC)	0	个/u1	0--0	
维生素C	-		阴性	
异常红细胞	0	个/u1	0--3	
红细胞(正常)	0	个/u1	0--6	
鳞状上皮细胞	0	个/u1	0--0	
粘液丝	0	个/u1	0--0	
尿葡萄糖(GLU)	-		阴性	
酮体(KET)	-		阴性	
比重(SG)	1.015		1.003--1.030	
酸碱度(PH)	6.0		4.5--8.0	
尿蛋白质(PRO)	-		阴性	
尿胆原(URO)	-		阴性	
亚硝酸盐(NIT)	-		阴性	
尿白细胞(LEU)	-		阴性	

*小结:

隐血(ERY) +-

操作员：祁佳佳 检查日期：2026-05-05 检查医生：

血常规（五分类）

项目名称	检查结果	单位	参考值	提示
白细胞(WBC)	6.61	$10^9/L$	3.5--9.5	
淋巴细胞绝对值(LY#)	2.11	$10^9/L$	1.1--3.2	

淋巴细胞百分比 (LY%)	31.9	%	20--50
中性粒细胞绝对值 (GR#)	3.92	$10^9/L$	1.8--6.3
中性粒细胞百分比 (GR%)	59.3	%	40--75
嗜碱性粒细胞绝对值 (BA#)	0.01	$10^9/L$	0--0.06
嗜碱性粒细胞百分比 (BA%)	0.2	%	0--1.0
嗜酸性粒细胞绝对值 (EO#)	0.09	$10^9/L$	0.02--0.52
嗜酸性粒细胞百分比 (EO%)	1.3	%	0.4--8
血小板 (PLT)	195	$10^9/L$	125--350
血小板分布宽度 (PDW)	12.8	f1	9.0--17
平均血小板体积 (MPV)	10.6	f1	6.0--14.0
血小板压积 (PCT)	0.206	%	0.11--0.28
红细胞 (RBC)	5.30	$10^{12}/L$	4.3--5.8
血红蛋白	164	g/L	130--175
红细胞压积 (HCT)	49.4	%	40--50
红细胞平均体积 (MCV)	93.2	f1	82--100
平均血红蛋白含量 (MCH)	31.0	pg	27--34
平均血红蛋白浓度 (MCHC)	333	g/L	316--354
单核细胞绝对值 (MO#)	0.48	$10^9/L$	0.1--0.6
单核细胞百分比 (MO%)	7.3	%	3--10
红细胞分布宽度标准差 (RDW-SD)	44.8	f1	35--56
红细胞分布宽度变异系数 (RDW-CV)	13.4	%	10.6--16.6
大血小板比率	30.6	%	11--45
大血小板数目	60	$10^9/L$	30--90
未成熟粒细胞数目	0.00	$10^9/L$	0--0.6
未成熟粒细胞百分比	0.0	%	0--10
有核红细胞数目	0.000	$10^9/L$	0--9999
有核红细胞百分比	0.00	/100WBC	0--9999

*小结:

未见异常

操作员：祁佳佳 检查日期：2026-05-05 检查医生：

肾功三项

项目名称	检查结果	单位	参考值	提示
肌酐(CREA)	61.80	umol/L	57--97	
尿酸(UA)	478.00	umol/L	200--420	↑
尿素测定(Urea)	6.70	mmol/L	3.1--8.0	

*小结:

尿酸(UA)偏高(478.00 umol/L)

操作员：孙钰 检查日期：2026-05-05 检查医生：

空腹血糖

项目名称	检查结果	单位	参考值	提示
葡萄糖(GLU)	6.98	mmol/L	3.89--6.1	↑

*小结:

葡萄糖(GLU)偏高(6.98 mmol/L)

操作员：孙钰 检查日期：2026-05-05 检查医生：

尿沉渣

项目名称	检查结果	单位	参考值	提示
白细胞尿	0	个/u1	0--13	
上皮细胞(EC)	0	/HP	0--28	
管型(CAST)	0	个/u1	0--1	
霉菌(尿)	0	/HP	0--0	
结晶	0	/HP	0--10	
透明度(CLA)	清亮			
胆红素(BIL)	-		阴性	
颜色(Colour)	淡黄色			
红细胞(尿)(RBC)	0	个/u1	0--6	

***小结：**

未见异常

操作员：祁佳佳 检查日期：2026-05-05 检查医生：

血脂四项

项目名称	检查结果	单位	参考值	提示
动脉硬化指数	3.28		1.31--3.19	↑
总胆固醇(CHOL)	4.46	mmol/L	2.59--5.2	
甘油三脂(TG)	2.19	mmol/L	0.7--1.7	↑
低密度脂蛋白(LDL)	2.69	mmol/L	0--4.13	
高密度脂蛋白(HDL)	0.82	mmol/L	0.77--1.55	

***小结：**

动脉硬化指数偏高(3.28) 甘油三脂(TG)偏高(2.19 mmol/L)

操作员：孙钰 检查日期：2026-05-05 检查医生：

糖化血红蛋白

项目名称	检查结果	单位	参考值	提示
糖化血红蛋白	5.4		4.1--6.0	

***小结：**

未见异常

操作员：荆鹏山 检查日期：2026-05-05 检查医生：

肝功能三项

项目名称	检查结果	单位	参考值	提示
γ-谷氨酰转肽酶(GGT)	25.0	U/L	10--60	
丙氨酸氨基转移酶(ALT)	31.00	U/L	9--50	
门冬氨酸氨基转移酶(AST)	19.00	U/L	15--40	
谷草比谷丙	0.61		0.4--2.5	

***小结：**

未见异常

操作员：孙钰 检查日期：2026-05-05 检查医生：

体检科 12导联心电图报告

蔡国梁 男 46岁 体检号:345956

病床号:

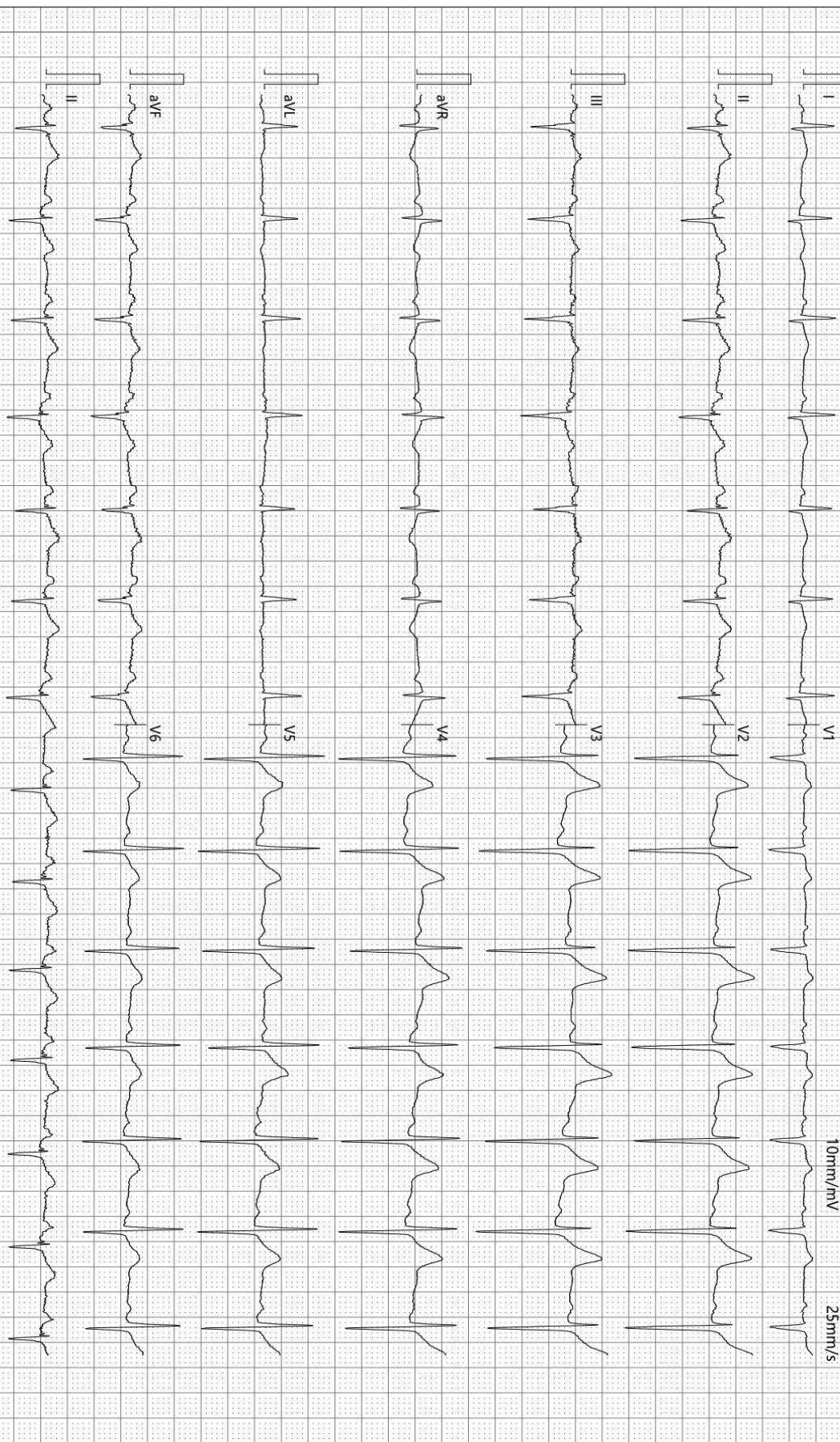
诊断结果:

- 1.窦性心律
- 2.心电图左偏
- 3.顺时针转位

诊断医生:

蔡国梁

HR	: 81bpm	[60 ~ 100bpm]
P	: 109ms	[0 ~ 110ms]
PR	: 158ms	[120 ~ 200ms]
QRS	: 91ms	[60 ~ 100ms]
QT/QTc	: 360/419ms	[320 ~ 440/0 ~ 450ms]
P/QRS/T	: 69/-61 / 65deg.	[0 ~ 75/-30 ~ 90/0 ~ 75deg]
RV5/SV1	: 1.087/0.625mV	[0.0 ~ 2.5/0.0 ~ 2.0mV]



检查时间:2026-05-05 08:57:17

诊断时间:2026-05-05 09:03:08

SEMIP V1.90

仅供临床参考

Rich 大同瑞慈康复医院
超声诊断图文报告

流水号: 2109280543

超声号:

姓名: 窦国梁

年龄: 46 岁

性别: 男

检查设备: Vivid E95

体检号: 345956

申请医院: 本院

体检科室: 体检科

检查部位: 颈部血管彩超

经典图像:



影像所见:

右锁骨下动脉起始处探及大小约 4.5*1.9mm 弱强回声斑, 双侧颈总动脉、颈内、颈外动脉起始段内中膜不增厚, 内壁欠光滑, 管壁未见明确强回声斑。CDFI: 血流充盈好。PW: 频谱形态正常。

双侧椎动脉走行正常, 椎动脉内径正常, 管壁不厚, 管腔内为无回声, CDFI: 血流充盈好。PW: 频谱正常。

影像诊断:

右锁骨下动脉起始处斑块形成

报告医师:

检查日期: 2026-05-06

审核医师:

报告日期: 2026-05-06



注: 本报告仅供临床医生参考!

地址: 大同市魏都大道 79 号。若有疑问, 请致电: 0352---2830580

Rich 大同瑞慈康复医院
超声诊断图文报告

流水号: 2109280543

超声号: 2167226

姓名: 窦国梁

年龄: 46岁

性别: 男

检查设备: Vivid E95

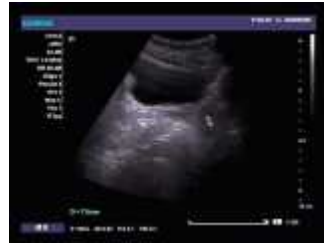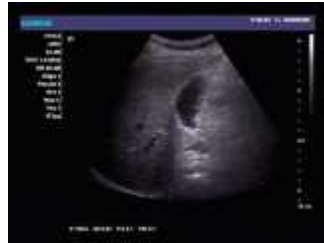体检号: 345956

申请医院: 本院

体检科室: 体检科

检查部位: 全腹彩超

经典图像:



影像所见:

肝脏大小形态正常, 包膜光滑完整, 实质回声细腻、增强, 肝内管道系统走行欠清晰, 门静脉及肝内胆管不扩张。
胆囊大小形态正常, 壁不厚、光滑, 囊内透声好, 肝外胆管不扩张。
胰腺大小形态正常, 实质回声均匀, 主胰管不扩张。
脾脏大小形态正常, 实质回声均匀, 脾门静脉不宽。
双肾大小形态正常, 皮髓质分界清晰, 集合系统未见分离, 双侧输尿管未见扩张。
膀胱充盈佳, 未见明显异常。
前列腺形态正常, 大小约 3.8*2.8*2.7cm, 实质回声欠均匀, 其内探及直径约 0.8cm 强回声斑。

影像诊断:

1. 脂肪肝(轻度)
2. 前列腺钙化斑

报告医师: 李菊蓉

检查日期: 2026-05-05

审核医师:

报告日期: 2026-05-05



注: 本报告仅供临床医生参考!

地址: 大同市魏都大道 79 号。若有疑问, 请致电: 0352---2830580

ID 号: 2109280543

影像号: CT20260504091

姓名: 窦国梁

年龄: 46 岁

性别: 男

检查设备: 西门子量子双源 CT

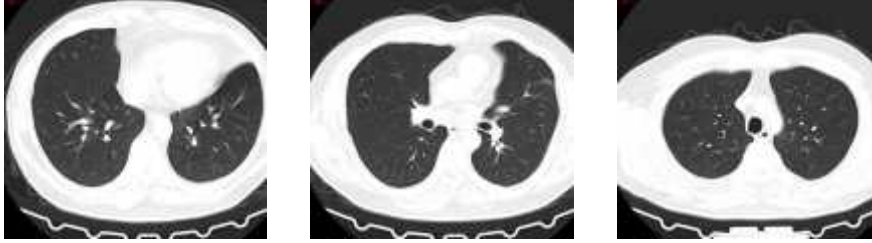体检号: 345956

申请医院: 本院

体检科室: 体检科

检查部位: CT 检查

经典图像:



影像所见:

双侧胸廓对称, 气管居中。气管及支气管未见狭窄及阻塞。左肺上叶下舌段见条片状高密度影。双肺门不大, 形态自然。心脏及大血管大小、形态未见异常。纵隔内未见肿块及肿大淋巴结。胸膜无增厚, 胸膜腔内无积液。胸壁软组织及骨骼未见病变征象。

影像诊断:

左肺上叶炎症, 建议治疗后复查, 除外其他

报告医师: 张剑峰

检查日期: 2026-05-05

审核医师:

报告日期: 2026-05-05