



2109230605

检 查 结 果

| | |
|------|-------------|
| 姓名 | 王晨如 1 |
| 性别 | 女 |
| 年龄 | 33 岁 |
| 联系电话 | 15935216558 |
| 体检日期 | 2025-04-24 |

检验报告

尿常规

| 项目名称 | 检查结果 | 单位 | 参考值 | 提示 |
|-------------|-------|------|--------------|----|
| 胆红素(BIL) | - | | 阴性 | |
| 隐血(ERY) | - | | 阴性 | |
| 小圆上皮细胞(SRC) | 0 | 个/u1 | 0--0 | |
| 维生素C | - | | 阴性 | |
| 异常红细胞 | 0 | 个/u1 | 0--3 | |
| 红细胞(正常) | 0 | 个/u1 | 0--6 | |
| 鳞状上皮细胞 | 0 | 个/u1 | 0--0 | |
| 粘液丝 | 0 | 个/u1 | 0--0 | |
| 尿葡萄糖(GLU) | - | | 阴性 | |
| 酮体(KET) | - | | 阴性 | |
| 比重(SG) | 1.005 | | 1.003--1.030 | |
| 酸碱度(PH) | 8.0 | | 4.5--8.0 | |
| 尿蛋白质(PRO) | - | | 阴性 | |
| 尿胆原(URO) | - | | 阴性 | |
| 亚硝酸盐(NIT) | - | | 阴性 | |
| 尿白细胞(LEU) | - | | 阴性 | |

***小结:**

未见异常

操作员：黄璐瑶 检查日期：2025-04-24 检查医生：康建忠

血常规（五分类）

| 项目名称 | 检查结果 | 单位 | 参考值 | 提示 |
|--------------|------|----------|----------|----|
| 白细胞(WBC) | 6.73 | $10^9/L$ | 3.5--9.5 | |
| 淋巴细胞绝对值(LY#) | 2.59 | $10^9/L$ | 1.1--3.2 | |

| | | | |
|----------------------|-------|-------------|------------|
| 淋巴细胞百分比 (LY%) | 38.5 | % | 20--50 |
| 中性粒细胞绝对值 (GR#) | 3.61 | $10^9/L$ | 1.8--6.3 |
| 中性粒细胞百分比 (GR%) | 53.6 | % | 40--75 |
| 嗜碱性粒细胞绝对值 (BA#) | 0.04 | $10^9/L$ | 0--0.06 |
| 嗜碱性粒细胞百分比 (BA%) | 0.6 | % | 0--1.0 |
| 嗜酸性粒细胞绝对值 (EO#) | 0.12 | $10^9/L$ | 0.02--0.52 |
| 嗜酸性粒细胞百分比 (EO%) | 1.8 | % | 0.4--8.0 |
| 血小板 (PLT) | 225 | $10^9/L$ | 125--350 |
| 血小板分布宽度 (PDW) | 16.2 | % | 15--17 |
| 平均血小板体积 (MPV) | 11.3 | f1 | 6.0--14.0 |
| 血小板压积 (PCT) | 0.253 | % | 0.11--0.28 |
| 红细胞 (RBC) | 4.75 | $10^{12}/L$ | 3.8--5.1 |
| 血红蛋白 | 135 | g/L | 115--150 |
| 红细胞压积 (HCT) | 41.6 | % | 35--45 |
| 红细胞平均体积 (MCV) | 87.6 | f1 | 82--100 |
| 平均血红蛋白含量 (MCH) | 28.5 | pg | 27--34 |
| 平均血红蛋白浓度 (MCHC) | 326 | g/L | 316--354 |
| 单核细胞绝对值 (MO#) | 0.37 | $10^9/L$ | 0.1--0.60 |
| 单核细胞百分比 (MO%) | 5.5 | % | 3--10 |
| 红细胞分布宽度标准差 (RDW-SD) | 39.1 | f1 | 35--56 |
| 红细胞分布宽度变异系数 (RDW-CV) | 11.9 | % | 10.6--16.6 |
| 大血小板比率 | 34.7 | % | 11--45 |
| 大血小板数目 | 78 | $10^9/L$ | 30--90 |
| 未成熟粒细胞数目 | 0.01 | $10^9/L$ | 0--999 |
| 未成熟粒细胞百分比 | 0.1 | % | 0--100 |
| 有核红细胞数目 | 0.000 | $10^9/L$ | 0--9999 |
| 有核红细胞百分比 | 0.00 | /100WBC | 0--9999 |

*小结:

未见异常

操作员：祁佳佳 检查日期：2025-04-24 检查医生：康建忠

肾功三项

| 项目名称 | 检查结果 | 单位 | 参考值 | 提示 |
|------------|--------|--------|----------|----|
| 肌酐(CREA) | 54.80 | umol/L | 41--73 | |
| 尿酸(UA) | 233.00 | umol/L | 140--340 | |
| 尿素测定(Urea) | 4.80 | mmol/L | 2.6--7.5 | |

***小结:**

未见异常

操作员：梁可欣 检查日期：2025-04-24 检查医生：康建忠

空腹血糖

| 项目名称 | 检查结果 | 单位 | 参考值 | 提示 |
|----------|------|--------|-----------|----|
| 葡萄糖(GLU) | 9.23 | mmol/L | 3.89--6.1 | ↑ |

***小结:**

葡萄糖(GLU)偏高(9.23 mmol/L)

操作员：梁可欣 检查日期：2025-04-24 检查医生：康建忠

尿沉渣

| 项目名称 | 检查结果 | 单位 | 参考值 | 提示 |
|-------------|------|------|-------|----|
| 白细胞尿 | 6 | 个/u1 | 0--13 | |
| 上皮细胞(EC) | 0 | /HP | 0--28 | |
| 管型(CAST) | 0 | 个/u1 | 0--1 | |
| 霉菌(尿) | 0 | /HP | 0--0 | |
| 结晶 | 0 | /HP | 0--10 | |
| 透明度(CLA) | 清亮 | | | |
| 胆红素(BIL) | - | | 阴性 | |
| 颜色(Colour) | 淡黄色 | | | |
| 红细胞(尿)(RBC) | 0 | 个/u1 | 0--6 | |

***小结：**

未见异常

操作员：黄璐瑶 检查日期：2025-04-24 检查医生：康建忠

血脂四项

| 项目名称 | 检查结果 | 单位 | 参考值 | 提示 |
|-------------|------|--------|------------|----|
| 动脉硬化指数 | 2.02 | | 1.31--3.19 | |
| 总胆固醇(CHOL) | 6.75 | mmol/L | 2.59--5.2 | ↑ |
| 甘油三脂(TG) | 1.72 | mmol/L | 0.7--1.7 | ↑ |
| 低密度脂蛋白(LDL) | 3.56 | mmol/L | 0--4.13 | |
| 高密度脂蛋白(HDL) | 1.76 | mmol/L | 0.77--1.55 | ↑ |

***小结：**

总胆固醇(CHOL)偏高(6.75 mmol/L) 甘油三脂(TG)偏高(1.72 mmol/L) 高密度脂蛋白(HDL)偏高(1.76 mmol/L)

操作员：梁可欣 检查日期：2025-04-24 检查医生：康建忠

肝功能三项

| 项目名称 | 检查结果 | 单位 | 参考值 | 提示 |
|----------------|-------|-----|----------|----|
| γ-谷氨酰转肽酶(GGT) | 22.0 | U/L | 7--45 | |
| 丙氨酸氨基转移酶(ALT) | 28.00 | U/L | 7--40 | |
| 门冬氨酸氨基转移酶(AST) | 22.00 | U/L | 13--35 | |
| 谷草比谷丙 | 0.79 | | 0.4--2.5 | |

***小结：**

未见异常

操作员：梁可欣 检查日期：2025-04-24 检查医生：康建忠

肿瘤标志物 2 项

| 项目名称 | 检查结果 | 单位 | 参考值 | 提示 |
|-----------|------|-------|------|----|
| 癌胚抗原(CEA) | 2.46 | ng/ml | 0--5 | |
| 甲胎蛋白(AFP) | 1.8 | ng/ml | 0--7 | |

***小结：**

未见异常

操作员：梁可欣 检查日期：2025-04-24 检查医生：康建忠

大同现代医学检验实验室

液基薄层细胞学图文报告

ID: 2025115545

病理号: 105506

姓名: 王晨如 1

性别: 女

年龄: 33岁

送检科室:

电话号码: 15935216558

床号:

病历号:

体检号: 2109230605

送检医院: 大同瑞慈康复体检

送检日期: 2025-04-24

末次月经:

送检医生:

采样日期:

报告日期: 2025-04-24

标本满意度: 满意

细胞量: >45%

红细胞:

经期样本:

颈管细胞:

化生细胞:

鳞状细胞:

宫颈柱状细胞:

未见上皮内病变/恶性细胞:

正常范围内:

- 良性反应性改变:
- 炎症:
 - 轻度:
 - 中度:
 - 重度:
 - 放疗:
 - 妊娠:
 - 萎缩性:
 - 宫内避孕器:
 - 其他:

病原体: 滴虫感染: 念珠菌感染: 细菌感染:

提示 HPV 感染: 疱疹病毒感染:

鳞状上皮细胞分析:

- 非典型鳞状细胞:
- 倾向上皮内瘤变:
 - 倾向良性反应性改变:
 - 不能明确意义(ASC-US):
 - 不排除高度病变(ASC-H):
- 上皮内低度病变: 鳞癌:
- 上皮内高度病变:
- CIN2:
 - CIN3:

腺上皮细胞分析:

非典型腺细胞:

- 宫内膜:
- 来源不明:

非典型腺细胞(宫颈管):

- 倾向原位腺癌:
- 不能明确意义:
- 倾向良性反应性改变:

- 腺癌:
- 宫颈管:
 - 宫内膜:
 - 其它:
- 炎细胞:
- 轻度:
 - 中度:
 - 重度:
- 可疑腺癌:

诊断意见: 未见上皮内病变或恶性细胞 (NILM)。

建议:

报告医师: 张荣生

地址: 大同市魏都大道 79 号, 本报告医师签字后有效
咨询: 0352-2830587 4006-122-995

妇科细胞学是筛查项目, 出于技术原因, 可能会有假阴性结果, 本检测仅对来样负责, 如果对结果有疑义, 请在收到报告 7 天内与我们联系。

大同瑞慈康复医院 12导联心电图报告

王晨如1 女 33岁

体检号:338676

病床号:

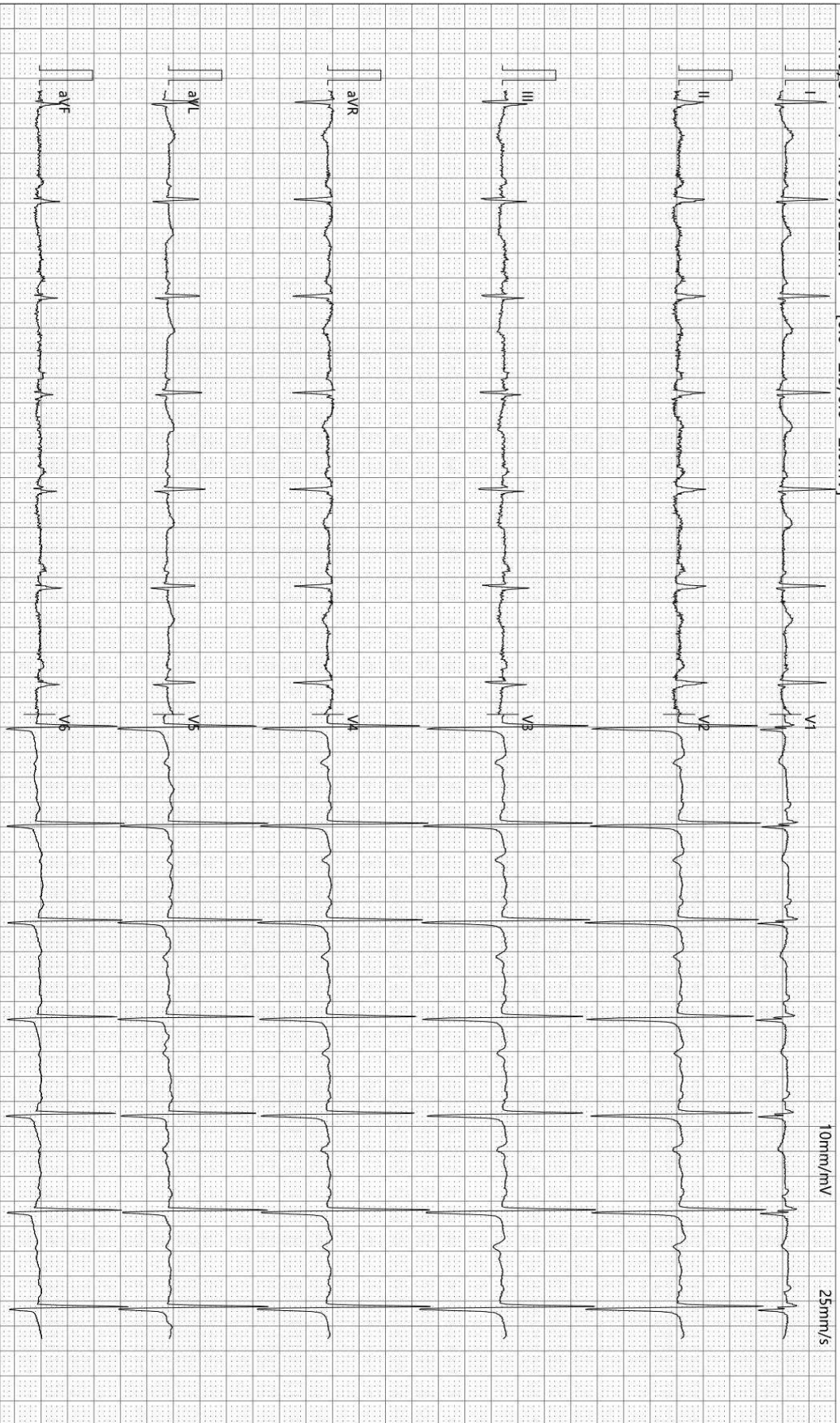
诊断结果:

- 1.窦性心律
- 2.不完全性右束支传导阻滞
- 3.T波改变(V2-V6)

诊断医生:

曹志 陶志峰

HR : 76bpm [60~100bpm]
P : 112 f ms [0~110ms]
PR : 155ms [120~200ms]
QRS : 90ms [60~100ms]
QT/QTc : 375/423ms [320~440/0~460ms]
P/QRS/T : 64/33/2deg. [0~75/-30~90/0~75deg]
RV5/SV1 : 1.706/0.522mV [0.0~2.5/0.0~2.0mV]



检查时间:2025-04-24 08:29:21

诊断时间:2025-04-24 08:38:08

SEMIP V1.90

仅供临床参考

Rich 大同瑞慈康复医院
超声诊断图文报告

流水号: 2109230605

超声号: 1833168

姓名: 王晨如 1

年龄: 33 岁

性别: 女

检查设备: Vivid E95

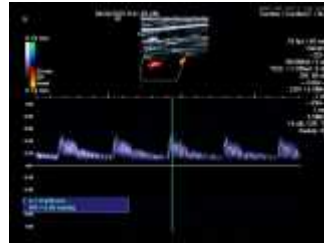
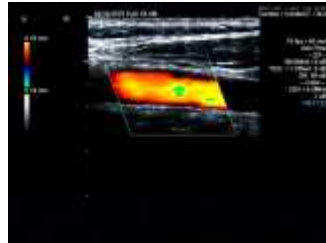
体检号: 338676

申请医院: 本院

体检科室: 体检科

检查部位: 颈部血管彩超

经典图像:



影像所见:

右锁骨下动脉起始处、双侧颈总动脉、颈内、颈外动脉起始段内中膜不增厚, 内壁欠光滑, 管壁未见明确强回声斑。CDFI: 血流充盈好。PW: 频谱形态正常。

双侧椎动脉走行正常, 椎动脉内径正常, 管壁不厚, 管腔内为无回声, CDFI: 血流充盈好。PW: 频谱正常。

影像诊断:

双侧颈动脉、椎动脉未见明显异常

报告医师: 李菊蓉

检查日期: 2025-04-24

审核医师: 李菊蓉

报告日期: 2025-04-24



注: 本报告仅供临床医生参考!

地址: 大同市魏都大道 79 号。如有疑问, 请致电: 0352---2830580

 **大同瑞慈康复医院**
超声诊断图文报告

流水号：2109230605

超声号：1833172

姓名：王晨如 1

年龄：33 岁

性别：女

检查设备：Vivid E95

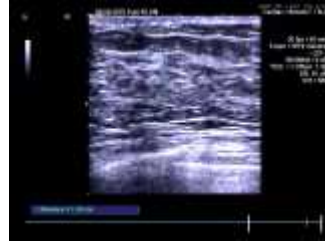
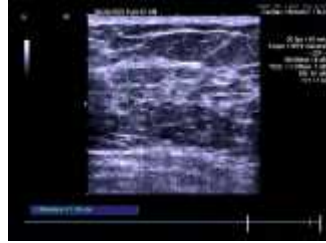
体检号：338676

申请医院：本院

体检科室：体检科

检查部位：乳腺彩超

经典图像：



影像所见：

双侧乳腺腺体层次清晰，右乳腺体厚 1.2cm，左乳腺体厚 1.2cm，乳导管未见扩张，未见明显占位性病变，CDFI：未见异常血流信号。

双侧腋下未见明显肿大淋巴结。

影像诊断：

双侧乳腺未见明显异常

报告医师：李菊蓉

检查日期：2025-04-24

审核医师：李菊蓉

报告日期：2025-04-24



注：本报告仅供临床医生参考！

地址：大同市魏都大道 79 号。若有疑问，请致电：0352---2830580

Rich 大同瑞慈康复医院
超声诊断图文报告

流水号: 2109230605

超声号: 1833176

姓名: 王晨如 1

年龄: 33 岁

性别: 女

检查设备: Vivid E95

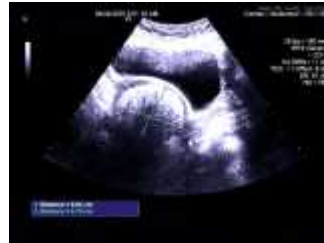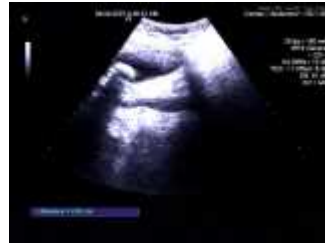体检号: 338676

申请医院: 本院

体检科室: 体检科

检查部位: 全腹彩超

经典图像:



影像所见:

肝脏大小形态正常, 包膜光滑完整, 实质回声细腻、增强, 肝内管道系统走行欠清晰, 门静脉及肝内胆管不扩张。
胆囊大小形态正常, 壁不厚、光滑, 囊内探及数个强回声团, 大者直径约 2.0cm, 后伴声影, 肝外胆管不扩张。
胰腺大小形态正常, 实质回声均匀, 主胰管不扩张。
脾脏大小形态正常, 实质回声均匀, 脾门静脉不宽。
双肾大小形态正常, 皮髓质分界清晰, 集合系统未见分离, 双侧输尿管未见扩张。
膀胱充盈佳, 未见明显异常。
绝经后子宫, 大小约 6.9*7.3*5.3cm, 肌壁回声欠均匀, 子宫内探及高回声区, 大小约 6.6*6.3*4.7cm, 形态规则, 内回声欠均质, 内膜线不清晰, 宫颈厚约 2.4cm, 双侧附件区未见异常。

影像诊断:

1. 脂肪肝 (轻度)
2. 胆囊结石 (多发)
3. 子宫肌瘤不除外建议复查

报告医师: 李菊蓉

检查日期: 2025-04-24

审核医师: 李菊蓉

报告日期: 2025-04-24



注: 本报告仅供临床医生参考!

地址: 大同市魏都大道 79 号。若有疑问, 请致电: 0352---2830580

ID 号: 2109230605

影像号: CT20250423103

姓名: 王晨如 1

年龄: 33 岁

性别: 女

检查设备: 西门子量子双源 CT

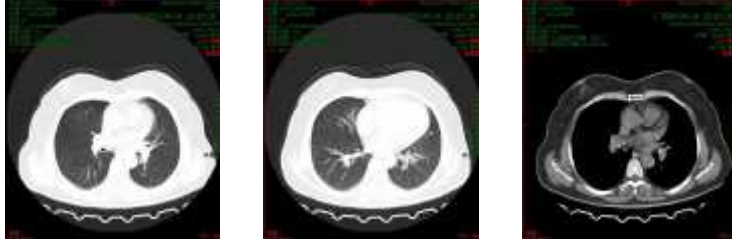体检号: 338676

申请医院: 本院

体检科室: 体检科

检查部位: CT 检查

经典图像:



影像所见:

双侧胸廓对称, 气管居中。气管及支气管未见狭窄及阻塞。右肺下叶后基底段 (IM196) 见一直径约 0.4cm 高密度结节, 边界清晰。双肺门不大, 形态自然。心脏及大血管大小、形态未见异常。纵隔内未见肿块及肿大淋巴结。胸膜无增厚, 胸膜腔内无积液。胸壁软组织及骨骼未见病变征象。

影像诊断:

右肺下叶后基底段结节, 建议随诊复查

报告医师: 张剑峰

检查日期: 2025-04-24

审核医师: 苗来生

报告日期: 2025-04-24