



2109230586

大同五洲心血管病医院

健康体检报告

| | | | |
|------|-------------|----|-----|
| 体检编号 | 338657 | 工号 | 37 |
| 姓名 | 袁锦生 | | |
| 性别 | 男 | 年龄 | 64岁 |
| 单位 | 广灵县梁庄镇政府 | | |
| 部门 | 广灵县梁庄镇政府 | | |
| 联系电话 | 13403631991 | | |
| 体检日期 | 2025-12-27 | | |

尊敬的袁锦生先生您好！

首先，五洲心血管健康体检全体员工欢迎您的光临，并对您的信任表示衷心的感谢！

您于 2025-12-27 （体检编号：338657）完成健康检查，本机构的各科医生已根据您的体检项目及结果，汇总成此份健康体检报告，并经总检医生审核。据此提出对您健康状况的综合分析及建议。

五洲心血管健康体检倡导守护心健康，预见未来的人文理念。希望您仔细阅读并妥善地保管此份健康体检报告，并认真关注报告中的提示与建议，若您对报告内容有任何疑问，可直接与五洲健康体检客服部联系，进一步咨询。

健康体检咨询电话：0352-5332388

客户服务咨询电话：0352-5339811

五洲健康体检报告由下列内容组成：

第一部分：主检报告

第二部分：分科分项结果

第三部分：检验报告

第四部分：附表

大同五洲心血管病医院
0352-5332388

主检报告

检查综述

- 1、【血常规（五分类）】 中性粒细胞绝对值(GR#)偏高($6.62 \times 10^9/L$) 血小板分布宽度(PDW)偏低(9.6 f1)
- 2、【尿常规】 鳞状上皮细胞偏高(1 /HP)
- 3、【CT检查】 右肺中叶纤维化灶
- 4、【甲状腺彩超】 甲状腺右侧叶多发结节 TI-RADS 2级
- 5、【颈部血管彩超】 右侧颈总动脉膨大处斑块形成
- 6、【全腹彩超】 前列腺增大

医生建议

【血小板分布宽度(PDW)偏低】：

(1)供内科结合临床参考。

【中性粒细胞绝对值(GR#)偏高】：

(1)结合白细胞计数，供内科临床参考。

【鳞状上皮细胞偏高】：

(1)在生理情况下，机体正常的新陈代谢都会引起鳞状上皮细胞的脱离，这是一种正常的机体现象。如果长时间出现鳞状上皮细胞偏高的现象时，则有可能是尿路感染、泌尿系统结石等因素导致，应及时往泌尿外科进一步诊断治疗。

【右肺中叶纤维化灶】：

(1)肺纤维化灶是一种常见的身体器官疾病，常为肺部组织感染后，机体修复的过程中，病变组织自然愈合后遗留下来的纤维化病灶，也可能是既往感染治疗不彻底，导致炎症反复发作，局部组织纤维化增生的表现。建议定期复查。

【甲状腺右侧叶多发结节】：

(1)甲状腺结节是一种常见的甲状腺疾病，很多甲状腺疾病可表现为结节，如可由甲状腺退行性变、炎症、自身免疫性及新生物等多种病变所致。甲状腺结节在各个年龄段的男女人群中均可见到，但中年女性中较多。
(2)甲状腺结节分良性和恶性两大类，良性的占绝大多数，恶性者不足1%，判断甲状腺结节的良恶主要依靠病史、体格检查、放射性核素扫描、穿刺细胞学检查。
(3)建议往外科就诊，进一步检查，明确诊断，结合临床诊治并定期复查。

【右侧颈总动脉膨大处斑块形成】：

(1)颈动脉斑块是动脉硬化后，血管里面的垃圾沉淀在血管壁形成。斑块又分为硬斑和软斑两种。硬斑比较稳定，不容易脱落，软斑不稳定，容易破裂脱落，从而形成血管栓塞。
(2)建议：1.减低胆固醇水平。2.减低高血糖、高血压等高危因素，将血压、血糖控制在理想水平。3.积极进行生活干预，控制饮食，改善饮食结构，适量增加运动，戒烟限酒。4.必要时药物治疗。

【前列腺增大】：

(1)前列腺增生又称前列腺肥大，增生的腺体位于膀胱颈部，会使尿路梗阻，引起尿频和排尿困难，严重影响患者的生活质量，是中老年男性的常见疾病。建议往泌尿科咨询，结合临床诊治。

汇总医生： 丁昊炜

主检日期： 2025-12-28

主检医生：

分科结果

身高、体重、血压

| 项目名称 | 检查结果 | 项目名称 | 检查结果 |
|------|------------|------|------|
| 身高 | 169cm | 体重 | 68kg |
| 血压 | 123/65mmHg | | |

***小结:**

未见异常

操作员：赵婉如 检查日期：2025-12-27 检查医生：名燕凌

检验报告

尿常规

| 项目名称 | 检查结果 | 单位 | 参考值 | 提示 |
|-------------|-------|------|--------------|----|
| 胆红素(BIL) | - | | 阴性 | |
| 隐血(ERY) | - | | 阴性 | |
| 小圆上皮细胞(SRC) | 0 | 个/u1 | 0--0 | |
| 维生素C | - | | 阴性 | |
| 异常红细胞 | 0 | 个/u1 | 0--3 | |
| 红细胞(正常) | 1 | 个/u1 | 0--6 | |
| 鳞状上皮细胞 | 1 | 个/u1 | 0--0 | ↑ |
| 粘液丝 | 0 | 个/u1 | 0--0 | |
| 尿葡萄糖(GLU) | - | | 阴性 | |
| 酮体(KET) | - | | 阴性 | |
| 比重(SG) | 1.020 | | 1.003--1.030 | |
| 酸碱度(PH) | 6.5 | | 4.5--8.0 | |
| 尿蛋白质(PRO) | - | | 阴性 | |
| 尿胆原(URO) | - | | 阴性 | |
| 亚硝酸盐(NIT) | - | | 阴性 | |
| 尿白细胞(LEU) | - | | 阴性 | |

***小结:**

鳞状上皮细胞偏高(1 /HP)

操作员：祁佳佳 检查日期：2025-12-27 检查医生：康建忠

血常规(五分类)

| 项目名称 | 检查结果 | 单位 | 参考值 | 提示 |
|------|------|----|-----|----|
|------|------|----|-----|----|

大同五洲心血管病医院
0352-5332388

| | | | | |
|---------------------|-------|-------------|------------|---|
| 白细胞(WBC) | 9.44 | $10^9/L$ | 3.5--9.5 | |
| 淋巴细胞绝对值(LY#) | 2.18 | $10^9/L$ | 1.1--3.2 | |
| 淋巴细胞百分比(LY%) | 23.1 | % | 20--50 | |
| 中性粒细胞绝对值(GR#) | 6.62 | $10^9/L$ | 1.8--6.3 | ↑ |
| 中性粒细胞百分比(GR%) | 70.1 | % | 40--75 | |
| 嗜碱性粒细胞绝对值(BA#) | 0.02 | $10^9/L$ | 0--0.06 | |
| 嗜碱性粒细胞百分比(BA%) | 0.2 | % | 0--1.0 | |
| 嗜酸性粒细胞绝对值(EO#) | 0.11 | $10^9/L$ | 0.02--0.52 | |
| 嗜酸性粒细胞百分比(EO%) | 1.2 | % | 0.4--8 | |
| 血小板(PLT) | 297 | $10^9/L$ | 125--350 | |
| 血小板分布宽度(PDW) | 9.6 | % | 15--17 | ↓ |
| 平均血小板体积(MPV) | 8.6 | f1 | 6.0--14.0 | |
| 血小板压积(PCT) | 0.256 | % | 0.11--0.28 | |
| 红细胞(RBC) | 4.66 | $10^{12}/L$ | 4.3--5.8 | |
| 血红蛋白 | 145 | g/L | 130--175 | |
| 红细胞压积(HCT) | 44.5 | % | 40--50 | |
| 红细胞平均体积(MCV) | 95.5 | f1 | 82--100 | |
| 平均血红蛋白含量(MCH) | 31.1 | pg | 27--34 | |
| 平均血红蛋白浓度(MCHC) | 326 | g/L | 316--354 | |
| 单核细胞绝对值(MO#) | 0.51 | $10^9/L$ | 0.1--0.6 | |
| 单核细胞百分比(MO%) | 5.4 | % | 3--10 | |
| 红细胞分布宽度标准差(RDW-SD) | 47.6 | f1 | 35--56 | |
| 红细胞分布宽度变异系数(RDW-CV) | 14.0 | % | 10.6--16.6 | |
| 大血小板比率 | 15.6 | % | 11--45 | |
| 大血小板数目 | 46 | $10^9/L$ | 30--90 | |
| 未成熟粒细胞数目 | 0.01 | $10^9/L$ | 0--0.6 | |

大同五洲心血管病医院

0352-5332388

| | | | | |
|-----------|-------|----------|---------|--|
| 未成熟粒细胞百分比 | 0.1 | % | 0--10 | |
| 有核红细胞数目 | 0.002 | $10^9/L$ | 0--9999 | |
| 有核红细胞百分比 | 0.02 | /100WBC | 0--9999 | |

***小结:**

中性粒细胞绝对值 (GR#) 偏高 ($6.62 \times 10^9/L$) 血小板分布宽度 (PDW) 偏低 (9.6 f1)

操作员：赵伟 检查日期：2025-12-27

检查医生：康建忠

肾功三项

| 项目名称 | 检查结果 | 单位 | 参考值 | 提示 |
|-------------|--------|-------------------|----------|----|
| 肌酐 (CREA) | 69.60 | $\mu\text{mol/L}$ | 57--111 | |
| 尿酸 (UA) | 223.00 | $\mu\text{mol/L}$ | 200--420 | |
| 尿素测定 (Urea) | 4.07 | mmol/L | 3.6--9.5 | |

***小结:**

未见异常

操作员：刘慧芳 检查日期：2025-12-27

检查医生：康建忠

空腹血糖

| 项目名称 | 检查结果 | 单位 | 参考值 | 提示 |
|-----------|------|-----------------|-----------|----|
| 葡萄糖 (GLU) | 5.41 | mmol/L | 3.89--6.1 | |

***小结:**

未见异常

操作员：刘慧芳 检查日期：2025-12-27

检查医生：康建忠

尿沉渣

| 项目名称 | 检查结果 | 单位 | 参考值 | 提示 |
|-----------|------|------|-------|----|
| 白细胞尿 | 0 | 个/u1 | 0--13 | |
| 上皮细胞 (EC) | 1 | /HP | 0--28 | |
| 管型 (CAST) | 0 | 个/u1 | 0--1 | |

大同五洲心血管病医院

0352-5332388

| | | | | |
|-------------|-----|------|-------|--|
| 霉菌（尿） | 0 | /HP | 0--0 | |
| 结晶 | 0 | /HP | 0--10 | |
| 透明度(CLA) | 清亮 | | | |
| 胆红素(BIL) | - | | 阴性 | |
| 颜色(Colour) | 淡黄色 | | | |
| 红细胞(尿)(RBC) | 1 | 个/u1 | 0--6 | |

***小结:**

未见异常

操作员：祁佳佳 检查日期:2025-12-27 检查医生:康建忠

血脂四项

| 项目名称 | 检查结果 | 单位 | 参考值 | 提示 |
|-------------|------|--------|------------|----|
| 动脉硬化指数 | 1.63 | | 1.31--3.19 | |
| 总胆固醇(CHOL) | 4.77 | mmol/L | 2.59--5.2 | |
| 甘油三脂(TG) | 0.89 | mmol/L | 0.7--1.7 | |
| 低密度脂蛋白(LDL) | 2.36 | mmol/L | 0--4.13 | |
| 高密度脂蛋白(HDL) | 1.45 | mmol/L | 0.77--1.55 | |

***小结:**

未见异常

操作员：刘慧芳 检查日期:2025-12-27 检查医生:康建忠

肝功能三项

| 项目名称 | 检查结果 | 单位 | 参考值 | 提示 |
|----------------|-------|-----|----------|----|
| γ-谷氨酰转肽酶(GGT) | 14.0 | U/L | 10--60 | |
| 丙氨酸氨基转移酶(ALT) | 27.00 | U/L | 9--50 | |
| 门冬氨酸氨基转移酶(AST) | 21.00 | U/L | 15--40 | |
| 谷草比谷丙 | 0.78 | | 0.4--2.5 | |

***小结：**

未见异常

操作员：刘慧芳 检查日期：2025-12-27 检查医生：康建忠

肿瘤标志物 2 项

| 项目名称 | 检查结果 | 单位 | 参考值 | 提示 |
|-----------|------|-------|------|----|
| 癌胚抗原(CEA) | 1.58 | ng/ml | 0--5 | |
| 甲胎蛋白(AFP) | 2.36 | ng/ml | 0--7 | |

***小结：**

未见异常

操作员：孙钰 检查日期：2025-12-27 检查医生：刘慧芳

体检科 12导联心电图报告

袁锦生 男 64岁

体检号338657

病床号:

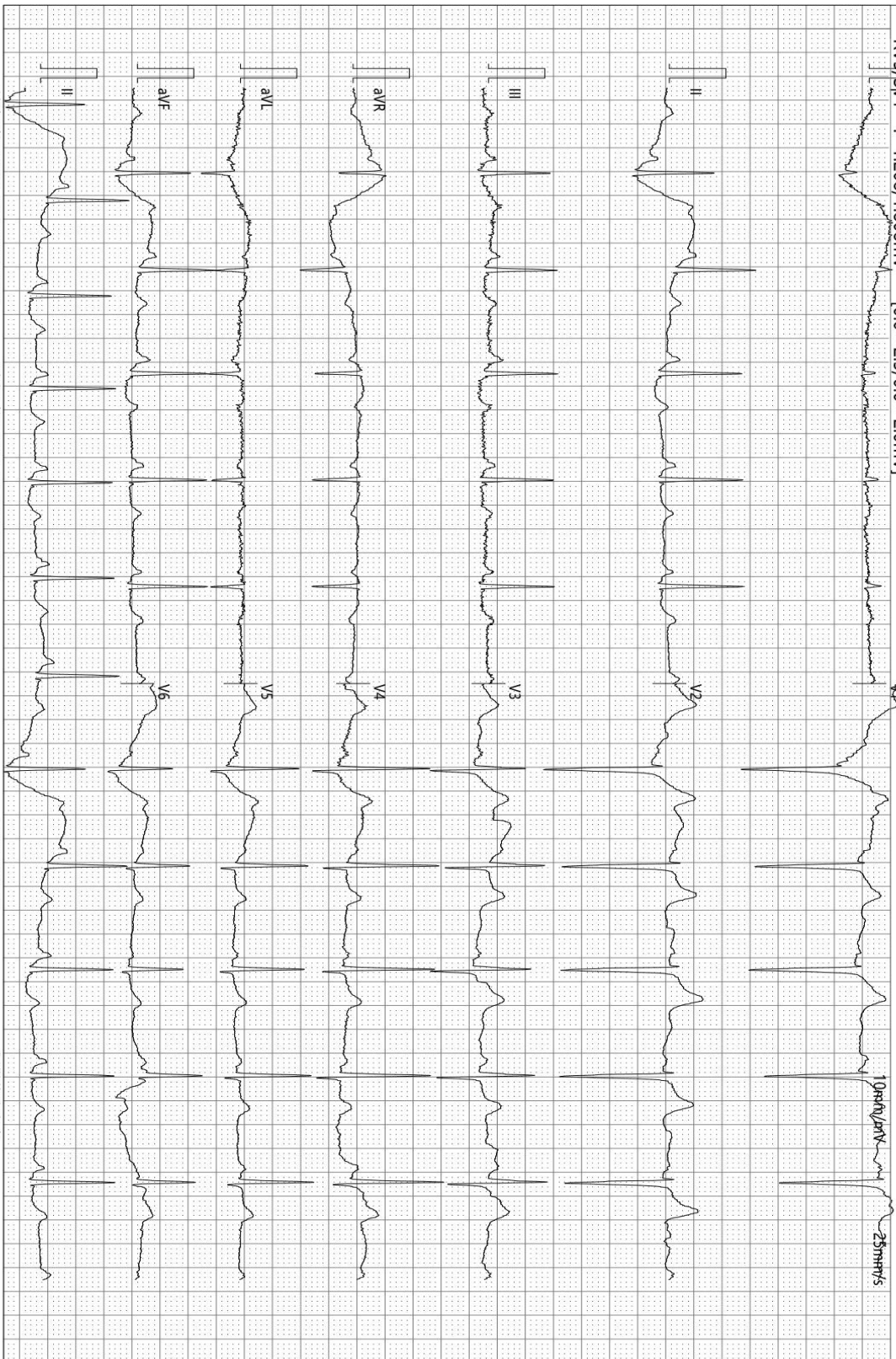
诊断结果:

- 1.窦性心律
- 2.正常心电图

诊断医生:

袁锦生
周志辉

HR : 73bpm [60 ~ 100bpm]
 P : 104ms [0 ~ 110ms]
 PR : 144ms [120 ~ 200ms]
 QRS : 81ms [60 ~ 100ms]
 QT/QTc : 380/419ms [320 ~ 440/0 ~ 450ms]
 P/QRS/T : 85 / 85/83 ↓ deg. [0 ~ 75/-30 ~ 90/0 ~ 75deg]
 RV5/SV1 : 1.208/1.808mV [0.0 ~ 2.5/0.0 ~ 2.0mV]



检查时间:2025-12-27 07:55:11

诊断时间:2025-12-27 08:11:48

SEMIP V1.90

仅供临床参考

Text




大同瑞慈健康体检

颅内多普勒血流图 (TCD) 检查报告单


姓名: 袁锦生 性别: 男 年龄: 64 岁 检查号: 2109230586
 申请科室: 体检科 申请医师: 李菊蓉 检查类型: 颅内血管 床号:

LVA 59mm(深度) PW 2MHz



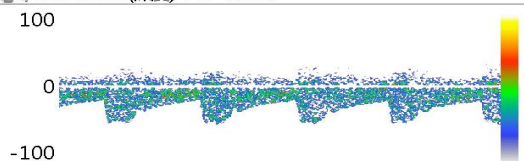
Vs:56.3 Vd:21.1 Vm:32.8
 PI:1.07 RI:0.63 S/D:2.67

BA 67mm(深度) PW 2MHz



Vs:43.1 Vd:14.9 Vm:24.3
 PI:1.16 RI:0.65 S/D:2.89

RVA 56mm(深度) PW 2MHz



Vs:55.5 Vd:22.4 Vm:33.4
 PI:0.99 RI:0.60 S/D:2.48

Vs: Vd: Vm:
 PI: RI: S/D:

Vs: Vd: Vm:
 PI: RI: S/D:

Vs: Vd: Vm:
 PI: RI: S/D:

医生意见

结论: 双侧大脑中动脉、椎-基底动脉脑血管超声未见异常。

李菊蓉

检查日期: 2025-12-27

本报告单仅提供临床参考

大同瑞慈健康体检

骨密度检测报告

受检者信息

受检者ID: 2109230586
姓名: 袁锦生
出生年月日: 1961/8/16

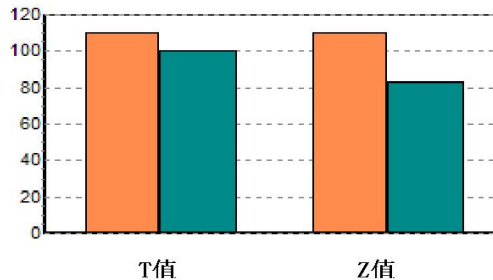
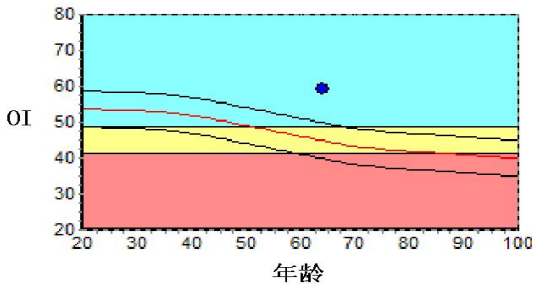
年龄: 64
性别: 男
测定部位(右/左): 右

测定结果

测定日期: 2025/12/27 8:18:41

测试编号: 1/1

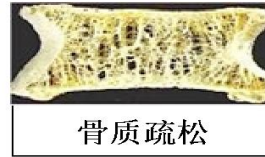
受测者 平均值



数据库: Asia
OI: 59.2
SOS: 1370.8 m/s, BUA: 49.0
T值: 1.07
Z值: 2.88

成人比: 109.9 %
同龄比: 132.1 %
OPR: N/A %

结果分析



注解

以上结论仅供参考

科室:

医生签名:

医院地址 大同瑞慈健康体检
地址 大同市平城区魏都大道79号

联系电话 0352-2824444
操作者 名燕凌

大同五洲心血管病医院
0352-5332388



大同五洲心血管病医院

超声诊断图文报告

流水号: 2109230586

超声号: 2087590

姓名: 袁锦生

年龄: 64岁

性别: 男

检查设备: Vivid E95

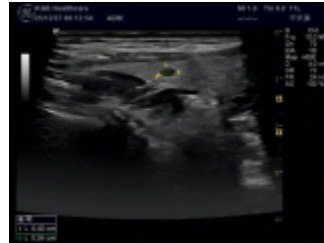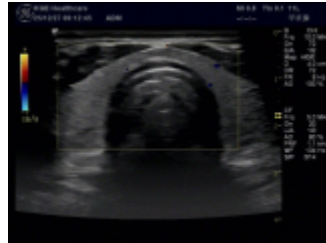体检号: 338657

申请医院: 本院

体检科室: 体检科

检查部位: 甲状腺彩超

经典图像:



影像所见:

甲状腺双侧叶形态正常, 包膜完整, 右侧叶实质内探及数个囊性结节, 较大的约 0.4×0.2 cm, 边界清, 余实质回声均匀, CDFI: 未见异常血流信号。

双侧颈部未见明显肿大淋巴结。

影像诊断:

甲状腺右侧叶多发结节 TI-RADS 2 级

报告医师: 李菊蓉

检查日期: 2025-12-27

审核医师: 李菊蓉

报告日期: 2025-12-27

温馨提示: 本报告仅供临床医生参考! 若有疑问, 请致电: 0352---5339668

地址: 大同市平城区迎宾街 750 号。

大同五洲心血管病医院

0352-5332388



大同五洲心血管病医院

超声诊断图文报告

流水号: 2109230586

超声号: 2087597

姓名: 袁锦生

年龄: 64岁

性别: 男

检查设备: Vivid E95

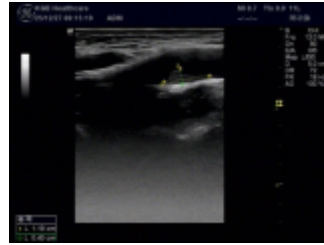
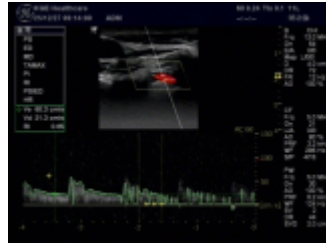
体检号: 338657

申请医院: 本院

体检科室: 体检科

检查部位: 颈部血管彩超

经典图像:



影像所见:

右侧颈总动脉膨大处后壁探及混合回声斑, 大小约 11.9*4.0mm, 右锁骨下动脉起始处、左侧颈总动脉、双侧颈内、颈外动脉起始段内中膜不增厚, 内壁欠光滑, 管壁未见明确强回声斑。CDFI: 血流充盈好。PW: 频谱形态正常。双侧椎动脉走行正常, 椎动脉内径正常, 管壁不厚, 管腔内为无回声, CDFI: 血流充盈好。PW: 频谱正常。

影像诊断:

右侧颈总动脉膨大处斑块形成

报告医师: 李菊蓉

检查日期: 2025-12-27

审核医师: 李菊蓉

报告日期: 2025-12-27

温馨提示: 本报告仅供临床医生参考! 若有疑问, 请致电: 0352---5339668

地址: 大同市平城区迎宾街 750 号。

大同五洲心血管病医院

0352-5332388

 大同五洲心血管病医院
超声诊断图文报告

流水号：2109230586

超声号：2087601

姓名：袁锦生

年龄：64岁

性别：男

检查设备：Vivid E95

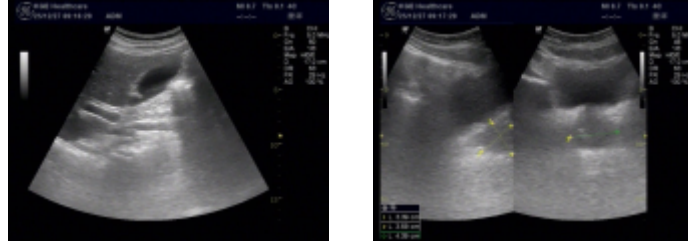
体检号：338657

申请医院：本院

体检科室：体检科

检查部位：全腹彩超

经典图像：



影像所见：

肝脏大小形态正常，包膜光滑完整，实质回声均匀，肝内管道系统走行清晰，门静脉及肝内胆管不扩张。
胆囊大小形态正常，壁不厚、光滑，囊内透声好，肝外胆管不扩张。
胰腺大小形态正常，实质回声均匀，主胰管不扩张。
脾脏大小形态正常，实质回声均匀，脾门静脉不宽。
双肾大小形态正常，皮髓质分界清晰，集合系统未见分离，双侧输尿管未见扩张。
膀胱充盈佳，未见明显异常。
前列腺形态饱满，大小约 4.4*3.6*3.4cm，实质回声均匀。

影像诊断：

前列腺增大

报告医师：李菊蓉

检查日期：2025-12-27

审核医师：李菊蓉

报告日期：2025-12-27

温馨提示：本报告仅供临床医生参考！若有疑问，请致电：0352---5339668

地址：大同市平城区迎宾街 750 号。

大同五洲心血管病医院

0352-5332388



大同五洲心血管病医院

双源 CT 诊断图文报告

ID号: 2109230586

影像号: CT20251226161

姓名: 袁锦生

年龄: 64岁

性别: 男

检查设备: 西门子量子双源 CT

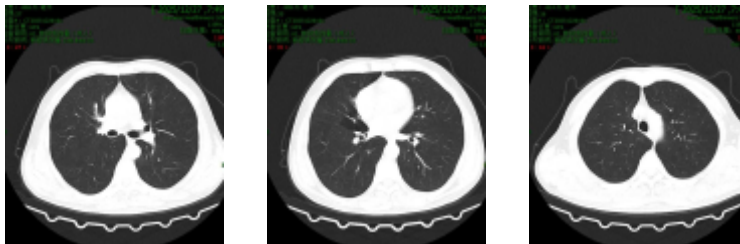
体检号: 338657

申请医院: 本院

体检科室: 体检科

检查部位: CT 检查

经典图像:



影像所见:

双侧胸廓对称, 气管居中。气管及支气管未见狭窄及阻塞。右肺中叶见条索状高密度影, 边缘清晰。双肺门不大, 形态自然。心脏及大血管大小、形态未见异常。纵隔内未见肿块及肿大淋巴结。胸膜无增厚, 胸膜腔内无积液。胸壁软组织及骨骼未见病变征象。

影像诊断:

右肺中叶纤维化灶

报告医师: 蒋聪明

检查日期: 2025-12-27

审核医师: 蒋聪明

报告日期: 2025-12-27

大同五洲心血管病医院

0352-5332388

温馨提示：本报告仅供临床医生参考！如有疑问，请致电：0352---5339668

地址：大同市平城区迎宾街 750 号。

大同五洲心血管病医院
0352-5332388
