



2109230583

检 查 结 果

姓 名	胡志奇 2
性 别	男 年龄 56 岁
联系电话	13935241266
体检日期	2026-04-30

检验报告

尿常规

项目名称	检查结果	单位	参考值	提示
胆红素(BIL)	-		阴性	
隐血(ERY)	-		阴性	
小圆上皮细胞(SRC)	0	个/u1	0--0	
维生素C	-		阴性	
异常红细胞	0	个/u1	0--3	
红细胞(正常)	0	个/u1	0--6	
鳞状上皮细胞	2	个/u1	0--0	↑
粘液丝	0	个/u1	0--0	
尿葡萄糖(GLU)	-		阴性	
酮体(KET)	-		阴性	
比重(SG)	1.010		1.003--1.030	
酸碱度(PH)	8.0		4.5--8.0	
尿蛋白质(PRO)	-		阴性	
尿胆原(URO)	-		阴性	
亚硝酸盐(NIT)	-		阴性	
尿白细胞(LEU)	1+		阴性	

*小结:

鳞状上皮细胞偏高(2 /HP) 尿白细胞(LEU)1+

操作员：祁佳佳 检查日期：2026-04-30 检查医生：

血常规(五分类)

项目名称	检查结果	单位	参考值	提示
白细胞(WBC)	5.10	$10^9/L$	3.5--9.5	
淋巴细胞绝对值(LY#)	1.72	$10^9/L$	1.1--3.2	

淋巴细胞百分比 (LY%)	33.8	%	20--50
中性粒细胞绝对值 (GR#)	3.05	$10^9/L$	1.8--6.3
中性粒细胞百分比 (GR%)	59.9	%	40--75
嗜碱性粒细胞绝对值 (BA#)	0.01	$10^9/L$	0--0.06
嗜碱性粒细胞百分比 (BA%)	0.1	%	0--1.0
嗜酸性粒细胞绝对值 (EO#)	0.06	$10^9/L$	0.02--0.52
嗜酸性粒细胞百分比 (EO%)	1.1	%	0.4--8
血小板 (PLT)	223	$10^9/L$	125--350
血小板分布宽度 (PDW)	10.6	f1	9.0--17
平均血小板体积 (MPV)	10.3	f1	6.0--14.0
血小板压积 (PCT)	0.230	%	0.11--0.28
红细胞 (RBC)	4.57	$10^{12}/L$	4.3--5.8
血红蛋白	133	g/L	130--175
红细胞压积 (HCT)	41.9	%	40--50
红细胞平均体积 (MCV)	91.7	f1	82--100
平均血红蛋白含量 (MCH)	29.2	pg	27--34
平均血红蛋白浓度 (MCHC)	318	g/L	316--354
单核细胞绝对值 (MO#)	0.26	$10^9/L$	0.1--0.6
单核细胞百分比 (MO%)	5.1	%	3--10
红细胞分布宽度标准差 (RDW-SD)	47.6	f1	35--56
红细胞分布宽度变异系数 (RDW-CV)	14.6	%	10.6--16.6
大血小板比率	27.7	%	11--45
大血小板数目	62	$10^9/L$	30--90
未成熟粒细胞数目	0.00	$10^9/L$	0--0.6
未成熟粒细胞百分比	0.0	%	0--10
有核红细胞数目	0.002	$10^9/L$	0--9999
有核红细胞百分比	0.04	/100WBC	0--9999

*小结:

未见异常

操作员：祁佳佳 检查日期：2026-04-30 检查医生：

肾功三项

项目名称	检查结果	单位	参考值	提示
肌酐(CREA)	59.40	umol/L	57--97	
尿酸(UA)	310.00	umol/L	200--420	
尿素测定(Urea)	3.60	mmol/L	3.1--8.0	

***小结：**

未见异常

操作员：孙钰 检查日期：2026-04-30 检查医生：

空腹血糖

项目名称	检查结果	单位	参考值	提示
葡萄糖(GLU)	5.40	mmol/L	3.89--6.1	

***小结：**

未见异常

操作员：孙钰 检查日期：2026-04-30 检查医生：

尿沉渣

项目名称	检查结果	单位	参考值	提示
白细胞尿	8	个/u1	0--13	
上皮细胞(EC)	2	/HP	0--28	
管型(CAST)	0	个/u1	0--1	
霉菌(尿)	0	/HP	0--0	
结晶	0	/HP	0--10	
透明度(CLA)	清亮			
胆红素(BIL)	-		阴性	
颜色(Colour)	淡黄色			
红细胞(尿)(RBC)	0	个/u1	0--6	

***小结：**

未见异常

操作员：祁佳佳 检查日期：2026-04-30 检查医生：

血脂四项

项目名称	检查结果	单位	参考值	提示
动脉硬化指数	2.01		1.31--3.19	
总胆固醇(CHOL)	5.71	mmol/L	2.59--5.2	↑
甘油三脂(TG)	1.24	mmol/L	0.7--1.7	
低密度脂蛋白(LDL)	3.12	mmol/L	0--4.13	
高密度脂蛋白(HDL)	1.55	mmol/L	0.77--1.55	

***小结：**

总胆固醇(CHOL)偏高(5.71 mmol/L)

操作员：孙钰 检查日期：2026-04-30 检查医生：

肝功能三项

项目名称	检查结果	单位	参考值	提示
γ-谷氨酰转肽酶(GGT)	23.0	U/L	10--60	
丙氨酸氨基转移酶(ALT)	21.00	U/L	9--50	
门冬氨酸氨基转移酶(AST)	14.00	U/L	15--40	↓
谷草比谷丙	0.67		0.4--2.5	

***小结：**

门冬氨酸氨基转移酶(AST)偏低(14.00 U/L)

操作员：孙钰 检查日期：2026-04-30 检查医生：

肿瘤标志物 2 项

项目名称	检查结果	单位	参考值	提示
癌胚抗原(CEA)	0.46	ng/ml	0--5	
甲胎蛋白(AFP)	3.70	ng/ml	0--7	

***小结：**

未见异常

姓名：胡志奇 2 性别：男 年龄：56 登记流水：2109230583 体检日期：2026-04-30

操作员：梁可欣 检查日期：2026-04-30 检查医生：

体检科 12导联心电图报告

胡志奇2 男 56岁 体检号:338654

病历号:

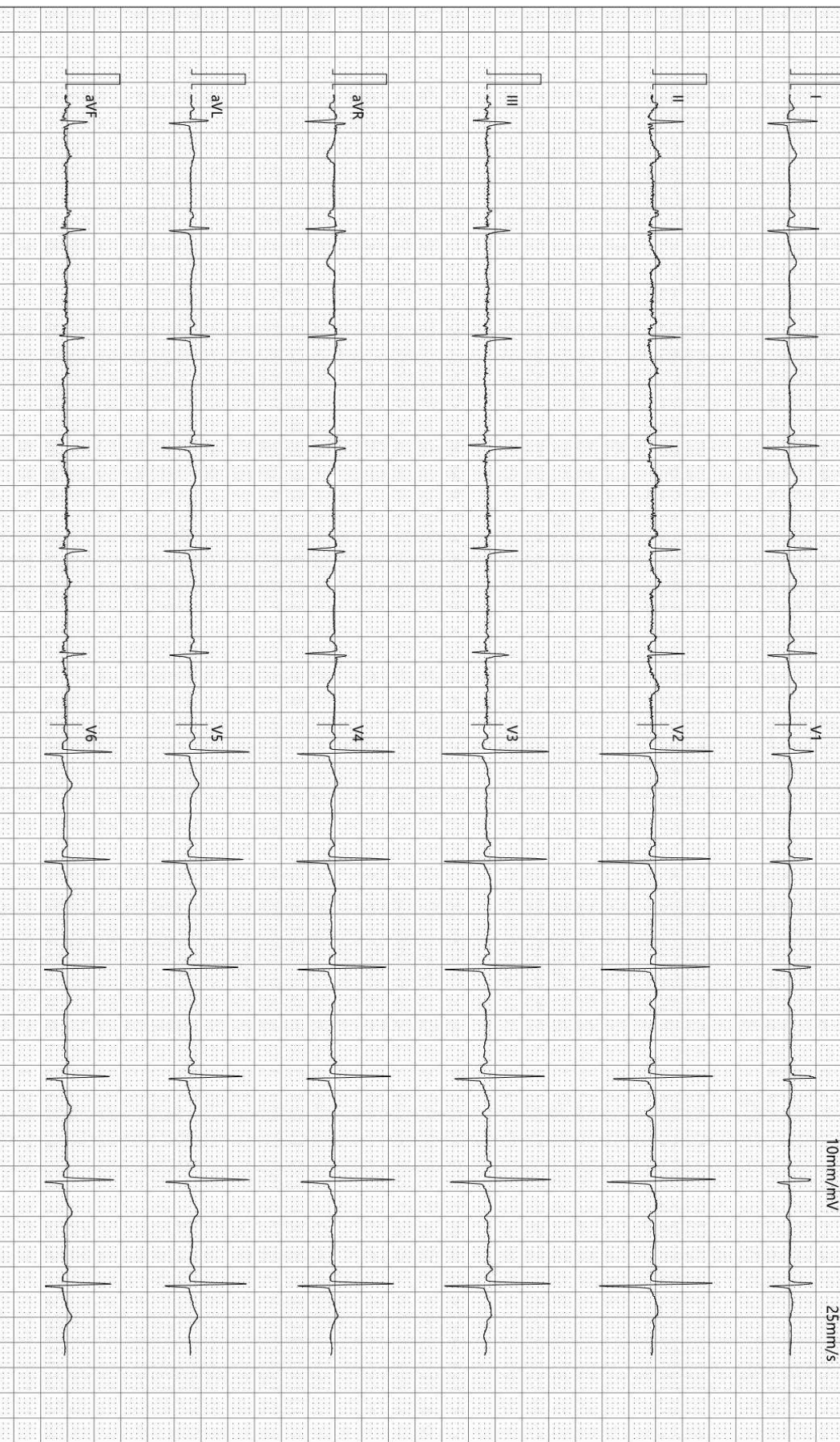
诊断结果:

- 1.窦性心律
- 2.逆钟向转位

诊断医生:

陶志奇
陶志奇

HR	: 71bpm	[60 ~ 100bpm]
P	: 98ms	[0 ~ 110ms]
PR	: 144ms	[120 ~ 200ms]
QRS	: 84ms	[60 ~ 100ms]
QT/QTc	: 375/410ms	[320 ~ 440/0 ~ 450ms]
P/QRS/T	: 50/68/26deg.	[0 ~ 75/-30 ~ 90/0 ~ 75deg]
RV5/SV1	: 1.049/0.277mV	[0.0 ~ 2.5/0.0 ~ 2.0mV]



检查时间:2026-04-30 11:57:46

诊断时间:2026-04-30 14:40:24

SEMIP V1 90

仅供临床参考

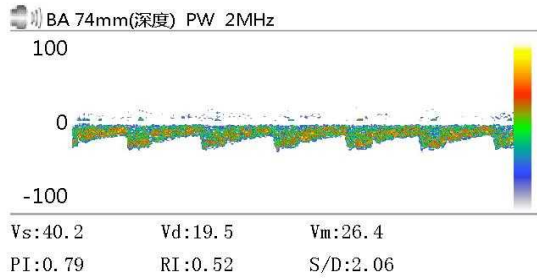
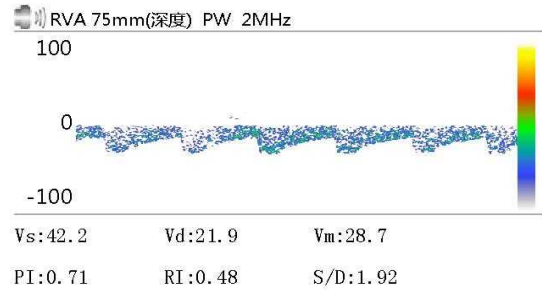
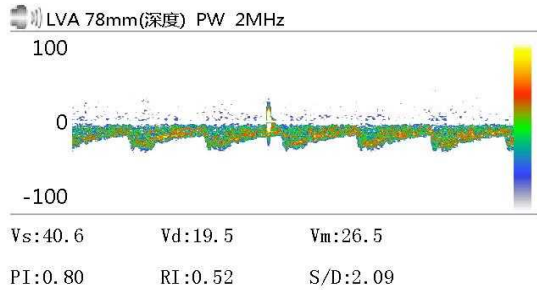
Text



大同瑞慈健康体检

颅内多普勒血流图 (TCD) 检查报告单

姓名: 胡志奇2 性别: 男 年龄: 56 岁 检查号: 2109230583
 申请科室: 体检科 申请医师: 李菊蓉 检查类型: 颅内血管 床号:



Vs: Vd: Vm:
 PI: RI: S/D:

Vs: Vd: Vm:
 PI: RI: S/D:

Vs: Vd: Vm:
 PI: RI: S/D:

医生意见

结论: 椎-基底动脉脑血管超声未见异常。

李菊蓉

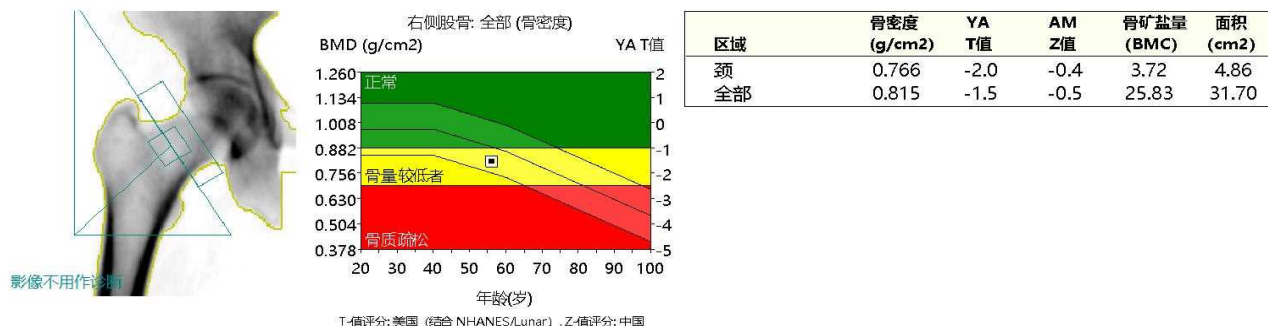
检查日期: 2026-04-30

本报告单仅提供临床参考

大同瑞慈康复医院

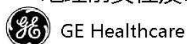
双能X线骨密度检查报告单

姓名:	胡志奇2	申请科室:	
生日:	1970/02/18	年龄:	56.1岁
身高:	160.0 cm	体重:	60.0 kg
性别:	女性	种族:	亚裔人
		检查ID:	
		检查日期:	2026/04/30



诊断意见: 骨量减少。

注: 绝经后女性及50岁以上男性BMD报告原则: $T \leq -2.5$ 骨质疏松, $-2.5 < T < -1.0$ 骨量减少, $-1.0 \leq T$ 正常骨密度。
 绝经前女性及50岁以下男性BMD报告原则: $Z > -2.0$ 骨密度在同龄人范围内, $Z \leq -2.0$ 骨密度低于同龄人范围。

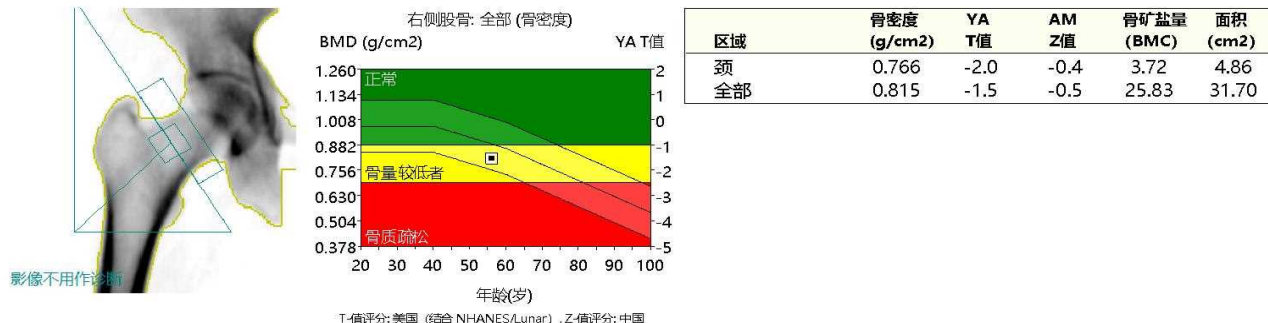


操作者:

大同瑞慈康复医院

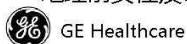
双能X线骨密度检查报告单

姓名:	胡志奇2	年龄:	56.1岁	申请科室:	
生日:	1970/02/18	体重:	60.0 kg	住院号:	
身高:	160.0 cm	种族:	亚裔人	检查ID:	
性别:	女性			检查日期:	2026/04/30



诊断意见: 骨量减少。

注: 绝经后女性及50岁以上男性BMD报告原则: $T \leq -2.5$ 骨质疏松, $-2.5 < T < -1.0$ 骨量减少, $-1.0 \leq T$ 正常骨密度。
 绝经前女性及50岁以下男性BMD报告原则: $Z > -2.0$ 骨密度在同龄人范围内, $Z \leq -2.0$ 骨密度低于同龄人范围。



操作者:

Rich 大同瑞慈康复医院
超声诊断图文报告

流水号: 2109230583

超声号: 2165305

姓名: 胡志奇 2

年龄: 56 岁

性别: 男

检查设备: Vivid E95

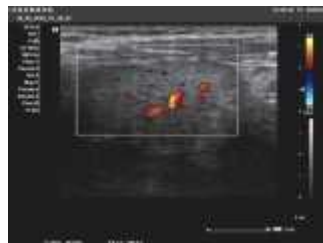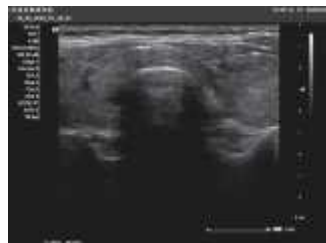体检号: 338654

申请医院: 本院

体检科室: 体检科

检查部位: 甲状腺彩超

经典图像:



影像所见:

甲状腺双侧叶形态正常, 包膜完整, 实质回声不均匀、减低, 呈蜂窝状改变, CDFI: 未见异常血流信号。
双侧颈部未见明显肿大淋巴结。

影像诊断:

甲状腺双侧叶弥漫性病变建议测甲功

报告医师:

检查日期: 2026-04-30

审核医师:

报告日期: 2026-04-30



注: 本报告仅供临床医生参考!

地址: 大同市魏都大道 79 号。如有疑问, 请致电: 0352---2830580

Rich 大同瑞慈康复医院
超声诊断图文报告

流水号：2109230583

超声号：2165308

姓名：胡志奇 2

年龄：56 岁

性别：男

检查设备：Vivid E95

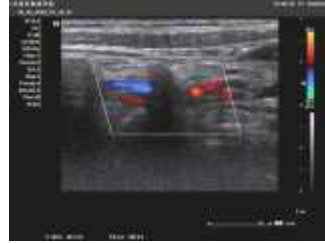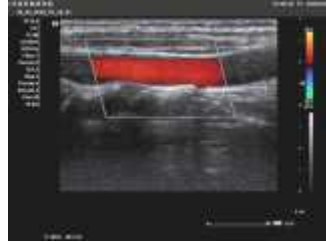体检号：338654

申请医院：本院

体检科室：体检科

检查部位：颈部血管彩超

经典图像：



影像所见：

右锁骨下动脉起始处、双侧颈总动脉、颈内、颈外动脉起始段内中膜不增厚，内壁欠光滑，管壁未见明确强回声斑。CDFI：血流充盈好。PW：频谱形态正常。 双侧椎动脉走行正常，椎动脉内径正常，管壁不厚，管腔内为无回声，CDFI：血流充盈好。PW：频谱正常。

影像诊断：

双侧颈动脉、椎动脉未见明显异常

报告医师：

检查日期：2026-04-30

审核医师：

报告日期：2026-04-30



注：本报告仅供临床医生参考！

地址：大同市魏都大道 79 号。若有疑问，请致电：0352---2830580

Rich 大同瑞慈康复医院
超声诊断图文报告

流水号：2109230583

超声号：2165329

姓名：胡志奇 2

年龄：56 岁

性别：男

检查设备：Vivid E95

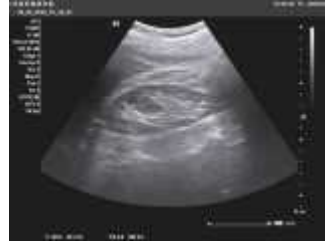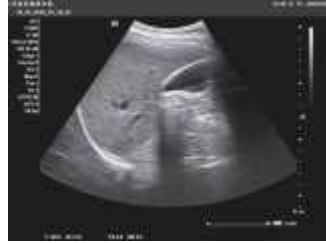体检号：338654

申请医院：本院

体检科室：体检科

检查部位：全腹彩超

经典图像：



影像所见：

肝脏大小形态正常，包膜光滑完整，实质回声细腻增强，肝内管道系统走行欠清晰，门静脉及肝内胆管不扩张。
胆囊大小形态正常，壁不厚、光滑，囊内透声好，肝外胆管不扩张。
胰腺大小形态正常，实质回声均匀，主胰管不扩张。
脾脏大小形态正常，实质回声均匀，脾门静脉不宽。
双肾大小形态正常，皮髓质分界清晰，集合系统未见分离，双侧输尿管未见扩张。

影像诊断：

轻度脂肪肝

报告医师：

检查日期：2026-04-30

审核医师：

报告日期：2026-04-30



注：本报告仅供临床医生参考！

地址：大同市魏都大道 79 号。若有疑问，请致电：0352---2830580

ID 号: 2109230583

影像号: CT20260430081

姓名: 胡志奇 2

年龄: 56 岁

性别: 男

检查设备: 西门子量子双源 CT

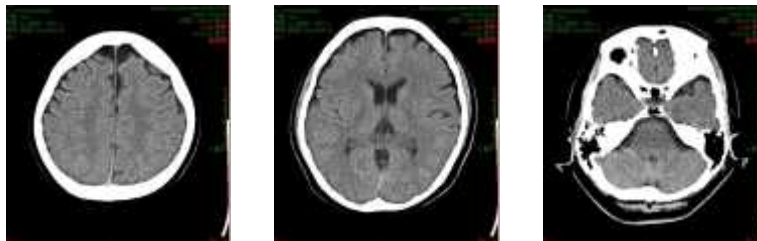体检号: 338654

申请医院: 本院

体检科室: 体检科

检查部位: CT 检查

经典图像:



影像所见:

双侧大脑半球对称, 脑实质未见异常, 脑室无扩张, 脑沟裂无增宽, 脑中线居中。脑干、小脑未见异常。颅骨未见异常。

影像诊断:

颅脑 CT 平扫未见异常

报告医师: 张剑峰

检查日期: 2026-04-30

审核医师:

报告日期: 2026-04-30