



2109170528

大同瑞慈健康体检

报 告 册

体检编号	338118	工号	7
姓名	贾立智		
性别	男	年龄	70岁
单位	广灵县委宣传部		
部门	广灵县委宣传部		
联系电话	15934252866		
体检日期	2023-10-30		

尊敬的贾立智先生您好！

首先，瑞慈健康体检全体员工欢迎您的光临，并对您的信任表示衷心的感谢！

您于 2023-10-30 （体检编号：338118）完成健康检查，本机构的各科医生已根据您的体检项目及结果，汇总成此份健康体检报告，并经总检医生审核。据此提出对您健康状况的综合分析及建议。

瑞慈健康体检倡导“大健康、大康复”，提出“健康是第一财富（Rich）”的人文理念。希望您仔细阅读并妥善地保管此份健康体检报告，并认真关注报告中的提示与建议，若您对报告内容有任何疑问，可直接与瑞慈健康体检客服部联系，进一步咨询。

健康体检咨询电话：**0352-2824444**

客户服务咨询电话：**0352-2830597**

400-6112995

瑞慈健康体检报告由下列内容组成：

第一部分：主检报告

第二部分：分科分项结果

第三部分：检验报告

第四部分：附表

主检报告

检查综述

- 1、【身高、体重、血压】 (1) 血压 145/88：本次测量收缩期血压偏高
- 2、【血常规（五分类）】 血红蛋白偏高(182 g/L) 红细胞压积(HCT)偏高(53.5 %)
- 3、【生化全项 1】 葡萄糖(GLU)偏高(7.42 mmol/L) 直接胆红素(DBIL)偏高(8.4 umol/L) 动脉硬化指数偏高(3.26)
- 4、【尿常规】 鳞状上皮细胞偏高(1 /HP) 粘液丝偏高(6 /HP)
- 5、【CT 检查】 呼吸性细支气管炎 右肺下叶纤维粘连 冠状动脉硬化性改变，进一步检查
- 6、【心电图】 1. 窦性心律 2. 心电图左偏
- 7、【C14 检测幽门螺杆菌】 阳性++
- 8、【心脏彩超】 1. 主动脉瓣少量返流 2. 左室舒张功能减低
- 9、【颈部血管彩超】 右锁骨下动脉起始处、双侧颈总动脉（混合斑）形成
- 10、【全腹彩超】 1. 轻度脂肪肝
- 11、【动脉硬化检测】 1. 2 级高血压 2. 外周动脉僵硬度增高

医生建议

【本次测量收缩期血压偏高】：

- (1) 所谓单纯收缩期高血压，顾名思义是指一个人的舒张压（即低压）不高，仅仅是收缩压（即高压）超过正常范围。
- (2) 单纯收缩期高血压标准为收缩压在 140mmHg 以上，舒张压为 90mmHg 以下。如果收缩压在 140-149mmHg，又称单纯收缩期临界高血压。由于单纯收缩期高血压大部分发生在 60 岁以上的老年人，故又称老年单纯收缩期高血压。
- (3) 当病人患动脉硬化、甲状腺功能亢进、主动脉关闭不全、体循环动静脉瘘、动脉导管未闭及原因不明的高动力循环状态时，也常伴有收缩期高血压，但这些不包括在单纯收缩期高血压范围内。
- (4) 劳逸结合，保持良好身心状态。避免各种诱因：如情绪低落、紧张等。改进生活方式，适当低盐、低脂、低胆固醇饮食，戒烟酒。必要时心血管专科诊治，定期复诊。
- (5) 平时应低盐（每天 5~10g）、低脂饮食（少吃动物脂肪与内脏）；忌烟限酒。遵照医嘱坚持服药，定期测量血压，宜控制在 140/90mmHg 以下，若合并有糖尿病和肾病，要把血压控制在 130/80mmHg 以下。
- (6) 血压到正常水平时，说明此时选用的降压药和治疗方案基本合适，但并不意味着高血压已被“治愈”，应坚持治疗。若盲目自行停药或间断服药，常会使血压波动很大，而加重心、脑、肾和血管的损害。

【红细胞压积(HCT)偏高】：

- (1) 供内科结合临床参考。
- (2) 如果明显升高，复查血常规。

【血红蛋白偏高】：

- (1) 由于各种原因引起血液中的红细胞和血红蛋白绝对值增多，多见于机体循环及组织缺氧，血液中促红细胞生成素水平升高，骨髓加速释放细胞有关。
- (2) 某些原因使血浆中的水分丢失，血液浓缩，使红细胞和血红蛋白相对增多，如连续剧烈呕吐，大面积烧伤，大量出汗等。

(3)如轻度升高，不需要治疗。如明显升高，建议到血液科咨询。

【直接胆红素(DBIL)偏高】：

(1)直接胆红素(DBIL)是被肝细胞摄取后，与葡萄糖醛酸结合形成的结合胆红素，即直接胆红素。

(2)直接胆红素升高，主要见于胆道梗阻、胆汁淤积等，导致肝脏合成的直接胆红素无法经胆道排泄，反而逆流回血，而肝细胞对胆红素的摄取、代谢和排泄能力又属正常，此时就容易出现直接胆红素明显升高。

(3)因此，直接胆红素升高往往见于梗阻性黄疸，还可见于胰头癌等，常见的临床症状有发热、恶心、呕吐、腹胀等消化系统症状。

(4)总胆红素、间接胆红素、直接胆红素这三项是反映胆红素代谢的指标，而胆红素长期以来是作为溶血及肝胆疾病的重要异常指标。胆红素检查主要用于黄疸检查，反映肝脏疾病和胆道梗阻，如肝细胞发生炎症坏死等损害时会引起黄疸，胆道疾病及溶血性疾病也可引起黄疸。

(5)总胆红素、间接胆红素、直接胆红素都升高：见于肝细胞性黄疸，如急慢性肝炎、肝硬化、肝坏死等。

(6)总胆红素及间接胆红素升高：见于溶血性黄疸，如溶血性贫血，溶血性输血贫血，新生儿溶血病。

(7)总胆红素及直接胆红素升高：见于梗阻性黄疸，如胆石症、胆管癌肝癌胰头癌等，其升高程度与病情呈正相关，且癌性梗阻高于良性梗阻。

(8)总之，看肝功能化验单，要结合病情、病史、查体和其它相关的化验单、影像检查，排除生理性升高的因素（如有无感冒、酗酒、过于劳累、熬夜等情况），全面综合考虑。

【葡萄糖(GLU)偏高】：

(1)正常情况下，人体中糖的分解和合成代谢处于动态平衡，保持相对恒定。血清葡萄糖是指血液中的葡萄糖浓度，是诊断糖尿病最重要检查项目之一。

(2)空腹血糖偏高可分为生理性偏高（如餐后、高糖饮食、剧烈运动、情绪激动等均可引起一过性增高，经过休息后血糖值可以恢复正常）和病理性增高（如糖尿病、甲状腺功能亢进、库欣综合征等）。

(3)空腹血糖生理性增高经过调整饮食结构、避免剧烈活动、控制情绪等方式后可自行缓解，血糖值可以恢复正常。

(4)排除生理性增高因素经复查仍然增高者属于病理性增高，应及时到内分泌科复诊，明确血糖偏高的原因及所患疾病的种类。

(5)如果是首次检查发现血糖偏高，应及时到医院内分泌科进行详细的检查及正规的治疗。

(6)已确诊的糖尿病患者，如血糖仍较高则说明血糖控制不佳，应及时到医院内分泌科诊治，修正以往的治疗方案及改变一些不良的生活习惯。

(7)糖尿病的治疗强调早期治疗、长期治疗、综合治疗和措施个体化，综合防治包括糖尿病教育、饮食治疗、体育锻炼、药物治疗和血糖监测五个方面。

【动脉硬化指数偏高】：

(1)动脉硬化指数偏高，提示动脉硬化的风险性会更高，也就是心脑血管疾病的发病率会相对较高。建议控制血脂、血糖，少吃油腻食物，多吃蔬菜水果，加强锻炼，减轻体重。

【鳞状上皮细胞偏高】：

(1)在生理情况下，机体正常的新陈代谢都会引起鳞状上皮细胞的脱离，这是一种正常的机体现象。如果长时间出现鳞状上皮细胞偏高的现象时，则有可能是尿路感染、泌尿系统结石等因素导致，应及时往泌尿外科进一步诊断治疗。

【粘液丝偏高】：

(1)尿常规中粘液丝是由尿路中细胞分泌出来的，在有尿路感染时分泌会明显增多，且伴有炎症细胞的出现。

(2)粘液丝偏高，可分为生理性偏高和病理性偏高两种，生理性偏高一般是由于喝水较少导致的尿液浓缩，一般在喝水后就能达到稀释的效果。

(3)病理性的粘液丝偏高是由于泌尿系炎症或者是前列腺炎导致的，需要注意观察，多喝水，同时有白细胞等炎症细胞增多时，应及时服用抗感染药物治疗。如果仅有粘液丝的增多而没有白细胞等炎症细胞增多时，尿路有炎症的可能性不大。

(4)建议平时饮食注意清淡，多喝水，少吃油腻和辛辣的食物，要注意个人清洁卫生，勤洗阴部，注意休息。

【呼吸性细支气管炎】：

(1) 建议呼吸内科诊断治疗。

【冠状动脉硬化性改变】：

(1) 建议心血管内科诊断治疗。

【右肺下叶纤维粘连】：

(1) 建议呼吸内科诊断治疗。

【心电图左偏】：

(1) 生理情况下可见于肥胖、妊娠。病理情况下可见于左心室肥厚、完全性左束支传导阻滞、左前分支阻滞、下壁心梗。

(2) 无症状者无需特殊治疗，定期复查心电图。有症状（心悸、心慌、胸闷）请往心内科治疗，并请治疗引起心电图左偏的相关疾病。定期复查心电图。

【左室舒张功能减低】：

(1) 左心室舒张功能是指心肌弹性减低，心脏泵血功能减退。其引起原因，一是随着年龄的增长，心肌组织进行性变。其二是由于冠心病、高血压等慢性心肌病变。一般来说没有原发病变及年龄偏大的人员又无症状，不需要特殊处理，建议心内科结合临床考虑。

【主动脉瓣少量返流】：

(1) 主动脉根部退行性变，会导致主动脉瓣关闭不全的现象，从而形成轻度返流。在很多人中，没有临床症状，只有在做心脏彩超时发现。一般不需要治疗，建议定期复查，必要时心内科结合临床考虑。

【右锁骨下动脉起始处、双侧颈总动脉（混合斑）形成】：

(1) 建议心血管内科诊断治疗。

【轻度脂肪肝】：

(1) 脂肪肝是指肝脏被脂肪浸润，为一种多病因引起的获得性疾病。

(2) 脂肪肝是以肝细胞脂肪变性和脂肪蓄积为病理特征，最常见易患因素有超重或肥胖、进食油腻食物、高脂血症（尤其甘油三酯升高）、营养失调（营养过量或不足）、饮酒、高脂血症、少运动、糖耐量异常、减肥造成体重急剧下降、营养不良、中毒和药物等。

(3) 当肝内脂类（主要为甘油三酯）含量超过肝重的5%时为脂肪肝。脂肪肝是一个常见的临床现象，不是一个独立性的疾病。

(4) 值得注意的是，过多的脂肪在肝组织、肝细胞内浸润，引起肝细胞肿大，严重可致肝硬化。脂肪肝是可逆性的，合理饮食、运动及治疗后可恢复。

(5) 合理控制饮食，控制总摄入量，低盐、低脂和低糖类饮食，少吃动物内脏，多吃蔬菜水果；

(6) 控制危险因素，如控制体重、改善胰岛素抵抗、调整血脂紊乱，戒酒、戒烟，坚持长期有氧运动，加强体育锻炼；

(7) 定期复查腹部彩超、血脂、肝功能。

【2级高血压】：

(1) 高血压是指收缩期和（或）舒张期动脉血压高于正常，并连续三次不同日测量，血压都高于正常标准，可确定患高血压病。

(2) 高血压的发病与遗传、精神过度紧张、肥胖、吸烟、酗酒、嗜盐等因素有关。血压持久增高，可导致心、脑、肾等脏器的损害。

(3) 原发性高血压由于目前原因不明（部分与遗传有关），须终身服药降压。高血压主要危害心、脑血管和肾脏。一旦确诊“高血压”就要终生服药。

(4) 平时应低盐（每天5~10g）、低脂饮食（少吃动物脂肪与内脏）；忌烟限酒。遵照医嘱坚持服药，定期测量血压，宜控制在140/90mmHg以下，若合并有糖尿病和肾病，要把血压控制在130/80mmHg以下。

(5) 血压到正常水平时，说明此时选用的降压药和治疗方案基本合适，但并不意味着高血压已被“治愈”，应坚持治疗。若盲目自行停药或间断服药，常会使血压波动很大，而加重心、脑、肾和血管的损害。

(6) 建议您密切关注血压，保持心情舒畅，劳逸结合，适量运动，控制体重，避免过度劳累、情绪激动等。改进生活方式，适当低盐、低脂、低胆固醇饮食，戒烟酒。必要时心血管专科诊治。

【外周动脉僵硬度增高】：

(1) 动脉硬化是全身性粥样硬化在肢体局部表现，是全身性动脉内膜及其中膜呈退行性、增生性改变，使血管壁变硬缩小，失去弹性，从而继发血栓形成致使远端血流量进行性减少或中断。

(2) 要均衡饮食，要防止其他疾病引起的动脉粥样硬化，如糖尿病、肥胖、高血压。少吃含油脂和胆固醇多的食品，减少盐的摄入，多吃富含高密度脂蛋白的鱼类、海鲜。戒烟限酒，控制体重，保持良好的心态。通过适量的运动，可以明显改善动脉粥样硬化。必要时内科咨询及诊治。

【呼气试验检验报告阳性】：

(1) 提示幽门螺旋杆菌（HP）感染。幽门螺旋杆菌是慢性活动性胃炎的病原菌，是消化道溃疡和胃癌等疾病的重要致病因子。

(2) 没有临床症状者（如中上腹不适、饱胀、反酸、恶心等），可暂不进行抗 HP 治疗。如果是 HP 感染的消化性溃疡、慢性胃炎、早期胃癌切除后和需要长期服用非甾体类抗炎药物（如阿司匹林）者，应在专科医生指导下进行抗 HP 治疗。

(3) 建议您先进行胃镜检查，或往消化内科咨询，再决定是否进行根除治疗。

汇总医生： 丁昊炜

主检日期： 2023-10-31

主检医生：

分科结果

身高、体重、血压

项目名称	检查结果	项目名称	检查结果
身高	188cm	体重	88kg
血压	145/88mmHg		

***小结：**

(1) 血压 145/88：本次测量收缩期血压偏高

操作员：高妙 检查日期:2023-10-30 检查医生：张彬艳

检验报告

尿常规

项目名称	检查结果	单位	参考值	提示
胆红素(BIL)	-		阴性	
隐血(ERY)	-		阴性	
小圆上皮细胞(SRC)	0	个/ul	0--0	
维生素 C	-		阴性	
异常红细胞	0	个/ul	0--3	
红细胞（正常）	0	个/ul	0--6	
鳞状上皮细胞	1	个/ul	0--0	↑
粘液丝	6	个/ul	0--0	↑
尿葡萄糖(GLU)	-		阴性	
酮体(KET)	-		阴性	
比重(SG)	1.020		1.003--1.030	
酸碱度(PH)	6.5		4.5--8.0	
尿蛋白质(PRO)	-		阴性	
尿胆原(URO)	-		阴性	
亚硝酸盐(NIT)	-		阴性	
尿白细胞(LEU)	-		阴性	

*小结:

鳞状上皮细胞偏高(1 /HP) 粘液丝偏高(6 /HP)

操作员：李佳敏 检查日期:2023-10-30 检查医生:陈建国

血常规（五分类）

项目名称	检查结果	单位	参考值	提示
白细胞(WBC)	7.01	10 ⁹ /L	3.5--9.5	
淋巴细胞绝对值(LY#)	1.49	10 ⁹ /L	1.1--3.2	

淋巴细胞百分比(LY%)	21.2	%	20--50	
中性粒细胞绝对值(GR#)	4.71	10 ⁹ /L	1.8--6.3	
中性粒细胞百分比(GR%)	67.3	%	40--75	
嗜碱性粒细胞绝对值(BA#)	0.03	10 ⁹ /L	0--0.06	
嗜碱性粒细胞百分比(BA%)	0.4	%	0--1.0	
嗜酸性粒细胞绝对值(EO#)	0.27	10 ⁹ /L	0.02--0.52	
嗜酸性粒细胞百分比(EO%)	3.8	%	0.4--8.0	
血小板(PLT)	143	10 ⁹ /L	125--350	
血小板分布宽度(PDW)	16.5	%	15--17	
平均血小板体积(MPV)	12.5	fl	6.0--14.0	
血小板压积(PCT)	0.178	%	0.11--0.28	
红细胞(RBC)	5.52	10 ¹² /L	4.3--5.8	
血红蛋白	182	g/L	130--175	↑
红细胞压积(HCT)	53.5	%	40--50	↑
红细胞平均体积(MCV)	96.9	fl	82--100	
平均血红蛋白含量(MCH)	33.0	pg	27--34	
平均血红蛋白浓度(MCHC)	341	g/L	316--354	
单核细胞绝对值(MO#)	0.51	10 ⁹ /L	0.1--0.60	
单核细胞百分比(MO%)	7.3	%	3--10	
红细胞分布宽度标准差(RDW-SD)	45.6	fl	35--56	
红细胞分布宽度变异系数(RDW-CV)	12.4	%	10.6--16.6	
大血小板比率	42.7	%	11--45	
大血小板数目	61	10 ⁹ /L	30--90	
未成熟粒细胞数目	0.01	10 ⁹ /L	0--999	
未成熟粒细胞百分比	0.1	%	0--100	
有核红细胞数目	0.000	10 ⁹ /L	0--9999	

有核红细胞百分比	0.00	/100WBC	0--9999
----------	------	---------	---------

***小结:**

血红蛋白偏高(182 g/L) 红细胞压积(HCT)偏高(53.5 %)

操作员：祁佳佳 检查日期:2023-10-30 检查医生:陈建国

尿沉渣

项目名称	检查结果	单位	参考值	提示
白细胞尿	3	个/ul	0--13	
上皮细胞(EC)	1	/HP	0--28	
管型(CAST)	0	个/ul	0--1	
霉菌(尿)	0	/HP	0--0	
结晶	0	/HP	0--10	
透明度(CLA)	清亮			
胆红素(BIL)	-		阴性	
颜色(Colour)	淡黄色			
红细胞(尿)(RBC)	0	个/ul	0--6	

***小结:**

未见异常

操作员：李佳敏 检查日期:2023-10-30 检查医生:陈建国

生化全项 1

项目名称	检查结果	单位	参考值	提示
碳酸氢根(HCO3)	23.20	mmol/L	22--29	
总蛋白(T PROT)	66.8	g/L	65--85	
白蛋白(ALB)	44.60	g/L	40--55	
球蛋白(GLB)	22.20	g/L	15--35	
白蛋白/球蛋白(ALB/GLB)	2.01		1.0--2.5	
碱性磷酸酶(ALP)	82.0	U/L	45--125	

肌酐(CREA)	58.00	umol/L	57--111	
尿酸(UA)	369.00	umol/L	200--420	
钾(K)	3.88	mmol/L	3.5--5.5	
钠(Na)	139.6	mmol/L	136--145	
氯(Cl)	100.5	mmol/L	96--108	
钙(Ca)	2.28	mmol/L	2.11--2.52	
乳酸脱氢酶(LDH)	171.00	U/L	120--250	
淀粉酶(AMY)	52.00	IU/L	35--135	
葡萄糖(GLU)	7.42	mmol/L	3.89--6.1	↑
总胆红素(TBIL)	24.70	umol/L	0--26	
直接胆红素(DBIL)	8.4	umol/L	0--8.0	↑
间接胆红素(IBIL)	16.30	umol/L	0--17.39	
丙氨酸氨基转移酶(ALT)	27.00	U/L	9--50	
门冬氨酸氨基转移酶(AST)	23.00	U/L	15--40	
尿素测定 (Urea)	5.00	mmol/L	3.6--9.5	
肌酸激酶(CK)	83.00	U/L	50--310	
α-羟丁酸脱氢酶	157.00	U/L	72--182	
C 反应蛋白	1.10	mg/dl	0--3	
动脉硬化指数	3.26		1.31--3.19	↑
谷草比谷丙	0.85		0.4--2.5	
总胆固醇(CHOL)	4.78	mmol/L	2.59--5.2	
甘油三脂(TG)	1.13	mmol/L	0.7--1.7	
低密度脂蛋白(LDL)	3.26	mmol/L	0--4.13	
高密度脂蛋白(HDL)	1.00	mmol/L	0.77--1.55	

***小结:**

葡萄糖(GLU)偏高(7.42 mmol/L) 直接胆红素(DBIL)偏高(8.4 umol/L) 动脉硬化指数偏高(3.26)

操作员：赵伟 检查日期:2023-10-30 检查医生:陈建国

肿瘤标志物 2 项

项目名称	检查结果	单位	参考值	提示
癌胚抗原(CEA)	2.52	ng/ml	0--5	
甲胎蛋白(AFP)	5.3	ng/ml	0--7	

*小结:

未见异常

操作员：赵伟 检查日期:2023-10-30 检查医生:陈建国

大同瑞慈康复医院 12导联心电图报告

贾立智 男 70岁 体检号:338118

病床号:

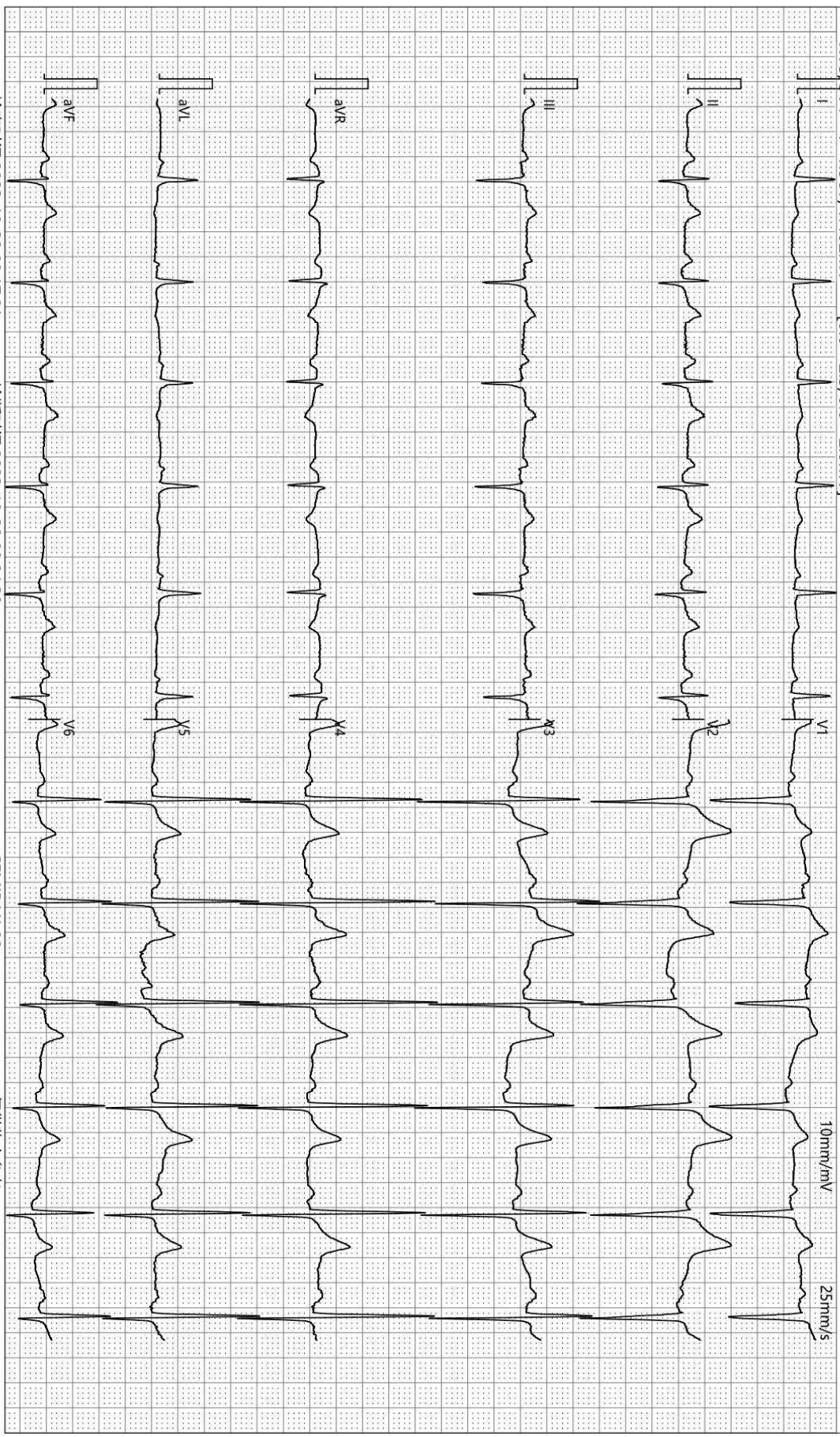
诊断结果:

- 1.窦性心律
- 2.心电图左偏

诊断医生:

贾立智
贾立智

HR	: 71bpm	[60 ~ 100bpm]
P	: 128 f ms	[0 ~ 110ms]
PR	: 196ms	[120 ~ 200ms]
QRS	: 92ms	[60 ~ 100ms]
QT/QTc	: 385/420ms	[320 ~ 440/0 ~ 450ms]
P/QRS/T	: 62/-33 / 74deg.	[0 ~ 75/-30 ~ 90/0 ~ 75deg]
RV5fSV1	: 1.987/1.462mV	[0.0 ~ 2.5/0.0 ~ 2.0mV]



检查时间:2023-10-30 09:17:21

诊断时间:2023-10-30 09:24:39

SEMIP V1 90

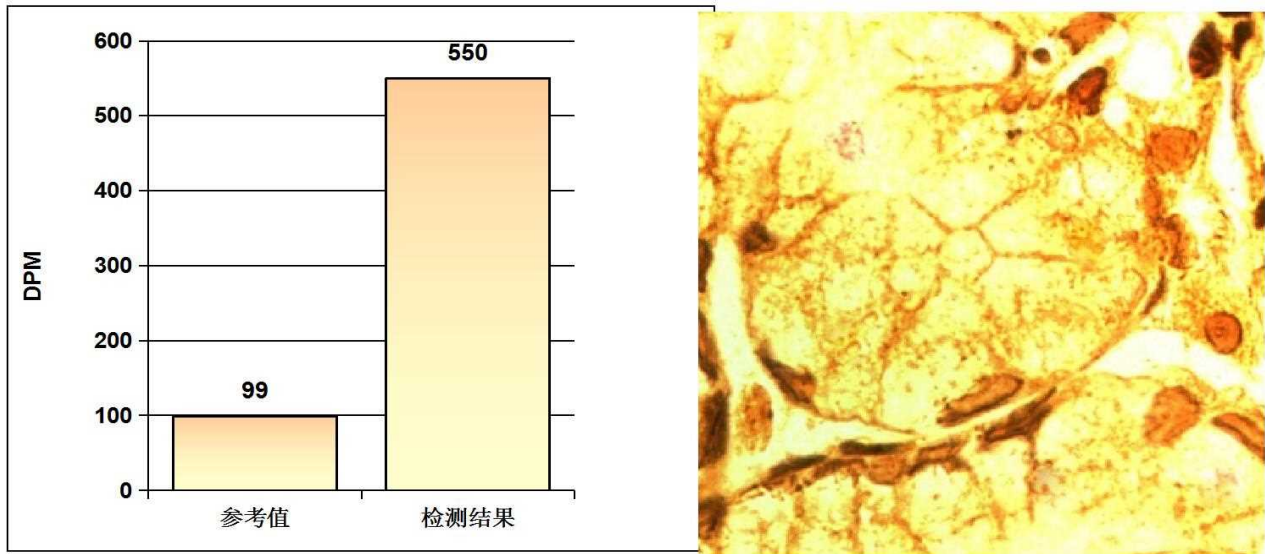
仅供临床参考

大同瑞慈康复医院

¹⁴C呼气试验检验报告

姓名	贾立智-T	年龄	70	性别	男
住院号	0	日期	2023/10/30 9:53:23	电话	0
送检医生	曹居杰	样品编号	7529	编号	2109170528

¹⁴C呼气试验



阳性参考值 (Disintegrations Per Minute(DPM)):

DPM值:	dpm > 2499	阳性++++
	1499 < dpm ≤ 2499	阳性+++
	499 < dpm ≤ 1499	阳性++
	149 < dpm ≤ 499	阳性+
	dpm ≤ 99	阴性
	99 < dpm ≤ 149	不确定

检测结果: **dpm= 550** **阳性++**

医生建议: 请接受正规的根除幽门螺杆菌(HP)的治疗, 并在治疗结束后一个月内复查; 注意保持健康及规律饮食!

温馨提示: 您本次检测的结果为阳性

检测医生: _____ 曹居杰

双源 CT 诊断图文报告

流水号: 2109170528

影像号: CT20231030002

姓名: 贾立智

年龄: 70 岁

性别: 男

检查设备: 西门子量子双源 CT

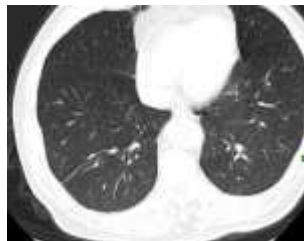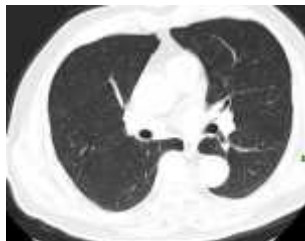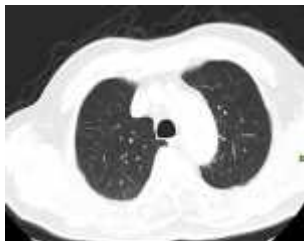体检号: 338118

申请医院: 本院

体检科室: 体检科

检查部位: CT 检查

经典图像:



影像所见:

胸廓对称, 纵隔无偏移。双肺支气管血管纹理模糊, 增多, 小叶性结构增多, 模糊, 右肺下叶纤维粘连。段以上支气管通畅, 心影形态未见异常, 冠状动脉走行区钙化, 纵隔内气管隆突旁、肺门旁淋巴结部分钙化斑。两侧胸膜未见异常。

影像诊断:

呼吸性细支气管炎

右肺下叶纤维粘连

冠状动脉硬化性改变, 进一步检查

报告医师: 剧艳军

检查日期: 2023-10-30

审核医师: 剧艳军

报告日期: 2023-10-30


超声诊断图文报告

流水号: 2109170528

影像号: 1434022

姓名: 贾立智 年龄: 70岁 性别: 男 检查设备: Vivid E95
体检号: 338118 申请医院: 本院 体检科室: 体检科 检查部位: 心脏彩超

经典图像:



影像所见:

超声测量 (单位: mm)

升主动脉内径 25 (32±3mm) 左房内径 30 (35mm) 室间隔 8.6 (8-11mm)
左室内径 50 (47±4mm) 左室后壁 9.3 (8-11mm) EF67% (50-80%)
右室内径 25 (36±4mm) 右房内径 28 (36±4mm) FS33% (28-41%)
主肺动脉内径 21 (23±3mm)

升主动脉内径正常, 心脏各腔室大小正常, 室间隔厚度正常, 左室壁未见明显节段性运动异常, 主动脉瓣探及少量返流信号, 余瓣膜及启闭功能未见明显异常, 舒张期二尖瓣口血流频谱 E/A<1, 心包腔未见积液。

影像诊断:

1. 主动脉瓣少量返流
2. 左室舒张功能减低

报告医师: 李菊蓉

检查日期: 2023-10-30

审核医师: 李菊蓉

报告日期: 2023-10-30

超声诊断图文报告

流水号: 2109170528

影像号: 1434030

姓名: 贾立智

年龄: 70岁

性别: 男

检查设备: Vivid E95

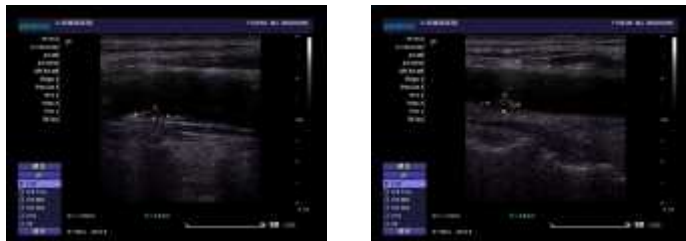体检号: 338118

申请医院: 本院

体检科室: 体检科

检查部位: 颈部血管彩超

经典图像:



影像所见:

右锁骨下动脉起始处探及混合回声斑, 大小约 6.7*2.7mm, 右侧颈总动脉膨大处后壁探及混合回声斑, 大小约 7.8*2.5mm, 右侧颈总动脉水平部前壁探及数个混合回声斑, 较大约 6.1*2.3mm, 左侧颈总动脉探及数个混合回声斑, 较大者位于膨大处后壁, 大小约 7.4*4.0mm, 双侧颈内、颈外动脉起始段内中膜不增厚, 内壁欠光滑, 管壁未见明确强回声斑。CDFI: 血流充盈好。PW: 频谱形态正常。

双侧椎动脉走行正常, 椎动脉内径正常, 管壁不厚, 管腔内为无回声, CDFI: 血流充盈好。PW: 频谱正常。

	内径 mm	流速 cm/s	RI
左侧椎动脉	3.5	45.5	0.52
右侧椎动脉	3.4	47.8	0.55

影像诊断:

右锁骨下动脉起始处、双侧颈总动脉(混合斑)形成

报告医师: 李菊蓉

检查日期: 2023-10-30

审核医师: 李菊蓉

报告日期: 2023-10-30

超声诊断图文报告

流水号: 2109170528

影像号: 1434032

姓名: 贾立智

年龄: 70 岁

性别: 男

检查设备: Vivid E95

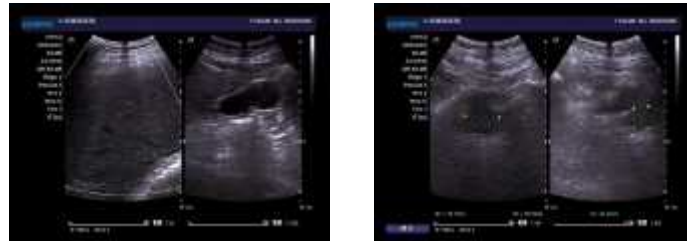体检号: 338118

申请医院: 本院

体检科室: 体检科

检查部位: 全腹彩超

经典图像:



影像所见:

肝脏大小形态正常, 包膜光滑完整, 实质回声细腻、增强, 肝内管道系统走行欠清晰, 门静脉及肝内胆管不扩张。
胆囊大小形态正常, 壁不厚、光滑, 囊内透声好, 肝外胆管不扩张。
胰腺大小形态正常, 实质回声均匀, 主胰管不扩张。
脾脏大小形态正常, 实质回声均匀, 脾门静脉不宽。
双肾大小形态正常, 皮髓质分界清晰, 集合系统未见分离, 双侧输尿管未见扩张。
膀胱充盈欠佳。
前列腺形态正常, 大小约 3.3*2.5*2.4cm, 实质回声欠均匀。

影像诊断:

1. 轻度脂肪肝

报告医师: 李菊蓉

检查日期: 2023-10-30

审核医师: 李菊蓉

报告日期: 2023-10-30