



2109170526

检 查 结 果

姓名	薛桂春
性别	男
年龄	63岁
联系电话	13103428186
体检日期	2026-04-16

检验报告

尿常规

项目名称	检查结果	单位	参考值	提示
胆红素(BIL)	-		阴性	
隐血(ERY)	-		阴性	
小圆上皮细胞(SRC)	0	个/u1	0--0	
维生素C	+-		阴性	
异常红细胞	0	个/u1	0--3	
红细胞(正常)	1	个/u1	0--6	
鳞状上皮细胞	0	个/u1	0--0	
粘液丝	3	个/u1	0--0	↑
尿葡萄糖(GLU)	-		阴性	
酮体(KET)	-		阴性	
比重(SG)	1.025		1.003--1.030	
酸碱度(PH)	6.0		4.5--8.0	
尿蛋白质(PRO)	-		阴性	
尿胆原(URO)	-		阴性	
亚硝酸盐(NIT)	-		阴性	
尿白细胞(LEU)	-		阴性	

*小结:

维生素C+- 粘液丝偏高(3 /HP)

操作员：祁佳佳 检查日期：2026-04-16 检查医生：

血常规(五分类)

项目名称	检查结果	单位	参考值	提示
白细胞(WBC)	6.56	$10^9/L$	3.5--9.5	
淋巴细胞绝对值(LY#)	1.73	$10^9/L$	1.1--3.2	

淋巴细胞百分比 (LY%)	26.3	%	20--50
中性粒细胞绝对值 (GR#)	4.06	$10^9/L$	1.8--6.3
中性粒细胞百分比 (GR%)	61.9	%	40--75
嗜碱性粒细胞绝对值 (BA#)	0.01	$10^9/L$	0--0.06
嗜碱性粒细胞百分比 (BA%)	0.2	%	0--1.0
嗜酸性粒细胞绝对值 (EO#)	0.34	$10^9/L$	0.02--0.52
嗜酸性粒细胞百分比 (EO%)	5.2	%	0.4--8
血小板 (PLT)	226	$10^9/L$	125--350
血小板分布宽度 (PDW)	9.3	f1	9.0--17
平均血小板体积 (MPV)	8.6	f1	6.0--14.0
血小板压积 (PCT)	0.194	%	0.11--0.28
红细胞 (RBC)	5.12	$10^{12}/L$	4.3--5.8
血红蛋白	157	g/L	130--175
红细胞压积 (HCT)	48.3	%	40--50
红细胞平均体积 (MCV)	94.5	f1	82--100
平均血红蛋白含量 (MCH)	30.7	pg	27--34
平均血红蛋白浓度 (MCHC)	325	g/L	316--354
单核细胞绝对值 (MO#)	0.42	$10^9/L$	0.1--0.6
单核细胞百分比 (MO%)	6.4	%	3--10
红细胞分布宽度标准差 (RDW-SD)	47.4	f1	35--56
红细胞分布宽度变异系数 (RDW-CV)	14.0	%	10.6--16.6
大血小板比率	17.1	%	11--45
大血小板数目	39	$10^9/L$	30--90
未成熟粒细胞数目	0.00	$10^9/L$	0--0.6
未成熟粒细胞百分比	0.0	%	0--10
有核红细胞数目	0.004	$10^9/L$	0--9999
有核红细胞百分比	0.06	/100WBC	0--9999

*小结:

未见异常

操作员：祁佳佳 检查日期：2026-04-16 检查医生：

尿沉渣

项目名称	检查结果	单位	参考值	提示
白细胞尿	1	个/u1	0--13	
上皮细胞(EC)	0	/HP	0--28	
管型(CAST)	1	个/u1	0--1	
霉菌(尿)	0	/HP	0--0	
结晶	0	/HP	0--10	
透明度(CLA)	清亮			
胆红素(BIL)	-		阴性	
颜色(Colour)	淡黄色			
红细胞(尿)(RBC)	1	个/u1	0--6	

*小结:

未见异常

操作员：祁佳佳 检查日期：2026-04-16 检查医生：

生化1(特殊级)

项目名称	检查结果	单位	参考值	提示
碳酸氢根(HCO3)	25.30	mmol/L	22--29	
总蛋白(T PROT)	67.7	g/L	65--85	
白蛋白(ALB)	43.70	g/L	40--55	
球蛋白(GLB)	24.00	g/L	15--35	
白蛋白/球蛋白(ALB/GLB)	1.82		1.0--2.5	
碱性磷酸酶(ALP)	123.0	U/L	45--125	
肌酐(CREA)	66.40	umol/L	57--111	
尿酸(UA)	414.00	umol/L	200--420	
钾(K)	4.08	mmol/L	3.5--5.3	

钠(Na)	140.2	mmol/L	137--147	
氯(Cl)	101.3	mmol/L	99--110	
钙(Ca)	2.08	mmol/L	2.11--2.52	↓
乳酸脱氢酶(LDH)	163.00	U/L	120--250	
淀粉酶(AMY)	54.00	IU/L	35--135	
葡萄糖(GLU)	5.52	mmol/L	3.89--6.1	
总胆红素(TBIL)	5.90	umol/L	0--26	
直接胆红素(DBIL)	1.6	umol/L	0--8.0	
间接胆红素(IBIL)	4.30	umol/L	0--17.39	
丙氨酸氨基转移酶(ALT)	25.00	U/L	9--50	
门冬氨酸氨基转移酶(AST)	21.00	U/L	15--40	
尿素测定(Urea)	5.60	mmol/L	3.6--9.5	
肌酸激酶(CK)	198.00	U/L	50--310	
α-羟丁酸脱氢酶	145.00	U/L	72--182	
C反应蛋白	6.40	mg/dl	0--3	↑
动脉硬化指数	3.31		1.31--3.19	↑
谷草比谷丙	0.84		0.4--2.5	
总胆固醇(CHOL)	5.62	mmol/L	2.59--5.2	↑
甘油三脂(TG)	4.45	mmol/L	0.7--1.7	↑
低密度脂蛋白(LDL)	3.08	mmol/L	0--4.13	
高密度脂蛋白(HDL)	0.93	mmol/L	0.77--1.55	

***小结:**

钙(Ca)偏低(2.08 mmol/L) C反应蛋白偏高(6.40 mg/L) 动脉硬化指数偏高(3.31) 总胆固醇(CHOL)偏高(5.62 mmol/L) 甘油三脂(TG)偏高(4.45 mmol/L)

操作员：孙钰 检查日期：2026-04-16 检查医生：

肿瘤标志物 2 项

项目名称	检查结果	单位	参考值	提示
癌胚抗原(CEA)	4.58	ng/ml	0--5	

甲胎蛋白(AFP)	2.48	ng/ml	0--7	
-----------	------	-------	------	--

***小结:**

未见异常

操作员：荆鹏山 检查日期:2026-04-16 检查医生:

.....

体检科 12导联心电图报告

薛桂春 男 63岁 体检号:338116

病床号:

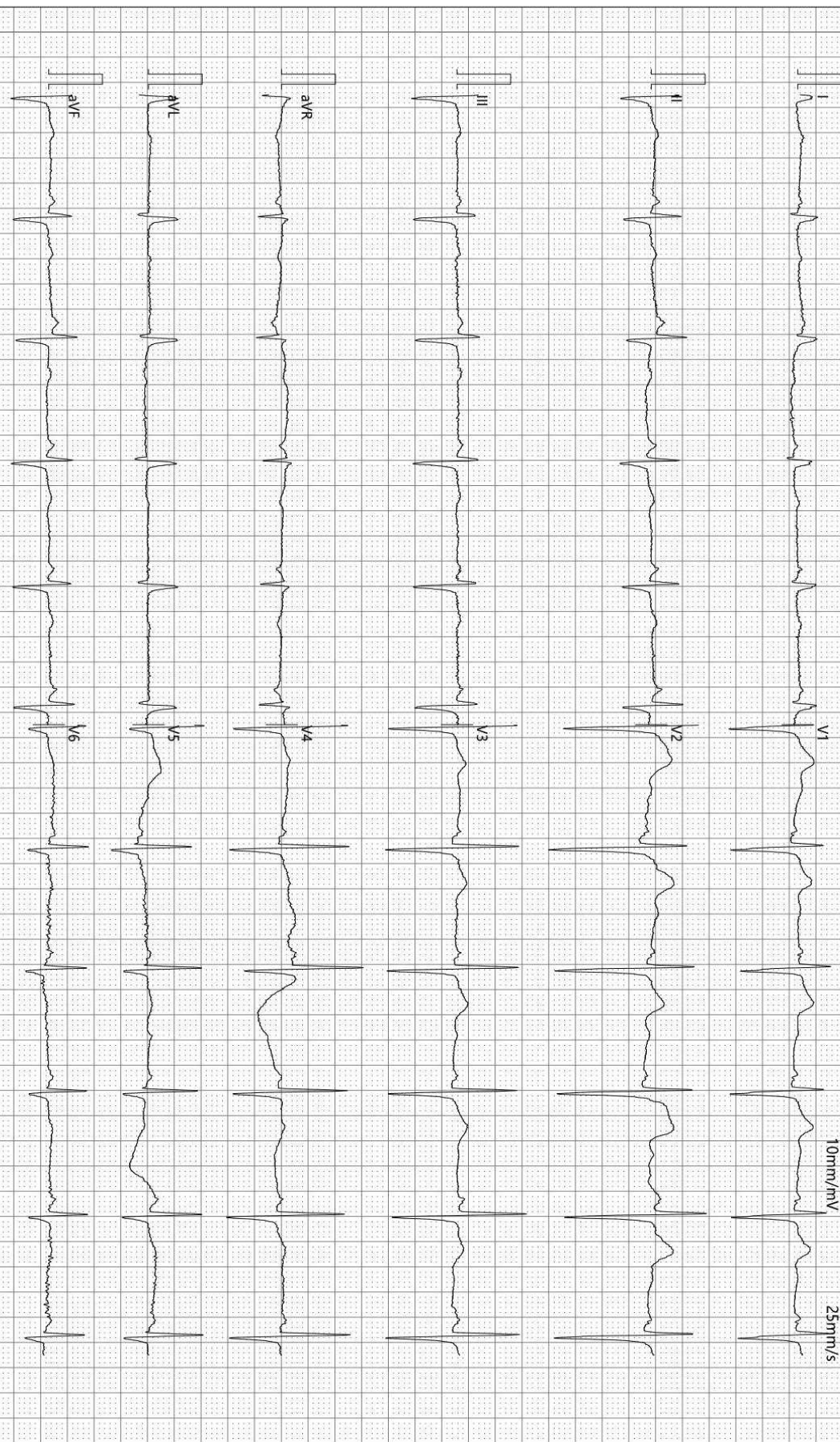
诊断结果:

- 1. 窦性心律
- 2. T波平坦(I, aVL, V4-V6)
- 3. 心电图左偏

诊断医生:

张生 陶志辉

HR	: 62bpm	[60 ~ 100bpm]
P	: 100ms	[0 ~ 110ms]
PR	: 141ms	[120 ~ 200ms]
QRS	: 98ms	[60 ~ 100ms]
QT/QTc	: 431/440ms	[320 ~ 440/0 ~ 450ms]
P/QRS/T	: 61/-62 / 73deg.	[0 ~ 75/-30 ~ 90/0 ~ 75deg]
RV5/SV1	: 0.991/1.116mV	[0.0 ~ 2.5/0.0 ~ 2.0mV]



检查时间:2026-04-16 10:28:25

诊断时间:2026-04-16 10:33:39

SEMIP V1 90

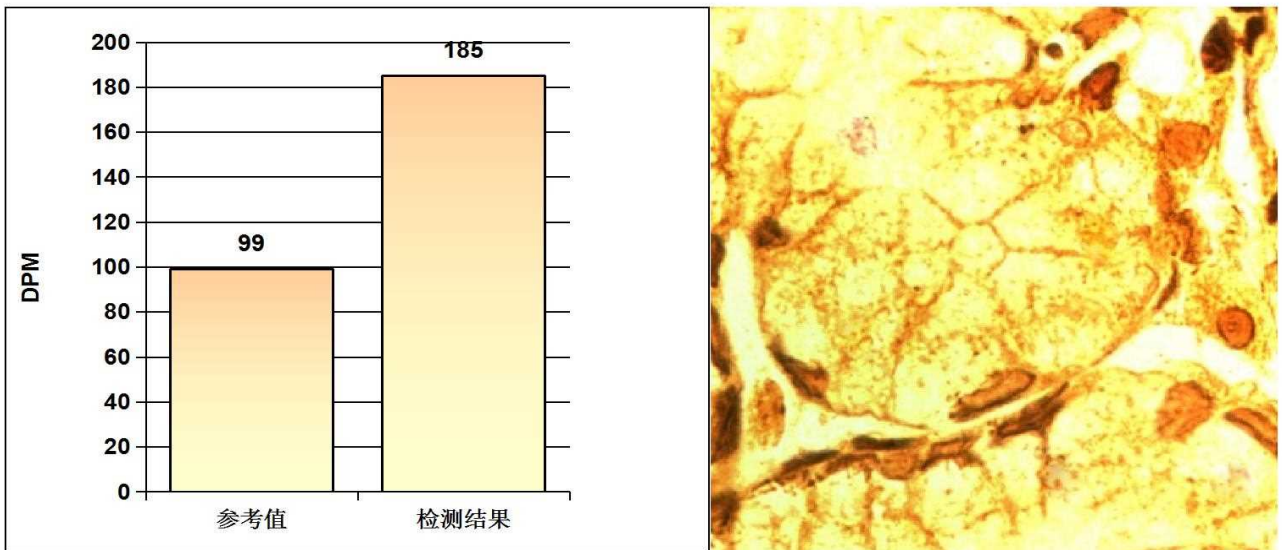
仅供临床参考

大同瑞慈康复医院

¹⁴C呼气试验检验报告

姓名	薛桂春	年龄	63	性别	男
住院号	0	日期	2026/4/16 10:19:28	电话	13103428186
送检医生	曹居杰	样品编号	9011	编号	2109170526

¹⁴C呼气试验



阳性参考值 (Disintegrations Per Minute(DPM)):

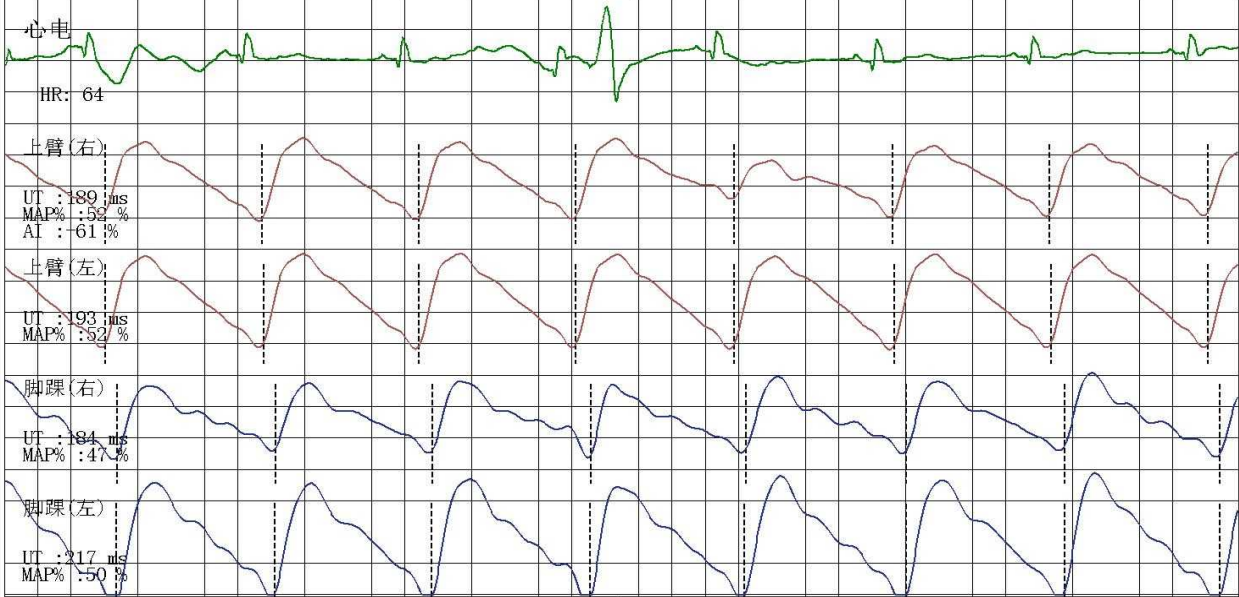
DPM值:	dpm > 2499	阳性++++
	1499 < dpm ≤ 2499	阳性+++
	499 < dpm ≤ 1499	阳性++
	149 < dpm ≤ 499	阳性+
	dpm ≤ 99	阴性
	99 < dpm ≤ 149	不确定

检测结果: **dpm= 185** **阳性+**

检测者: _____ 宋晓宁

大同瑞慈健康体检 动脉阻塞与僵硬度检测报告单

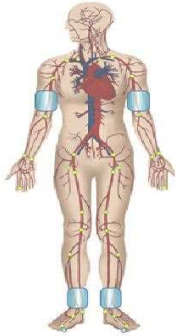
病历号: 2109170526 检查号: 11898
姓名: 薛桂春 性别: 男 年龄: 63 岁
身高: 160.0 cm 体重: 62.0 kg BMI: 24.2



四肢动脉血压值(mmHg)

上臂(右)

SBP: 148
MBP: 123
DBP: 98
PP: 50



上臂(左)

SBP: 152
MBP: 126
DBP: 98
PP: 54

脚踝(右)

SBP: 186
MBP: 132
DBP: 89
PP: 97

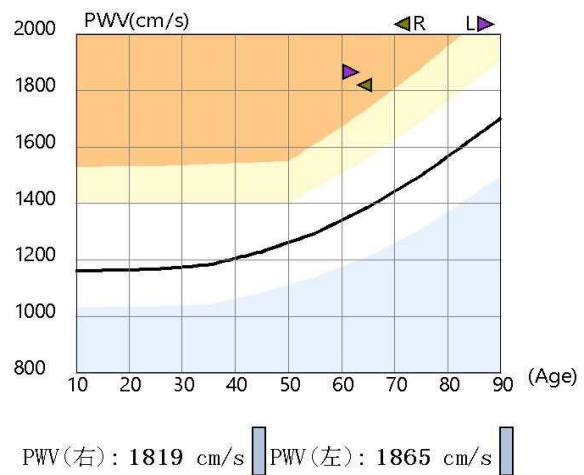
脚踝(左)

SBP: 163
MBP: 120
DBP: 76
PP: 87

动脉阻塞值

ABI(R): 1.22 ABI(L): 1.07
BAI(R): 0.80 BAI(L): 0.82

动脉硬化分析(PWV)图



检查所见

双侧上肢血压偏高; 双侧上肢血压无明显差异; 双侧上肢脉压正常; 双下肢两侧收缩压明显不对称, 右侧下肢高于左侧下肢23mmHg; 双侧下肢脉压增大; 双侧下肢静态ABI在正常范围; 左侧baPWV增快; 右侧baPWV增快; 四肢动脉脉搏波形未见异常。

诊断所见

双侧下肢静态ABI未见异常; 双侧外周动脉僵硬度增高。

操作者: 邢秀彬

检查日期: 2026-04-16

地址: 大同市平城区魏都大道79号

高血压判断依据《中国高血压防治指南》(第三版)
ABI判断依据《2011版美国心脏协会/美国心脏病学学会周围动脉疾病指南》
电话:

Rich 大同瑞慈康复医院
超声诊断图文报告

流水号: 2109170526

超声号: 2154962

姓名: 薛桂春

年龄: 63 岁

性别: 男

检查设备: Vivid E95

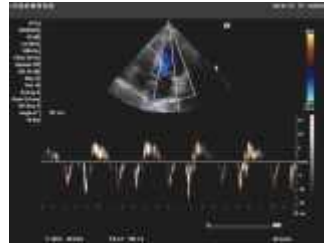
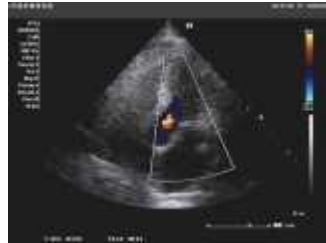体检号: 338116

申请医院: 本院

体检科室: 体检科

检查部位: 心脏彩超

经典图像:



影像所见:

超声测量 (单位: mm)

升主动脉内径 28 (21-36)

左房内径 30 (22-39)

室间隔 10 (8-11)

左室内径 39 (37-54)

左室后壁 9 (8-11)

EF66% (50-80%)

右室内径 25 (25-40)

右房内径 28 (25-42)

FS36% (28-41%)

主肺动脉内径 20 (15-25)

升主动脉内径正常, 心脏各腔室大小正常, 室间隔厚度正常, 左室壁未见明显节段性运动异常, CDFI: 二尖瓣、主动脉瓣瓣口可见少量反流, 余各瓣膜及启闭功能未见明显异常, 舒张期二尖瓣口血流频谱 E/A<1, 心包腔未见积液。

影像诊断:

1. 二尖瓣、主动脉瓣少量反流
2. 左室舒张功能减低

报告医师:

检查日期: 2026-04-16

审核医师:

报告日期: 2026-04-16



注: 本报告仅供临床医生参考!

地址: 大同市魏都大道 79 号。如有疑问, 请致电: 0352---2830580

Rich 大同瑞慈康复医院
超声诊断图文报告

流水号: 2109170526

超声号: 2154965

姓名: 薛桂春

年龄: 63岁

性别: 男

检查设备: Vivid E95

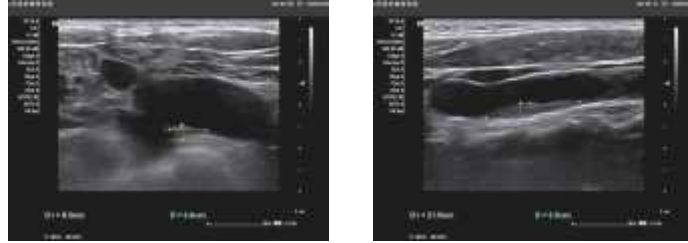体检号: 338116

申请医院: 本院

体检科室: 体检科

检查部位: 颈部血管彩超

经典图像:



影像所见:

右锁骨下动脉起始处探及大小约 8.3*3.4mm 弱强回声斑块, 右侧颈总动脉内中膜增厚, 较厚处约 1.2mm, 左侧颈总动脉内中膜增厚, 较厚处约 1.4mm, 探及多个斑块, 大者位于水平段, 为低回声斑, 约 21.5*3.5mm, 双侧颈内、颈外动脉起始段内中膜不增厚, 内壁欠光滑, 管壁未见明确强回声斑。CDFI: 血流充盈好。PW: 频谱形态正常。

双侧椎动脉走行正常, 椎动脉内径正常, 管壁不厚, 管腔内为无回声, CDFI: 血流充盈好。PW: 频谱正常。

影像诊断:

1. 右锁骨下动脉起始处斑块形成
2. 双侧颈总动脉内中膜增厚合并左侧多发斑块形成

报告医师:

检查日期: 2026-04-17

审核医师:

报告日期: 2026-04-17



注: 本报告仅供临床医生参考!

地址: 大同市魏都大道 79 号。若有疑问, 请致电: 0352---2830580

Rich 大同瑞慈康复医院
超声诊断图文报告

流水号: 2109170526

超声号: 2154968

姓名: 薛桂春

年龄: 63 岁

性别: 男

检查设备: Vivid E95

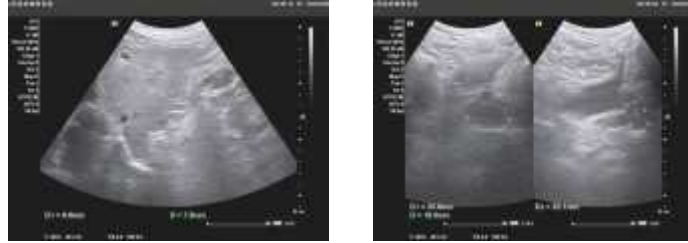体检号: 338116

申请医院: 本院

体检科室: 体检科

检查部位: 全腹彩超

经典图像:



影像所见:

肝脏大小形态正常, 包膜光滑完整, 左叶实质内探及大小约 1.0*0.8cm 囊性回声, 形态规则, 内透声好, 余实质回声细腻增强, 肝内管道系统走行欠清晰, 门静脉及肝内胆管不扩张。

胆囊大小形态正常, 壁不厚、欠光滑, 囊壁探及点状强回声附着, 后伴彗星尾, 囊内透声好, 肝外胆管不扩张。

胰腺大小形态正常, 实质回声均匀, 主胰管不扩张。

脾脏大小形态正常, 实质回声均匀, 脾门静脉不宽。

双肾大小形态正常, 皮髓质分界清晰, 集合系统未见分离, 双侧输尿管未见扩张。

膀胱充盈佳, 未见明显异常。

前列腺形态正常, 大小约 3.6*2.5*1.9cm, 实质回声均匀。

影像诊断:

1. 轻度脂肪肝
2. 肝囊肿
3. 胆囊附壁结晶

报告医师:

检查日期: 2026-04-16

审核医师:

报告日期: 2026-04-16



注: 本报告仅供临床医生参考!

地址: 大同市魏都大道 79 号。若有疑问, 请致电: 0352---2830580

ID 号: 2109170526

影像号: CT20260416086

姓名: 薛桂春

年龄: 63 岁

性别: 男

检查设备: 西门子量子双源 CT

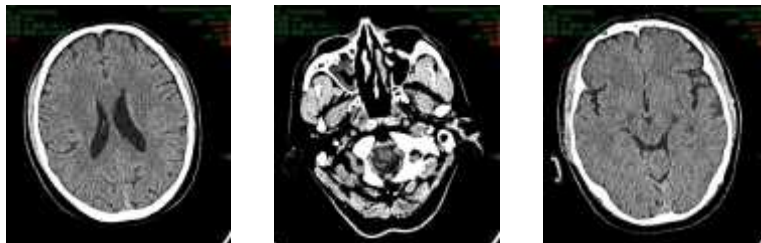
体检号: 338116

申请医院: 本院

体检科室: 体检科

检查部位: CT 检查

经典图像:



影像所见:

双侧大脑半球对称, 脑实质未见异常, 脑室无扩张, 脑沟裂无增宽, 脑中线居中。脑干、小脑未见异常。颅骨未见异常。右侧上颌窦内见环形高密度影。

影像诊断:

1. 脑 CT 平扫未见异常
2. 右侧上颌窦炎症

报告医师: 张剑峰

检查日期: 2026-04-17

审核医师:

报告日期: 2026-04-17