



检 查 结 果

姓名	李国成
性别	男
年龄	63岁
联系电话	13994320201
体检日期	2026-04-15

检验报告

尿常规

项目名称	检查结果	单位	参考值	提示
胆红素(BIL)	-		阴性	
隐血(ERY)	-		阴性	
小圆上皮细胞(SRC)	0	个/u1	0--0	
维生素C	-		阴性	
异常红细胞	0	个/u1	0--3	
红细胞(正常)	0	个/u1	0--6	
鳞状上皮细胞	1	个/u1	0--0	↑
粘液丝	0	个/u1	0--0	
尿葡萄糖(GLU)	-		阴性	
酮体(KET)	-		阴性	
比重(SG)	1.020		1.003--1.030	
酸碱度(PH)	6.5		4.5--8.0	
尿蛋白质(PRO)	-		阴性	
尿胆原(URO)	-		阴性	
亚硝酸盐(NIT)	-		阴性	
尿白细胞(LEU)	-		阴性	

*小结:

鳞状上皮细胞偏高(1 /HP)

操作员：祁佳佳 检查日期：2026-04-15 检查医生：

血常规(五分类)

项目名称	检查结果	单位	参考值	提示
白细胞(WBC)	6.67	$10^9/L$	3.5--9.5	
淋巴细胞绝对值(LY#)	2.53	$10^9/L$	1.1--3.2	

淋巴细胞百分比 (LY%)	37.9	%	20--50
中性粒细胞绝对值 (GR#)	3.60	$10^9/L$	1.8--6.3
中性粒细胞百分比 (GR%)	54.0	%	40--75
嗜碱性粒细胞绝对值 (BA#)	0.02	$10^9/L$	0--0.06
嗜碱性粒细胞百分比 (BA%)	0.3	%	0--1.0
嗜酸性粒细胞绝对值 (EO#)	0.12	$10^9/L$	0.02--0.52
嗜酸性粒细胞百分比 (EO%)	1.8	%	0.4--8
血小板 (PLT)	201	$10^9/L$	125--350
血小板分布宽度 (PDW)	12.1	f1	9.0--17
平均血小板体积 (MPV)	10.4	f1	6.0--14.0
血小板压积 (PCT)	0.208	%	0.11--0.28
红细胞 (RBC)	5.22	$10^{12}/L$	4.3--5.8
血红蛋白	157	g/L	130--175
红细胞压积 (HCT)	47.7	%	40--50
红细胞平均体积 (MCV)	91.4	f1	82--100
平均血红蛋白含量 (MCH)	30.1	pg	27--34
平均血红蛋白浓度 (MCHC)	330	g/L	316--354
单核细胞绝对值 (MO#)	0.40	$10^9/L$	0.1--0.6
单核细胞百分比 (MO%)	6.0	%	3--10
红细胞分布宽度标准差 (RDW-SD)	47.2	f1	35--56
红细胞分布宽度变异系数 (RDW-CV)	14.5	%	10.6--16.6
大血小板比率	28.9	%	11--45
大血小板数目	58	$10^9/L$	30--90
未成熟粒细胞数目	0.00	$10^9/L$	0--0.6
未成熟粒细胞百分比	0.0	%	0--10
有核红细胞数目	0.000	$10^9/L$	0--9999
有核红细胞百分比	0.00	/100WBC	0--9999

*小结:

未见异常

操作员：祁佳佳 检查日期：2026-04-15 检查医生：

肾功三项

项目名称	检查结果	单位	参考值	提示
肌酐(CREA)	67.00	umol/L	57--111	
尿酸(UA)	326.00	umol/L	200--420	
尿素测定(Urea)	5.80	mmol/L	3.6--9.5	

***小结:**

未见异常

操作员：孙钰 检查日期：2026-04-15 检查医生：

空腹血糖

项目名称	检查结果	单位	参考值	提示
葡萄糖(GLU)	6.48	mmol/L	3.89--6.1	↑

***小结:**

葡萄糖(GLU)偏高(6.48 mmol/L)

操作员：孙钰 检查日期：2026-04-15 检查医生：

尿沉渣

项目名称	检查结果	单位	参考值	提示
白细胞尿	2	个/u1	0--13	
上皮细胞(EC)	1	/HP	0--28	
管型(CAST)	0	个/u1	0--1	
霉菌(尿)	0	/HP	0--0	
结晶	0	/HP	0--10	
透明度(CLA)	清亮			
胆红素(BIL)	-		阴性	
颜色(Colour)	淡黄色			
红细胞(尿)(RBC)	0	个/u1	0--6	

***小结：**

未见异常

操作员：祁佳佳 检查日期：2026-04-15 检查医生：

血脂四项

项目名称	检查结果	单位	参考值	提示
动脉硬化指数	1.42		1.31--3.19	
总胆固醇(CHOL)	4.83	mmol/L	2.59--5.2	
甘油三脂(TG)	2.37	mmol/L	0.7--1.7	↑
低密度脂蛋白(LDL)	2.20	mmol/L	0--4.13	
高密度脂蛋白(HDL)	1.55	mmol/L	0.77--1.55	

***小结：**

甘油三脂(TG)偏高(2.37 mmol/L)

操作员：孙钰 检查日期：2026-04-15 检查医生：

肝功能三项

项目名称	检查结果	单位	参考值	提示
γ-谷氨酰转肽酶(GGT)	58.0	U/L	10--60	
丙氨酸氨基转移酶(ALT)	26.00	U/L	9--50	
门冬氨酸氨基转移酶(AST)	17.00	U/L	15--40	
谷草比谷丙	0.65		0.4--2.5	

***小结：**

未见异常

操作员：孙钰 检查日期：2026-04-15 检查医生：

体检科 12导联心电图报告

李国成 男 63岁 体检号:335956

病床号:

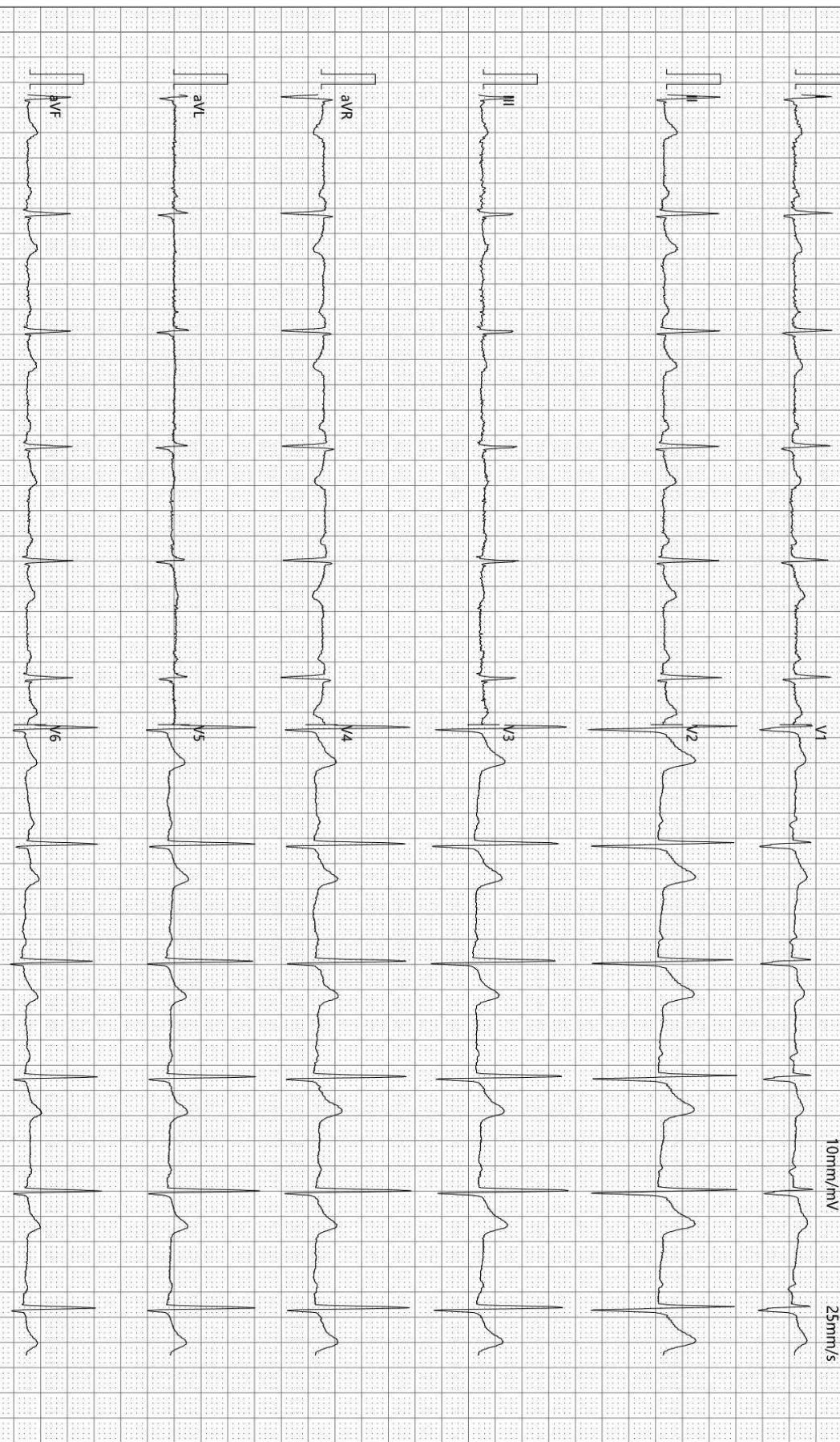
诊断结果:

- 1.窦性心律
- 2.正常心电图

诊断医生:

张生 陶志娟

HR	: 65bpm	[60 ~ 100bpm]
P	: 125 f ms	[0 ~ 110ms]
PR	: 195ms	[120 ~ 200ms]
QRS	: 86ms	[60 ~ 100ms]
QT/QTc	: 389/406ms	[320 ~ 440/0 ~ 450ms]
P/QRS/T	: 49/61/53deg.	[0 ~ 75/-30 ~ 90/0 ~ 75deg]
RV5/SV1	: 1.647/0.600mV	[0.0 ~ 2.5/0.0 ~ 2.0mV]



检查时间:2026-04-15 08:12:30

诊断时间:2026-04-15 08:19:13

SEMIP V1 90

仅供临床参考

Rich 大同瑞慈康复医院
超声诊断图文报告

流水号: 2108310522

超声号: 2153707

姓名: 李国成

年龄: 63 岁

性别: 男

检查设备: Vivid E95

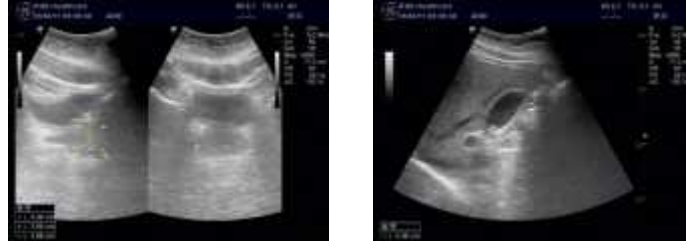体检号: 335956

申请医院: 本院

体检科室: 体检科

检查部位: 全腹彩超

经典图像:



影像所见:

肝脏大小形态正常, 包膜光滑完整, 实质回声致密, 肝内管道系统走行欠清晰, 门静脉及肝内胆管不扩张。

胆囊大小形态正常, 壁不厚、欠光滑, 壁上探及数个高回声凸起, 大者约 0.5cm, 不移动, 囊内透声好, 肝外胆管不扩张。

胰腺大小形态正常, 实质回声均匀, 主胰管不扩张。

脾脏大小形态正常, 实质回声均匀, 脾门静脉不宽。

双肾大小形态正常, 皮髓质分界清晰, 集合系统未见分离, 双侧输尿管未见扩张。

膀胱充盈佳, 未见明显异常。

前列腺形态饱满, 大小约 4.6*3.5*3.5cm, 实质回声均匀。

影像诊断:

轻度脂肪肝

胆囊多发息肉

前列腺增大

报告医师: 李菊蓉

检查日期: 2026-04-15

审核医师:

报告日期: 2026-04-15



注: 本报告仅供临床医生参考!

地址: 大同市魏都大道 79 号。若有疑问, 请致电: 0352---2830580

ID 号: 2108310522

影像号: CT20260415019

姓名: 李国成

年龄: 63 岁

性别: 男

检查设备: 西门子量子双源 CT

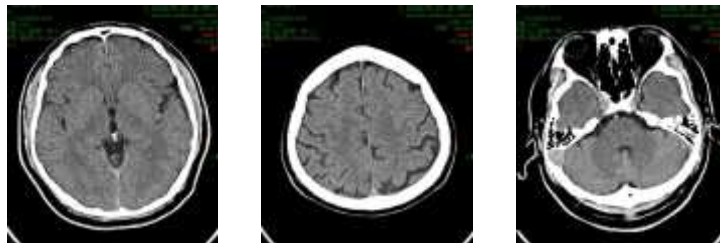体检号: 335956

申请医院: 本院

体检科室: 体检科

检查部位: 脑部双源 CT

经典图像:



影像所见:

双侧大脑半球对称, 脑实质未见异常, 脑室无扩张, 脑沟裂无增宽, 脑中线居中。脑干、小脑未见异常。颅骨未见异常。

影像诊断:

颅脑 CT 平扫未见异常

报告医师: 张剑峰

检查日期: 2026-04-15

审核医师:

报告日期: 2026-04-15

姓名: 李国成

年龄: 63岁

性别: 男

检查设备: 西门子数字X线摄影

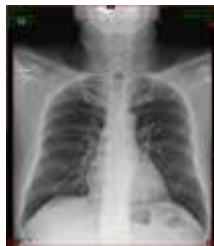体检号: 335956

申请医院: 本院

体检科室: 体检科

检查部位: 胸部正位片

经典图像:



影像所见:

胸廓对称。气管居中，纵隔无移位。双肺野清晰。肺门影未见增大。心脏大小、形态正常。双膈面光滑，肋膈角锐利。

影像诊断:

胸部平片未见异常。

报告医师:

检查日期: 2026-04-15

审核医师:

报告日期: 2026-04-15