



2108301075

大同瑞慈健康体检

报 告 册

体检编号	335892	工号	69
姓名	李锦田		
性别	女	年龄	28岁
单位	大同市新荣区税务局		
部门	大同市新荣区税务局		
联系电话	18735150119		
体检日期	2024-05-08		

尊敬的 李锦田女士 您好！

首先，瑞慈健康体检全体员工欢迎您的光临，并对您的信任表示衷心的感谢！

您于 2024-05-08 （体检编号：335892）完成健康检查，本机构的各科医生已根据您的体检项目及结果，汇总成此份健康体检报告，并经总检医生审核。据此提出对您健康状况的综合分析及建议。

瑞慈健康体检倡导“大健康、大康复”，提出“健康是第一财富（Rich）”的人文理念。希望您仔细阅读并妥善地保管此份健康体检报告，并认真关注报告中的提示与建议，若您对报告内容有任何疑问，可直接与瑞慈健康体检客服部联系，进一步咨询。

健康体检咨询电话：**0352-2824444**

客户服务咨询电话：**0352-2830597**

400-6112995

瑞慈健康体检报告由下列内容组成：

第一部分：主检报告

第二部分：分科分项结果

第三部分：检验报告

第四部分：附表

主检报告

检查综述

- 1、【血常规（五分类）】 中性粒细胞绝对值(GR#)偏高($6.40 \times 10^9/L$) 嗜酸性粒细胞百分比(E0%)偏低(0.3%)
- 2、【生殖道微生态】 G-杆菌++
- 3、【尿沉渣】 白细胞尿偏高(14 个/u1) 上皮细胞(EC)偏高(48 /HP)
- 4、【血脂四项】 动脉硬化指数偏低(1.28)
- 5、【尿常规】 隐血(ERY)+- 鳞状上皮细胞偏高(48 /HP) 粘液丝偏高(11 /HP) 尿白细胞(LEU)+-
- 6、【妇科内诊】 (1) 阴道炎
- 7、【心电图】 1. 窦性心律不齐 2. 心电图右偏
- 8、【全腹彩超】 脂肪肝（轻度）

医生建议

【嗜酸性粒细胞百分比(E0%)偏低】：

(1) 供内科结合临床参考。

【中性粒细胞绝对值(GR#)偏高】：

(1) 结合白细胞计数，供内科临床参考。

【G-杆菌++】：

(1) 阴道微生物学检查是用于提示除阴道的正常菌群之外，可致病的菌群类别判断，用于临床治疗指导。

【白细胞尿偏高】：

(1) 白细胞尿偏高，一般提示为泌尿系感染，白细胞数目跟感染的程度相关，细菌感染的程度越重，白细胞数目增加的越高。建议往泌尿外科诊断治疗。

【上皮细胞(EC)偏高】：

(1) 尿液中的上皮细胞主要包括肾小管上皮细胞、移行上皮细胞、鳞状上皮细胞。尿液中出现肾小管上皮细胞，多见于肾小管病变。移行上皮细胞提示相应部位的病变。

(2) 在正常的尿液中可见少量的鳞状上皮细胞，如果鳞状上皮细胞大量增加，并伴有白细胞增多，则提示有炎症，女性患者则因排除阴道分泌物混入的位于阴道表层的扁平上皮细胞。

【动脉硬化指数偏低】：

(1) 建议内科结合临床参考。

【鳞状上皮细胞偏高】：

(1) 在生理情况下，机体正常的新陈代谢都会引起鳞状上皮细胞的脱离，这是一种正常的机体现象。如果长时间出现鳞状上皮细胞偏高的现象时，则有可能是尿路感染、泌尿系统结石等因素导致，应及时往泌尿外科进一步诊断治疗。

【粘液丝偏高】：

- (1)尿常规中粘液丝是由尿路中细胞分泌出来的，在有尿路感染时分泌会明显增多，且伴有炎症细胞的出现。
- (2)粘液丝偏高，可分为生理性偏高和病理性偏高两种，生理性偏高一般是由于喝水较少导致的尿液浓缩，一般在喝水后就能达到稀释的效果。
- (3)病理性的粘液丝偏高是由于泌尿系炎症或者是前列腺炎导致的，需要注意观察，多喝水，同时有白细胞等炎症细胞增多时，应及时服用抗感染药物治疗。如果仅有粘液丝的增多而没有白细胞等炎症细胞增多时，尿路有炎症的可能性不大。
- (4)建议平时饮食注意清淡，多喝水，少吃油腻和辛辣的食物，要注意个人清洁卫生，勤洗阴部，注意休息。

【隐血(ERY)++】：

- (1)尿隐血可分为肉眼血尿和镜下血尿。肉眼血尿是指肉眼能见到血色的尿，尿液呈洗肉水色或血色，通常在1000ml尿中含有1ml血液即肉眼可见。镜下血尿是指尿的颜色正常，通过显微镜可以观察到尿液中含红细胞，通常离心沉淀后的尿液镜检每高倍视野有红细胞3个以上。
- (2)尿隐血是泌尿系疾病常见的症状之一，生理情况下女性生理期、运动后等都可以引起，病理情况下大多是由泌尿系统疾病引起，如泌尿系炎症、尿路结石等，也有一些血尿是由全身性疾病或泌尿系统邻近器官所致。
- (3)需要指出的是：尿液呈红色并不都是血尿，有些药物、食物都能使尿液呈红色、橙色或褐色；由于严重创伤、错误输血等大量红细胞或组织破坏，也可导致血红蛋白或肌红蛋白血尿。
- (4)建议往泌尿外科进一步复查，以明确诊断。

【尿白细胞(LEU)++】：

- (1)建议结合临床参考。

【阴道炎】：

- (1)阴道炎是阴道粘膜及粘膜下结缔组织的炎症，是妇科门诊常见的疾病。
- (2)正常健康妇女，由于解剖学及生物化学特点，阴道对病原体的侵入有自然防御功能，当阴道的自然防御功能遭到破坏，则病原体易于侵入，导致阴道炎症。
- (3)绝经后妇女由于雌激素缺乏，阴道上皮菲薄，细胞内糖原含量减少，阴道PH高达7左右，故阴道抵抗力低下，比青春期及育龄妇女易受感染。
- (4)阴道炎临床上以白带的性状发生改变以及外阴痒痒灼痛为主要临床特点，感染累及尿道时，可有尿痛、尿急等症状。常见的阴道炎有细菌性阴道病、滴虫性阴道炎、霉菌性阴道炎、老年性阴道炎。
- (5)阴道炎由不同的病原体感染所致，一旦出现外阴不适，白带异常，立即去医院检查，确定病原体，针对病因治疗。

【心电图右偏】：

- (1)生理情况下可见于瘦长体型者。病理情况下可见于各种原因引起的右室肥厚、右束支、左后分支传导阻滞、肺气肿。
- (2)无症状者无需特殊治疗，可定期复查心电图。有症状（心悸、心慌、胸闷）者，请往心内科结合临床治疗。定期复查。

【窦性心律不齐】：

- (1)供内科临床参考，可见于正常人，无重要临床意义。
- (2)见于正常人，是一种随呼吸节律而变化的正常心律。

【脂肪肝】：

- (1)脂肪肝是指肝脏被脂肪浸润，为一种多病因引起的获得性疾病。
- (2)脂肪肝是以肝细胞脂肪变性和脂肪蓄积为病理特征，最常见易患因素有超重或肥胖、进食油腻食物、高脂血症（尤其甘油三酯升高）、营养失调（营养过量或不足）、饮酒、高脂血症、少运动、糖耐量异常、减肥造成体重急剧下降、营养不良、中毒和药物等。

- (3)当肝内脂类（主要为甘油三酯）含量超过肝重的5%时为脂肪肝。脂肪肝是一个常见的临床现象，不是一个独立性的疾病。
- (4)值得注意的是，过多的脂肪在肝组织、肝细胞内浸润，引起肝细胞肿大，严重可致肝硬化。脂肪肝是可逆性的，合理饮食、运动及治疗后可恢复。
- (5)合理控制饮食，控制总摄入量，低盐、低脂和低糖类饮食，少吃动物内脏，多吃蔬菜水果；
- (6)控制危险因素，如控制体重、改善胰岛素抵抗、调整血脂紊乱，戒酒、戒烟，坚持长期有氧运动，加强体育锻炼；
- (7)定期复查腹部彩超、血脂、肝功能。

汇总医生： 樊兴国

主检日期： 2024-05-09

主检医生：

分科结果

身高、体重、血压

项目名称	检查结果	项目名称	检查结果
身高	169cm	体重	58kg
血压	119/75mmHg		

***小结：**

未见异常

操作员：闫辛儿

检查日期：2024-05-08

检查医生：名燕凌

妇科内诊

项目名称	检查结果	项目名称	检查结果
外阴	正常	尿道口	正常
阴道	阴道炎	子宫	正常
附件	正常	宫颈	光滑
后穹窿	正常		

***小结：**

(1) 阴道炎

操作员：智美玲

检查日期：2024-05-08

检查医生：智美玲

检验报告

尿常规

项目名称	检查结果	单位	参考值	提示
胆红素(BIL)	-		阴性	
隐血(ERY)	+-		阴性	
小圆上皮细胞(SRC)	0	个/ul	0--0	
维生素 C	-		阴性	
异常红细胞	0	个/ul	0--3	
红细胞（正常）	0	个/ul	0--6	
鳞状上皮细胞	48	个/ul	0--0	↑
粘液丝	11	个/ul	0--0	↑
尿葡萄糖(GLU)	-		阴性	
酮体(KET)	-		阴性	
比重(SG)	1.020		1.003--1.030	
酸碱度(PH)	6.0		4.5--8.0	
尿蛋白质(PRO)	-		阴性	
尿胆原(URO)	-		阴性	
亚硝酸盐(NIT)	-		阴性	
尿白细胞(LEU)	+-		阴性	

*小结:

隐血(ERY)+- 鳞状上皮细胞偏高(48 /HP) 粘液丝偏高(11 /HP) 尿白细胞(LEU)+-

操作员: 刘慧芳 检查日期:2024-05-08 检查医生:陈建国

血常规（五分类）

项目名称	检查结果	单位	参考值	提示
白细胞(WBC)	8.99	10 ⁹ /L	3.5--9.5	
淋巴细胞绝对值(LY#)	2.07	10 ⁹ /L	1.1--3.2	

淋巴细胞百分比(LY%)	23.1	%	20--50	
中性粒细胞绝对值(GR#)	6.40	10 ⁹ /L	1.8--6.3	↑
中性粒细胞百分比(GR%)	71.1	%	40--75	
嗜碱性粒细胞绝对值(BA#)	0.01	10 ⁹ /L	0--0.06	
嗜碱性粒细胞百分比(BA%)	0.1	%	0--1.0	
嗜酸性粒细胞绝对值(EO#)	0.02	10 ⁹ /L	0.02--0.52	
嗜酸性粒细胞百分比(EO%)	0.3	%	0.4--8.0	↓
血小板(PLT)	251	10 ⁹ /L	125--350	
血小板分布宽度(PDW)	15.8	%	15--17	
平均血小板体积(MPV)	10.8	fl	6.0--14.0	
血小板压积(PCT)	0.272	%	0.11--0.28	
红细胞(RBC)	4.86	10 ¹² /L	3.8--5.1	
血红蛋白	146	g/L	115--150	
红细胞压积(HCT)	44.9	%	35--45	
红细胞平均体积(MCV)	92.4	fl	82--100	
平均血红蛋白含量(MCH)	30.0	pg	27--34	
平均血红蛋白浓度(MCHC)	325	g/L	316--354	
单核细胞绝对值(MO#)	0.49	10 ⁹ /L	0.1--0.60	
单核细胞百分比(MO%)	5.4	%	3--10	
红细胞分布宽度标准差(RDW-SD)	40.9	fl	35--56	
红细胞分布宽度变异系数(RDW-CV)	11.9	%	10.6--16.6	
大血小板比率	31.0	%	11--45	
大血小板数目	78	10 ⁹ /L	30--90	
未成熟粒细胞数目	0.03	10 ⁹ /L	0--999	
未成熟粒细胞百分比	0.3	%	0--100	
有核红细胞数目	0.000	10 ⁹ /L	0--9999	

有核红细胞百分比	0.00	/100WBC	0--9999	
----------	------	---------	---------	--

***小结:**

中性粒细胞绝对值(GR#)偏高($6.40 \times 10^9/L$) 嗜酸性粒细胞百分比(EO%)偏低(0.3 %)

操作员：王文静 检查日期:2024-05-08 检查医生:陈建国

空腹血糖

项目名称	检查结果	单位	参考值	提示
葡萄糖(GLU)	4.44	mmol/L	3.89--6.1	

***小结:**

未见异常

操作员：祁佳佳 检查日期:2024-05-08 检查医生:陈建国

同型半胱氨酸

项目名称	检查结果	单位	参考值	提示
同型半胱氨酸	2.99	umol/L	0--15	

***小结:**

未见异常

操作员：祁佳佳 检查日期:2024-05-08 检查医生:陈建国

生殖道微生态

项目名称	检查结果	单位	参考值	提示
线索细胞	-			
清洁度	II			
上皮细胞(白带)	++			
滴虫	-			
G-球菌	-			
霉菌	-			
G-杆菌	++			

G+杆菌	-			
G+球菌	-			

***小结:**

G-杆菌 ++

操作员：王小雪 检查日期:2024-05-09 检查医生:陈建国

尿沉渣

项目名称	检查结果	单位	参考值	提示
白细胞尿	14	个/ul	0--13	↑
上皮细胞(EC)	48	/HP	0--28	↑
管型(CAST)	0	个/ul	0--1	
霉菌(尿)	0	/HP	0--0	
结晶	0	/HP	0--10	
透明度(CLA)	清亮			
胆红素(BIL)	-		阴性	
颜色(Colour)	淡黄色			
红细胞(尿)(RBC)	0	个/ul	0--6	

***小结:**

白细胞尿偏高(14 个/ul) 上皮细胞(EC)偏高(48 /HP)

操作员：刘慧芳 检查日期:2024-05-08 检查医生:陈建国

血脂四项

项目名称	检查结果	单位	参考值	提示
动脉硬化指数	1.28		1.31--3.19	↓
总胆固醇(CHOL)	4.15	mmol/L	2.59--5.2	
甘油三脂(TG)	1.39	mmol/L	0.7--1.7	
低密度脂蛋白(LDL)	1.92	mmol/L	0--4.13	
高密度脂蛋白(HDL)	1.50	mmol/L	0.77--1.55	

***小结：**

动脉硬化指数偏低(1.28)

操作员：祁佳佳 检查日期:2024-05-08 检查医生:陈建国

肝功能七项

项目名称	检查结果	单位	参考值	提示
总蛋白(T PROT)	80.7	g/L	65--85	
白蛋白(ALB)	49.70	g/L	40--55	
总胆红素(TBIL)	16.60	umol/L	0--21	
直接胆红素(DBIL)	4.0	umol/L	0--8.0	
间接胆红素(IBIL)	12.60	umol/L	0--17.39	
丙氨酸氨基转移酶(ALT)	31.00	U/L	7--40	
门冬氨酸氨基转移酶(AST)	26.00	U/L	13--35	

***小结：**

未见异常

操作员：祁佳佳 检查日期:2024-05-08 检查医生:陈建国

肾功能五项

项目名称	检查结果	单位	参考值	提示
肌酐(CREA)	53.00	umol/L	41--73	
尿酸(UA)	299.00	umol/L	140--340	
β 2 微球蛋白测定	1.31	mg/L	0.8--1.8	
尿素测定 (Urea)	4.20	mmol/L	2.6--7.5	
尿微量白蛋白	15.91	ug/ml	0--30	

***小结：**

未见异常

操作员：祁佳佳 检查日期:2024-05-08 检查医生:陈建国

大同现代医学检验实验室

液基薄层细胞学图文报告

ID: 2024098664

病理号: 092615

姓名: 李锦田

性别: 女

年龄: 28岁

送检科室:

电话号码: 18735150119

床号:

病历号:

体检号: 2108301075

送检医院: 大同瑞慈康复体检

送检日期: 2024-05-08

末次月经:

送检医生:

采样日期:

报告日期: 2024-05-08

标本满意度: 满意

细胞量: >45%

红细胞:

经期样本:

颈管细胞:

化生细胞:

鳞状细胞:

宫颈柱状细胞:

未见上皮内病变/恶性细胞:

正常范围内:

良性反应性改变:

炎症:
放疗:
妊娠:
萎缩性:
宫内避孕器:
其他:

轻度:
中度:
重度:

病原体: 滴虫感染:

念珠菌感染:

细菌感染:

提示 HPV 感染:

疱疹病毒感染:

鳞状上皮细胞分析:

非典型鳞状细胞:

倾向上皮内瘤变:
倾向良性反应性改变:
不能明确意义(ASC-US):
不排除高度病变(ASC-H):

上皮内低度病变:

鳞癌:

上皮内高度病变:

CIN2:
CIN3:

腺上皮细胞分析:

非典型腺细胞:

宫内膜:
来源不明:

非典型腺细胞(宫颈管):

倾向原位腺癌:
不能明确意义:
倾向良性反应性改变:

腺癌:

宫颈管:
宫内膜:
其它:

炎细胞:

轻度:
中度:
重度:

可疑腺癌:

诊断意见: 未见上皮内病变或恶性细胞 (NILM)。

建议:

报告医师: 张荣生

地址: 大同市魏都大道 79 号, 本报告医师签字后有效
咨询: 0352-2830587 4006-122-995

妇科细胞学是筛查项目, 出于技术原因, 可能会有假阴性结果, 本检测仅对来样负责, 如果对结果有疑义, 请在收到报告 7 天内与我们联系。

大同瑞慈康复医院 12导联心电图报告

李锦田 女 28岁

体检号:335892

病床号:

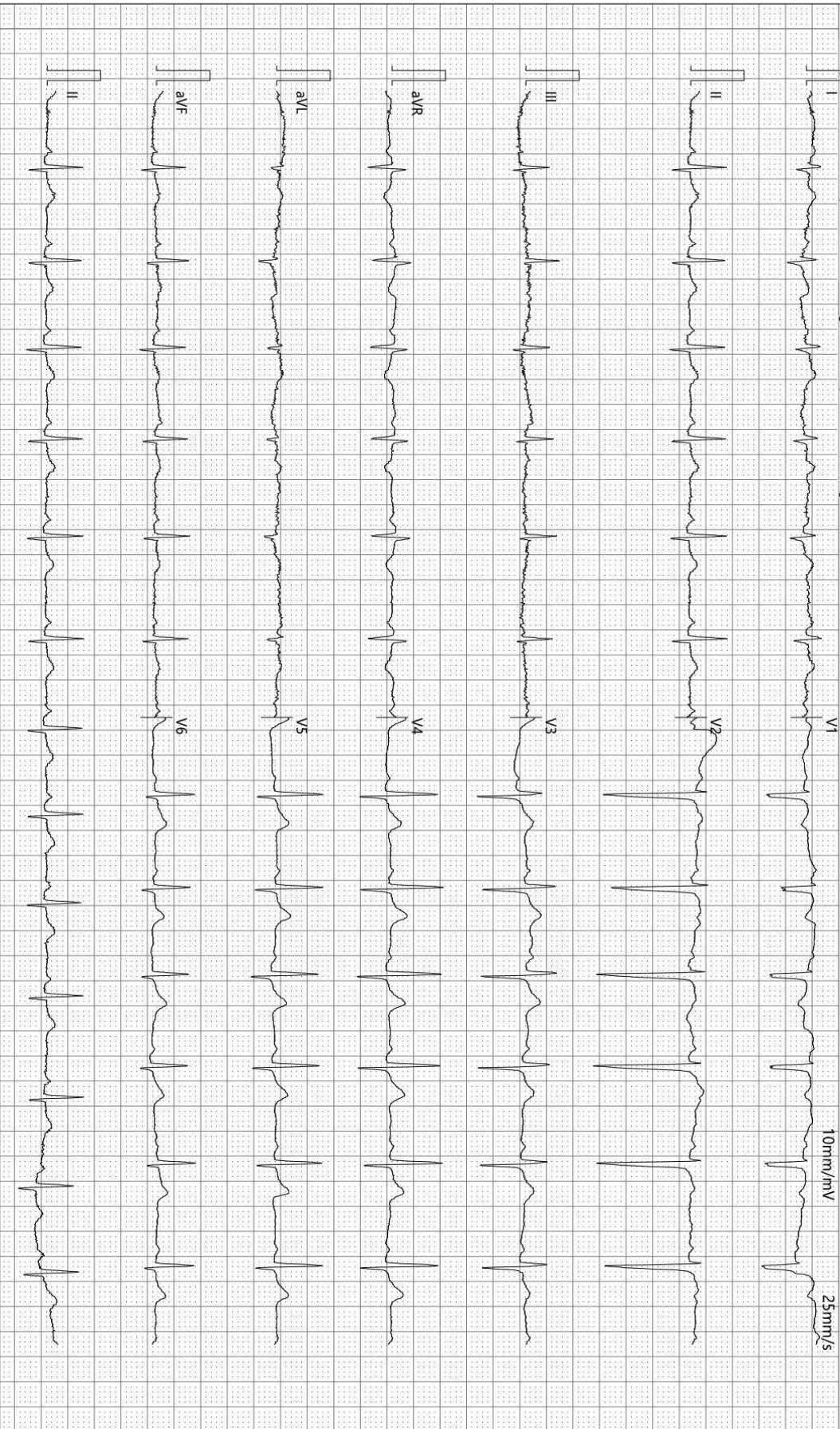
诊断结果:

- 1.窦性心律不齐
- 2.心电图右偏

诊断医生:

张之生

HR : 83bpm [60 ~ 100bpm]
 P : 99ms [0 ~ 110ms]
 PR : 153ms [120 ~ 200ms]
 QRS : 81ms [60 ~ 100ms]
 QT/QTc : 349/411ms [320 ~ 440/0 ~ 460ms]
 P/QRS/T : 37/91 1/42deg. [0 ~ 75/-30 ~ 90/0 ~ 75deg]
 RV5/SV1 : 0.904/0.656mV [0.0 ~ 2.5/0.0 ~ 2.0mV]



检查时间:2024-05-08 08:56:31

诊断时间:2024-05-08 09:03:44

SEMIP V1.90

仅供临床参考

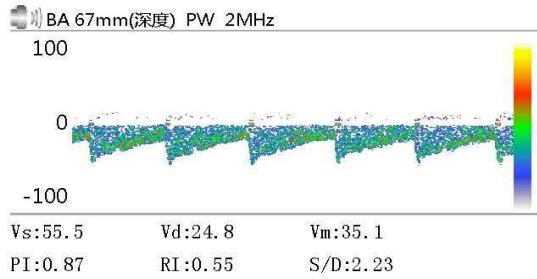
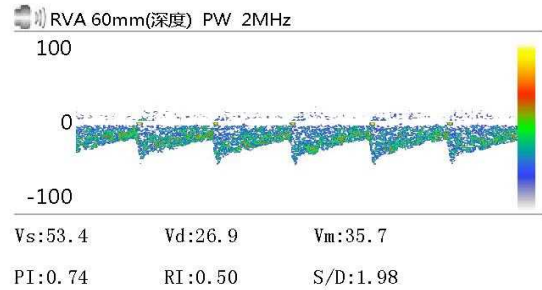
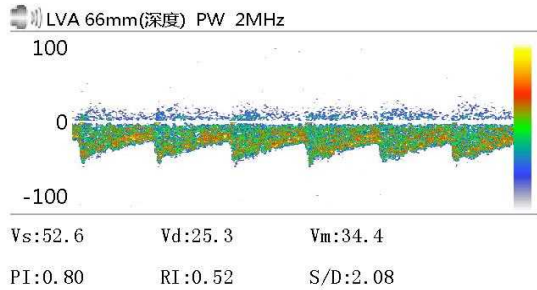
Text



大同瑞慈健康体检

颅内多普勒血流图 (TCD) 检查报告单

姓名: 李锦田 性别: 女 年龄: 28 岁 检查号: 2108301075
 申请科室: 体检科 申请医师: 李菊蓉 检查类型: 颅内血管 床号:



Vs: Vd: Vm:
 PI: RI: S/D:

Vs: Vd: Vm:
 PI: RI: S/D:

Vs: Vd: Vm:
 PI: RI: S/D:

医生意见

结论: 椎-基底动脉脑血管超声未见异常。

李菊蓉

检查日期: 2024-05-08

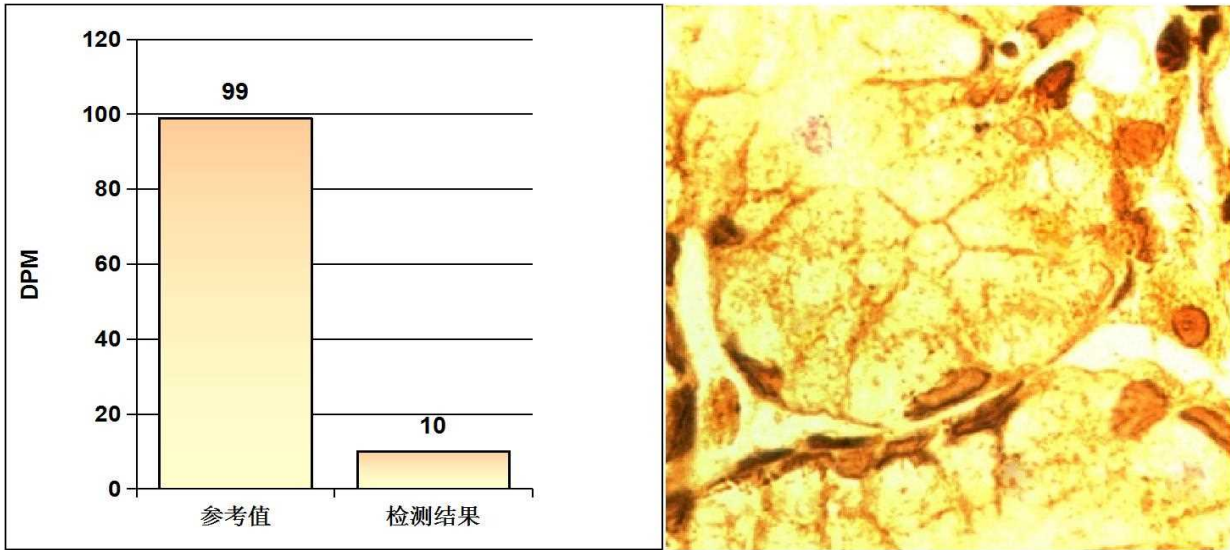
本报告单仅提供临床参考

大同瑞慈康复医院

¹⁴C呼气试验检验报告

姓名	李锦田	年龄	28	性别	女
住院号	0	日期	2024/5/8 9:47:01	电话	0
送检医生	曹居杰	样品编号	9934	编号	2108301075

¹⁴C呼气试验



阳性参考值 (Disintegrations Per Minute(DPM)):

DPM值:	dpm > 2499	阳性++++
	1499 < dpm ≤ 2499	阳性+++
	499 < dpm ≤ 1499	阳性++
	149 < dpm ≤ 499	阳性+
	dpm ≤ 99	阴性
	99 < dpm ≤ 149	不确定

检测结果: **dpm= 10** **阴性**

医生建议: 注意保持健康及规律饮食

温馨提示: 您本次检测的结果为阴性

检测医生: 曹居杰

双源 CT 诊断图文报告

流水号: 2108301075

影像号: CT20240508026

姓名: 李锦田

年龄: 28 岁

性别: 女

检查设备: 西门子量子双源 CT

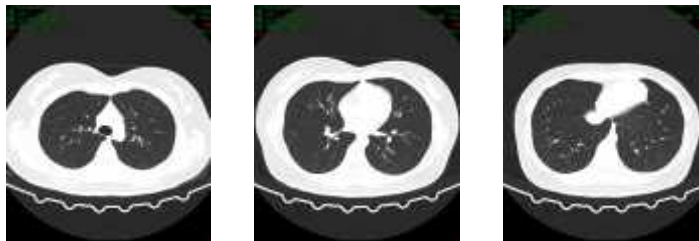体检号: 335892

申请医院: 本院

体检科室: 体检科

检查部位: CT 检查二

经典图像:



影像所见:

胸廓对称, 骨性肋骨完整, 胸壁软组织结构良好, 两肺支气管血管纹理走行分布良好, 支气管束结构清晰, 双肺通气良好。肺门结构未见异常。纵隔无偏移, 段以上支气管通畅。心影及大血管形态结构正常, 纵隔内未见肿大淋巴结。胸膜未见异常。

影像诊断:

胸部未见明显异常

报告医师: 剧艳军

检查日期: 2024-05-09

审核医师: 剧艳军

报告日期: 2024-05-09

超声诊断图文报告

流水号: 2108301075

影像号: 1565401

姓名: 李锦田

年龄: 28岁

性别: 女

检查设备: Vivid E95

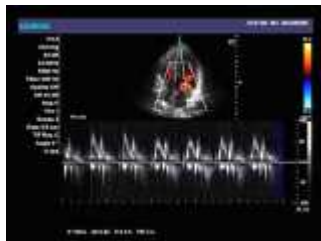
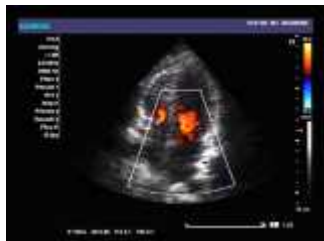体检号: 335892

申请医院: 本院

体检科室: 体检科

检查部位: 心脏彩超

经典图像:



影像所见:

超声测量 (单位: mm)

升主动脉内径 22 (32±3mm)

左房内径 25 (35mm)

室间隔 10 (8-11mm)

左室内径 40 (47±4mm)

左室后壁 10 (8-11mm)

EF66% (50-80%)

右室内径 25 (36±4mm)

右房内径 29 (36±4mm)

FS36% (28-41%)

主肺动脉内径 17 (23±3mm)

升主动脉内径正常, 心脏各腔室大小正常, 室间隔厚度正常, 左室壁未见明显节段性运动异常, 各瓣膜及启闭功能未见明显异常, 舒张期二尖瓣口血流频谱 E/A>1, 心包腔未见积液。

影像诊断:

心脏结构及功能未见明显异常

报告医师: 张婷婷

检查日期: 2024-05-08

审核医师: 张婷婷

报告日期: 2024-05-08



大同市医学影像研究中心

注: 本报告仅供临床医生参考!

地址: 大同市魏都大道 79 号。若有疑问, 请致电: 0352-2830580

超声诊断图文报告

流水号: 2108301075

影像号: 1565408

姓名: 李锦田

年龄: 28 岁

性别: 女

检查设备: Vivid E95

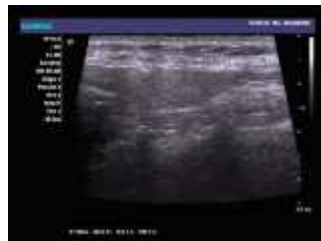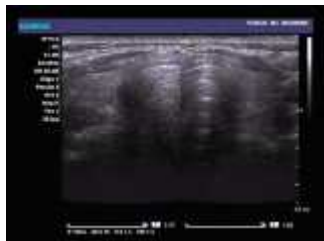体检号: 335892

申请医院: 本院

体检科室: 体检科

检查部位: 甲状腺彩超

经典图像:



影像所见:

甲状腺双侧叶形态正常, 包膜完整, 实质回声均匀, CDFI: 未见异常血流信号。
双侧颈部未见明显肿大淋巴结。

影像诊断:

甲状腺双侧叶未见异常

报告医师: 张婷婷

检查日期: 2024-05-08

审核医师: 张婷婷

报告日期: 2024-05-08

超声诊断图文报告

流水号: 2108301075

影像号: 1565411

姓名: 李锦田

年龄: 28 岁

性别: 女

检查设备: Vivid E95

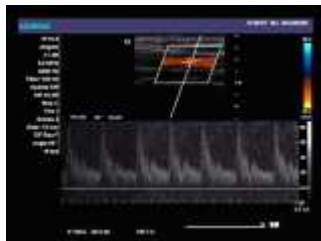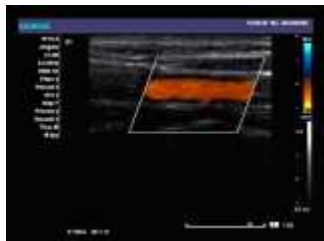
体检号: 335892

申请医院: 本院

体检科室: 体检科

检查部位: 颈部血管彩超

经典图像:



影像所见:

右锁骨下动脉起始处、双侧颈总动脉、颈内、颈外动脉起始段内中膜不增厚, 内壁欠光滑, 管壁未见明确强回声斑。CDFI: 血流充盈好。PW: 频谱形态正常。

双侧椎动脉走行正常, 椎动脉内径正常, 管壁不厚, 管腔内为无回声, CDFI: 血流充盈好。PW: 频谱正常。

	内径 mm	流速 cm/s	RI
左侧椎动脉	3.5	36.8	0.62
右侧椎动脉	3.3	35.2	0.60

影像诊断:

双侧颈动脉、椎动脉未见明显异常

报告医师: 张婷婷

检查日期: 2024-05-08

审核医师: 张婷婷

报告日期: 2024-05-08

超声诊断图文报告

流水号: 2108301075

影像号: 1565416

姓名: 李锦田

年龄: 28 岁

性别: 女

检查设备: Vivid E95

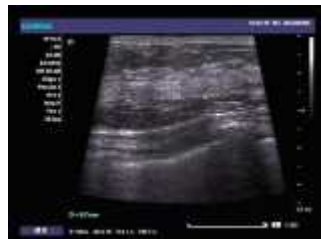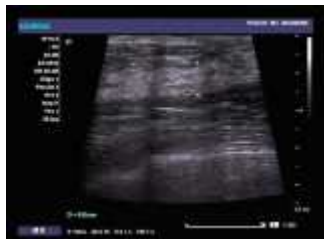体检号: 335892

申请医院: 本院

体检科室: 体检科

检查部位: 乳腺彩超

经典图像:



影像所见:

双侧乳腺腺体层次清晰, 右乳腺体厚 0.9cm, 左乳腺体厚 0.9cm, 乳导管未见扩张, 未见明显占位性病变, CDFI: 未见异常血流信号。

双侧腋下未见明显肿大淋巴结。

影像诊断:

双侧乳腺未见明显异常

报告医师: 张婷婷

检查日期: 2024-05-08

审核医师: 张婷婷

报告日期: 2024-05-08

超声诊断图文报告

流水号: 2108301075

影像号: 1565419

姓名: 李锦田

年龄: 28 岁

性别: 女

检查设备: Vivid E95

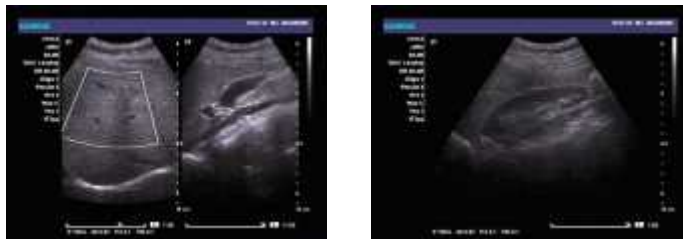体检号: 335892

申请医院: 本院

体检科室: 体检科

检查部位: 全腹彩超

经典图像:



影像所见:

肝脏大小形态正常, 包膜光滑完整, 实质回声细腻、增强, 肝内管道系统走行欠清晰, 门静脉及肝内胆管不扩张。

胆囊大小形态正常, 壁不厚、光滑, 囊内透声好, 肝外胆管不扩张。

胰腺大小形态正常, 实质回声均匀, 主胰管不扩张。

脾脏大小形态正常, 实质回声均匀, 脾门静脉不宽。

双肾大小形态正常, 皮髓质分界清晰, 集合系统未见分离, 双侧输尿管未见扩张。

膀胱充盈佳, 未见明显异常。

后位子宫, 大小约 5.2*4.6*3.7cm, 肌壁回声均匀, 内膜线清晰, 厚 0.6cm, 宫颈厚约 2.5cm, 双侧附件区未见异常。

影像诊断:

脂肪肝 (轻度)

报告医师: 张婷婷

检查日期: 2024-05-08

审核医师: 张婷婷

报告日期: 2024-05-08